UNIVERSITATEA „AL. I. CUZA" IAȘI
FACULTATEA BIOLOGIE – GEOGRAFIE
SECȚIA BIOLOGIE

Sergiu Haimovici
Serafina Antoniu

Gianina Comănescu
Maria Știrbu

LUCRĂRI PRACTICE DE ANATOMIA COMPARATA A VERTEBRATELOR

vol I

- Sistemul locomotor -

IV 69.840

uz intern
1979

BCU IAȘI/CENTRAL UNIVERSITY LIBRARY

BIBL. CENTR. UNIV.
„M. EMINESCU" IAŞI
IV 69.840

BCU IAŞI/CENTRAL UNIVERSITY LIBRARY

135761

UNIVERSITATEA "AL. I. CUZA" IAŞI

FACULTATEA DE BIOLOGIE - GEOGRAFIE

SECTIA BIOLOGIE

SERGIU HAIMOVICI GIANINA COMĂNESCU

SERAFINA ANTONIU MARIA ŞTIRBU

L U C R Ă R I P R A C T I C E

de

ANATOMIA COMPARATA A VERTEBRATELOR

- Sistemul locomotor -

135762

I A Ş I

- 1 9 7 9 -

BCU IAŞI/CENTRAL UNIVERSITY LIBRARY

31.08.1999
B.C.U. „M. EMINESCU"
- IAŞI -
ado 825.227

596-1.4 (e76.5)
Vertebrate
Anatomie comp.
I. pr.

BCU IASI/CENTRAL UNIVERSITY LIBRARY

CUVÎNT ÎNAINTE

Volumul I din Caietul de lucrări practice de Anatomie comparată a vertebratelor care cuprinde Sistemul locomotor, se adresează, în primul rînd, studenţilor de la cursurile de zi şi fără frecvenţă ai secţiei de biologie. El mai poate fi utilizat, totodată, de către profesorii de biologie în scopul pregătirii pentru susţinerea examenului de grad, precum şi în vederea lucrărilor practice cu elevii. De asemenea, acest caiet poate servi tuturor celor interesaţi în cunoaşterea problemelor evolutive şi adaptative legate de sistemul locomotor al vertebratelor.

Caietul de lucrări practice reprezintă rezultatul muncii desfăşurate de autori pe baza unei experienţe îndelungate în învăţămîntul superior, dozînd noţiunile şi cuantumul de cunoştinţe în raport cu programa analitică a disciplinei de Anatomie comparată. Astfel, în cuprinsul acestui volum s-a insistat mai mult asupra descrierii scheletului şi musculaturii unor tipuri reprezentative cît şi asupra capitolelor de Anatomie umană, dat fiind faptul că aceste probleme speciale nu sînt tratate la curs.

In cadrul volumului de faţă, capitolele au fost redactate după cum urmează:

Coloana vertebrală, coastele, sternul şi cuşca toracică la tetrapode şi om, Scheletul capului la om, Scheletul centurilor la tetrapode, de către S. Antoniu.

Scheletul cefalic, de către G. Comănescu.

Scheletul aripioarelor la peşti, Scheletul distal al membrelor tetrapode. Scheletul membrelor la om, de către M. Ştirbu.

Musculatura scheletică, de către S. Haimovici.

In ansamblul său, prezentul volum din caietul de lucrări practice a fost coordonat de S. Haimovici.

Exceptînd figurile referitoare la musculatura umană, care au fost executate după Anatomia lui A.Benningoff, toate celelalte au un caracter original.

Autorii aduc mulţumirile lor tov. Felicia Badragan care a transcris pe hîrtie de calc figurile executate.

BCU CLUJ CENTRAL UNIVERSITY LIBRARY

BCU IASI/CENTRAL UNIVERSITY LIBRARY

S I S T E M U L L O C O M O T O R

Sistemul (aparatul) locomotor face parte din sistemele de relaţie. El are ca funcţie principală, pe de o parte, susţinerea corpului (păstrarea posturei), iar pe de altă parte, executarea mişcării organismului.

Sistemul locomotor al vertebratelor este constituit din două părţi distincte: scheletul şi musculatura scheletică. Primul reprezintă partea pasivă, iar cel de al doilea partea activă, în cadrul funcţiei specificată mai sus.

S C H E L E T U L

Scheletul, în sensul larg al cuvîntului, este alcătuit atît din sistemul osos cît şi din formaţiunile de legătură dintre oase, adică din articulaţii. In accepţiunea pe care o vom folosi noi vom considera în general, drept schelet numai oasele ca atare întrucît articulaţiile (mai ales cele mobile), constituite din formaţiuni moi, nu se păstrează pe preparatele pe care le folosim în cadrul lucrărilor practice.

Scheletul este alcătuit din ţesuturi scheletice şi anume din ţesut conjunctiv, ţesut cartilaginos şi ţesut osos.

Tesutul conjunctiv poate fi reprezentat prin ţesutul mezenchimatos embrionar care este constituentul esenţial al sistemului de susţinere la embrioni dar şi prin alte tipuri de ţesuturi conjunctive ce dau unele formaţiuni scheletice chiar la adult (de ex. notocordul la vertebratele inferioare).

Tesutul cartilaginos care este de mai multe tipuri reprezintă întotdeauna un constituent scheletic profund formînd cartilaje, el poate alcătui uneori un element de susţinere tranzitoriu ce apare numai în anumite etape ale ontogenezei.

Tesutul osos, cel mai important ţesut scheletic, este de asemenea de mai multe tipuri el contribuind la formarea osului; poate fi situat atît profund cît şi superficial.

Din punct de vedere al originii lor, oasele sînt de două categorii mari:

-oase de înlocuire sau de substituire, denumite încă şi oase de cartilaj întrucît ele apar în ontogeneză prin substituirea unei schiţe anterioare cartilaginoase prin tipul de osificare zis endocondral; ele sînt situate profund.

-oase de acoperămînt sau de membrană care apar direct pe baza ţesutului mezenchimatos embrionar prin tipul de osificare zis desmal; ele sînt situate superficial(oase dermice).

Scheletul este de două tipuri:

-exoscheletul, formaţiune superficială apărînd prin osificare desmală în corionul(dermul) pielii,

-endoscheletul situat mai la interior provenind din mezenchimul profund.

Noi ne vom referi în prezentul manual numai la endoscheletul întrucît exoscheletul care reprezintă o producţiune a pielii se studiază odată cu tegumentul.

Menţionăm însă că, unele piese osoase superficiale (oase dermice),pătrund mai la interior şi contribuie parţial la alcătuirea unor porţiuni ale endoscheletului (scheletul cefalic, al centurii scapulare etc.).

Endoscheletul se subîmparte, după poziţia formaţiunilor ce-l alcătuiesc, în scheletul axial şi scheletul apendicular.

S C H E L E T U L A X I A L

Scheletul axial se compune din două mari părţi: pe de o parte, coloana vertebrală, coastele, sternul şi formaţiunea rezultată din articularea lor - cuşca toracică, iar pe de altă parte, scheletul cefalic.

I.COLOANA VERTEBRALA,COASTELE SI STERNUL

A. C o l o a n a v e r t e b r a l ă

Este constituită dintr-o succesiune de elemente,cartilaginoase sau osoase, denumite vertebre , a căror totalitate formează axul dorsal al corpului.

O vertebră se constituie din două mari părţi: arcul vertebral şi corpul vertebral (centrum).

Arcul vertebral, se formează separat de corp şi apare filogenetic înaintea acestuia. In mod constant, fiecare vertebră, prezintă un arc neural, aşezat la partea dorsală a corpului vertebral. El circumscrie canalul neural şi se prelungeşte, dorsal, printr-o spină neurală. Pe arcul neural se dezvoltă, în mod diferit, apofizele sale şi anume: apofizele transverse şi apofizele de articulaţie între vertebre sau zigapofizele anterioare şi posterioare.

La vertebratele la care coada joacă un rol important în locomoţie, vertebrele prezintă, pe lîngă un arc neural, şi un arc hemal care se termină ventral, printr-o spină hemală. El are rolul de a proteja artera aortă.

Corpul vertebrei (centrum) se formează prin două modalităţi:

a)Materialul scheletogen invadează teaca conjunctivă a notocordului, schiţînd corpul sau centrul vertebral, deasupra şi dedesubtul căruia, sînt situate arcurile vertebrale cartilaginoase. Un corp vertebral astfel format se numeşte cordacentric.

b)Materialul scheletogen se organizează în formaţiuni definite,dispuse metameric, denumite arcualia. Aceste arcualii se concresc între ele alcătuind un corp vertebral de tip arcocentric.

La amniotele primitive, materialul constitutiv al corpului vertebrei este reprezentat printr-un intercentrum şi un pleurocentrum.Pe intercentrum se articulează capul coastei şi apofizele hemale. La amniotele actuale, intercentrumul se reduce, iar capul coastei şi apofizele hemale se vor articula la spaţiul dintre două vertebre.

La unele vertebrate nu se formează un corp vertebral, rolul de centru deţinîndu-l aici coarda dorsală. Vertebrele fără centru vertebral se numesc vertebre acentrice (aspondile).

Suprafeţele terminale ale corpilor vertebrali pot avea diferite aspecte, din acest punct de vedere ele clasificîndu-se astfel: (fig.1).

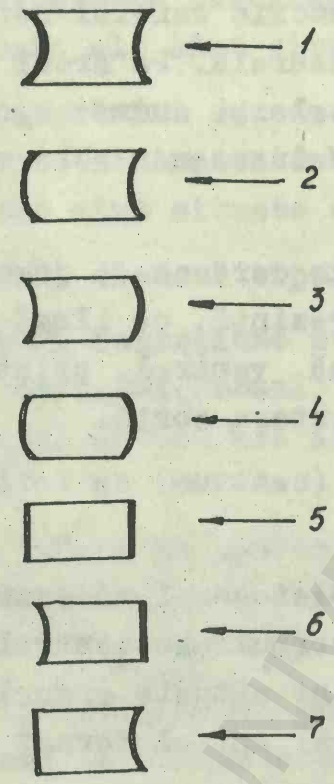

Fig.1.Aspectul suprafeţelor terminale ale corpilor vertebrali(schemă).1.vertebră amficelică; 2.vertebră opistocelică; 3.vertebră procelică; 4.vertebră amficirţiană; 5.vertebră amfiplatiană; 6.vertebră celoplatiană; 7.vertebră platicelică;

1 - amficelice - cu ambele suprafeţe terminale concave
2 - opistocelice - cu suprafaţa terminală posterioară concavă
3 - procelice - cu suprafaţa terminală anterioară concavă
4 - amficirţiene - cu ambele suprafeţe terminale convexe
5 - amfiplatiene - cu ambele suprafeţe terminale plate
6 - celoplatiene - cu suprafaţa terminală anterioară concavă şi cea posterioară plată
7 - platicelice - cu suprafaţa terminală posterioară concavă şi cea anterioară plată
8 - epihipice (heterocele) - cu ambele suprafeţe terminale în formă de şa.

BCU IASI CENTRAL UNIVERSITY LIBRARY

Coloana vertebrală la diverse grupe de vertebrate

1.Coloana vertebrală la ciclostomi

La Ciclostomi, coloana vertebrală este acentrică,coarda dorsală deţinînd locul centrului vertebral. Coarda dorsală prezintă următoarele părţi componente: un centru al corzii, ocupat de celule mari turgescente, înconjurate de epiteliul cordal format dintr-un singur rînd de celule mici cu nuclei evidenţi. In jurul acestuia, este dispusă teaca conjunctivă a notocordului sau teaca cordală. Deasupra corzii dorsale se găseşte canalul neural circumscris de lame fibroase. Pe partea ventrală a canalului neural şi de o parte şi de alta a corzii dorsale, se găsesc o pereche de piese carilaginoase, edificate pe seama materialului scheletogen(fig.2,vertebră acentrică de Eudontomyzon).

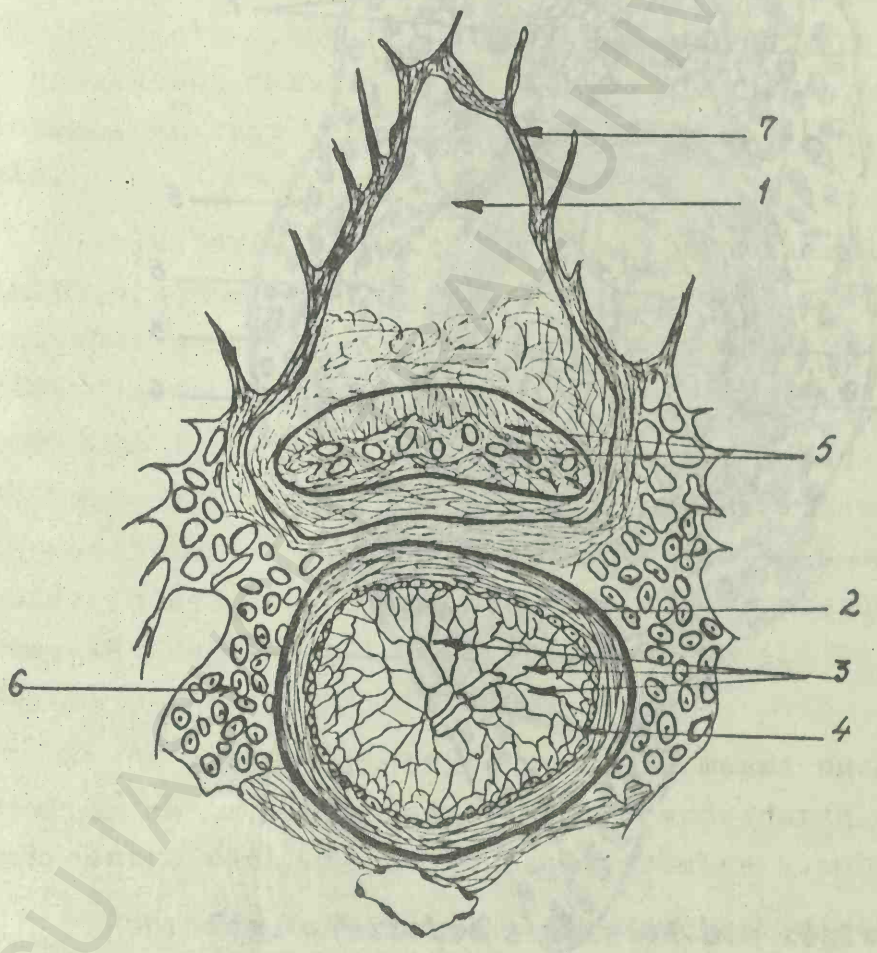

Fig.2.Vertebră acentrică de Eudontomyzon.1.canal neural; 2.teaca cordală;3.celule cordale;4.epiteliul cordal;5.măduva;6.piesă cartilaginoasă;7.ţesut conjunctiv .

2.Coloana vertebrală la elasmobranchi

La elasmobranchi, coloana vertebrală este cordacentrică. Teaca cordală este parţial invadată de materialul scheletogen care formează în jurul notocordului o piesă cartilaginoasă circulară-centrul vertebral. De acest centru (corp) sînt ataşate cele două arcuri vertebrale-arcul neural şi hemal-de asemenea, cartilaginoase.(fig.3).

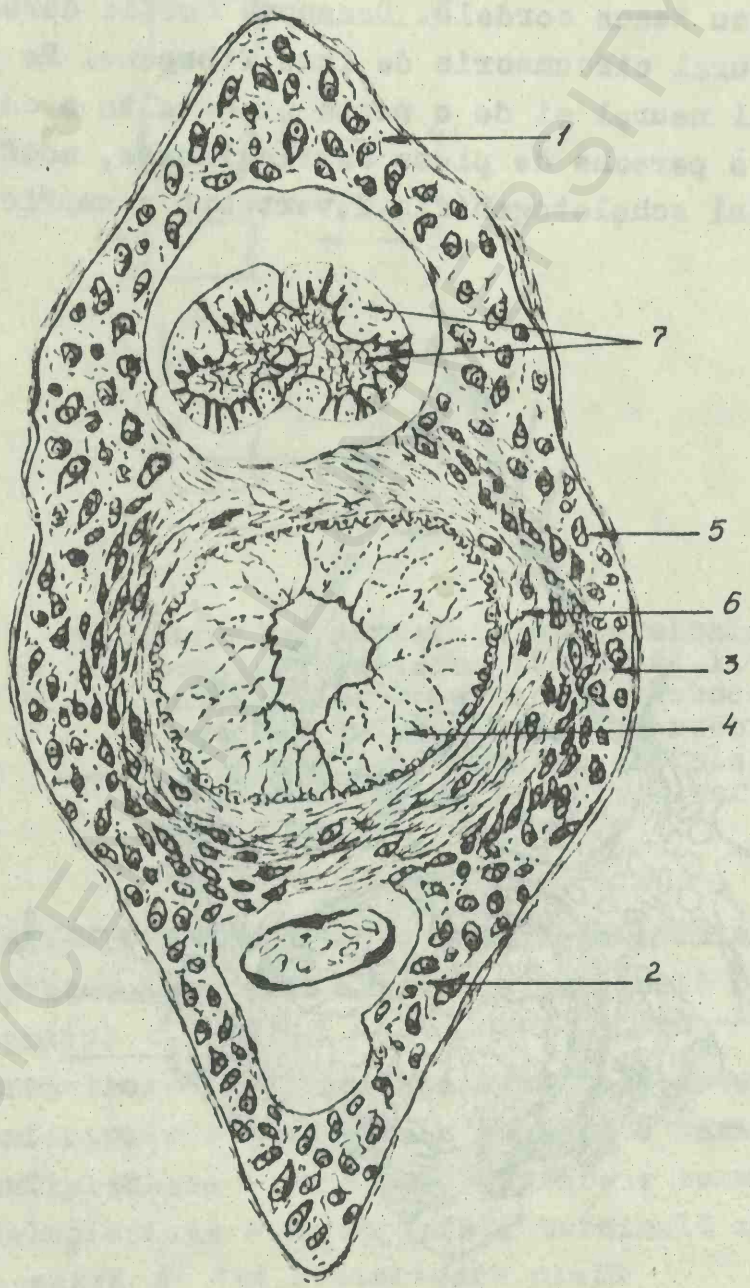

Fig.3.Vertebră cordacentrică din regiunea codală la Scyllium. 1.arc neural; 2.arc hemal; 3.corpul vertebrei; 4.celule cordale; 5.zonă cartilaginoasă din jurul notocordului; 6.teaca cordală invadată de cartilagiu; 7.măduva.

BCU IASI/CENTRAL UNIVERSITY LIBRARY

B.C.U. „M. EMINESCU" IAŞI

3.Coloana vertebrală la condrostei.

Este constituită, ca şi la ciclostomi, din vertebre acentrice. Astfel, la acipenseride, locul centrului vertebral este ocupat de coarda dorsală cu părţile ei componente, întîlnite la ciclostomi. Spre deosebire de aceştia din urmă însă, la acipenseride, sînt diferenţiate şi arcurile, neural şi hemal, ambele de consistenţă cartilaginoasă. Deasupra notocordului, arcul neural circumscrie canalul neural în timp ce,dedesubtul corzii, arcul hemal delimtează un canal hemal(fig.4).

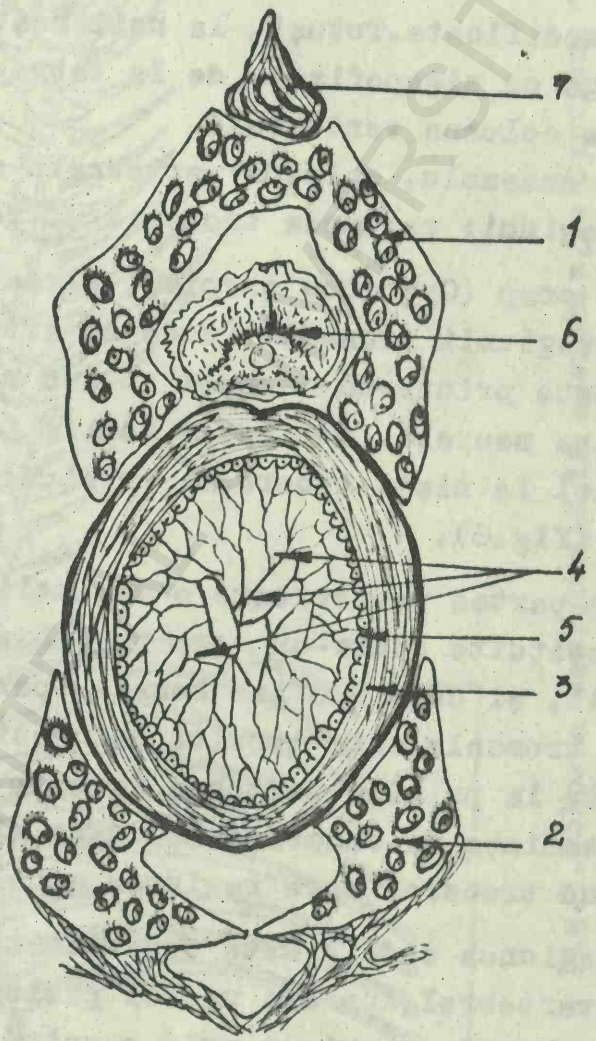

Fig.4.Vertebră acentrică din regiunea codală la Acipenser. 1.arc neural(piesă dorsală); 2.arc hemal(piesă ventrală); 3.teaca cordală; 4.celule cordale; 5.epiteliul cordal; 6.măduva; 7.ligament longitudinal.

BCU IAŞI CENTRAL UNIVERSITY LIBRARY

4.Coloana vertebrală la teleosteeni

Coloana vertebrală a teleosteenilor este arcocentrică. Componentele vertebrei(arcul şi corpul din cadrul aceluiaşi metamer), sînt piese osoase strîns unite între ele.

Vertebrele sînt amficelice şi se articulează,între ele, atît prin suprafeţele lor terminale, cît şi prin expansiuni osoase care consolidează articulaţia dintre vertebre vecine.

Arcurile neurale nu prezintă zigapofize şi nici apofize transverse, coastele ataşîndu-se de corpul vertebrei sau pe parapofize modificate.Totuşi, la unii peşti există expansiuni osoase analoage cu zigapofizele de la tetrapode întrucît au rolul de a rigidiza coloana vertebrală.

In ansamblu, coloana vertebrală a peştilor osoşi prezintă două regiuni: regiunea troncală şi regiunea codală(fig.5).

La crap (Cyprinus carpio), vertebrele din partea anterioară a regiunii troncale (unde se articulează coastele),sînt reprezentate printr-un corp şi un arc neural care se prelungeşte cu spina neurală. Apofizele hemale (sau parapofizele) sînt reduse aici la nişte tuberculi osoşi de care se prind, în parte, coastele (fig.6).

In partea posterioară a regiunii troncale, vertebrele sînt constituite dintr-un corp vertebral, un arc neural cu spina neurală, şi două apofize hemale (parapofize). Această parte a regiunii troncale este lipsită de coaste iar parapofizele sînt divergente la primele vertebre în timp ce la ultimele vertebre, ele au tendinţa de concreştere între ele pe linia medio-ventrală, făcînd trecerea spre regiunea codală(fig.7).

Regiunea codală este constituită din vertebre care au un corp vertebral, un arc neural prelungit cu o spină neurală şi un arc hemal, terminat prin o spină hemală (fig.8).

5.Coloana vertebrală la amfibieni

Incepînd cu amfibienii se remarcă apariţia apofizelor de articulaţie între vertebre (zigapofize), precum şi a apofizelor transverse, care se dezvoltă pe arcul neural al vertebrelor.

De asemenea, de-a lungul coloanei vertebrate, apar regiuni noi ca: regiunea cervicală şi regiunea sacrală.

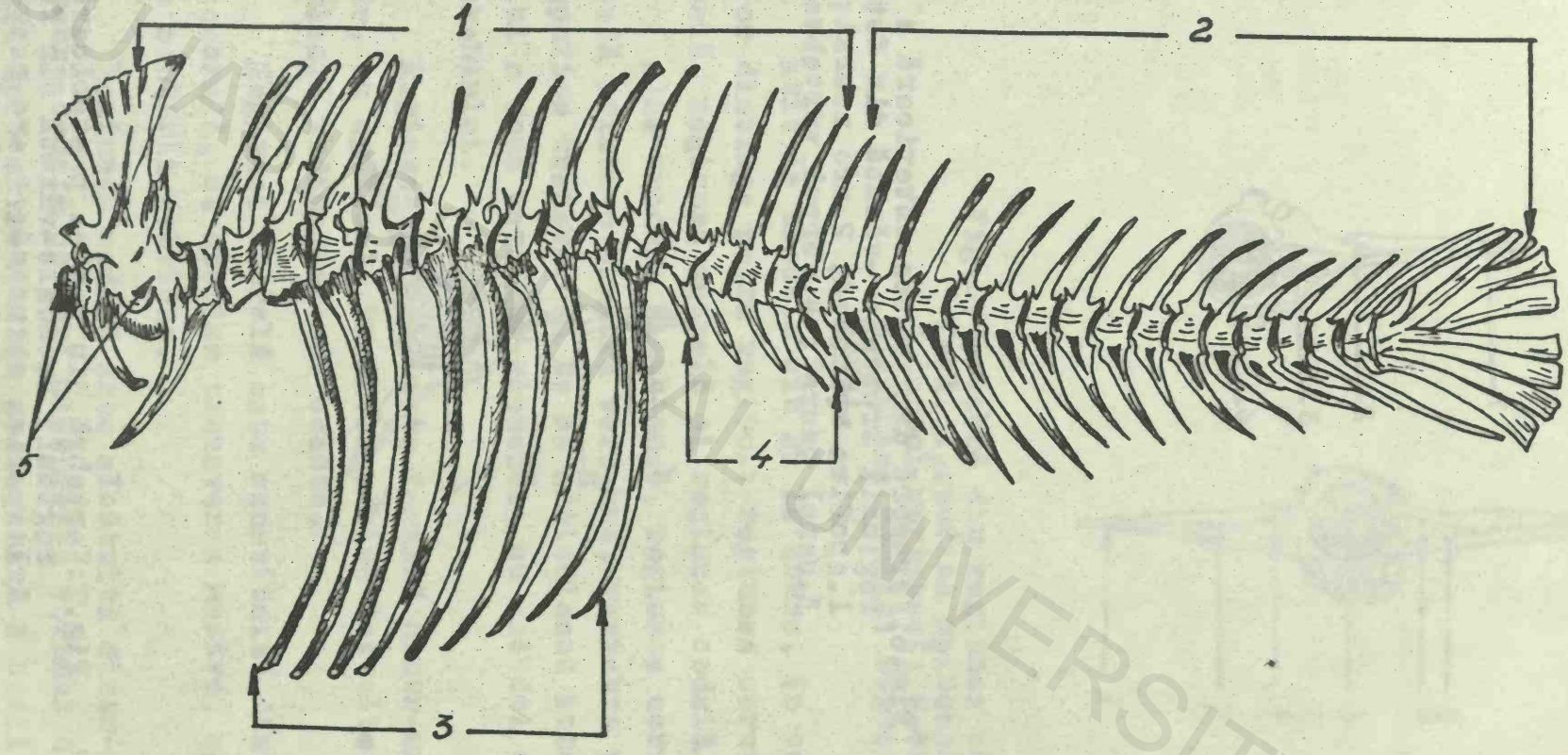

Fig.5.Coloana vertebrală,în ansamblu,la Cyprinus carpio. 1.regiunea troncală; 2.regiunea codală; 3.partea anterioară a regiunii troncale cu coaste; 4.partea posterioară a regiunii troncale;5.aparatul Weber.

BCU "Alexandru Ioan Cuza" UNIVERSITY LIBRARY

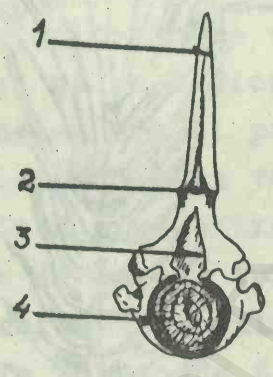

Fig.6.Vertebră din partea anterioară a regiunii troncale -văzută din faţă. 1.apofiza spinoasă; 2.arc neural; 3.canal neural; 4.corpul vertebrei.

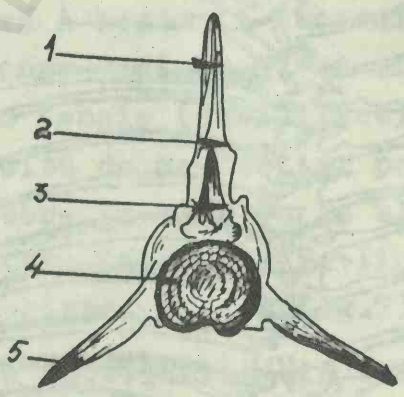

Fig.7.Vertebră din partea posterioară a regiunii troncale-văzută din faţă. 1.apofiza spinoasă; 2.arc neural; 3.canal neural;4.corpul vertebrei; 5.parapofiză.

BCU IAŞI/CENTRAL UNIVERSITY LIBRARY

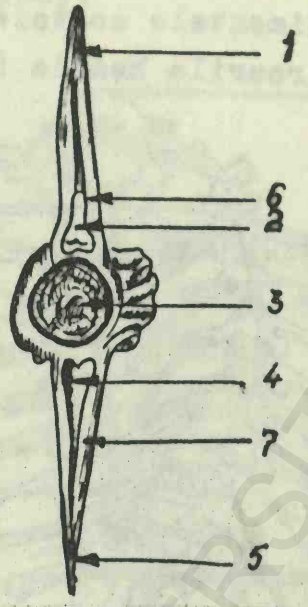

Fig.8.Vertebră din regiunea codală-văzută din faţă. 1.apofiza spinoasă; 2.canal neural; 3.corpul vertebrei; 4.canal hemal; 5.apofiza hemală; 6.arc neural; 7.arc hemal.

Atît la urodele cît şi la anure, în comparaţie cu peştii, se vor distinge patru regiuni: regiunea cervicală, regiunea dorsală, regiunea sacrală şi regiunea codală.

a)La urodele (Amphiuma), regiunea cervicală este reprezentată printr-o singură vertebră, vertebra proatlantică,lipsită de apofize transverse. Ea se articulează anterior, prin intermediul a două cavităţi glenoide, cu cei doi condili occipitali ai craniului.

Regiunea dorsală este formată dintr-un număr mare de vertebre, cu apofizele transverse bine dezvoltate, la care se articulează rudimentele de coaste.

Regiunea sacrală este constituită dintr-o singură vertebră sacrală, cu apofize transverse masive, articulate cu ilioanele centurii pelviene.

Regiunea codală este alcătuită dintr-un număr mare de vertebre codale care-şi micşorează volumul dinspre partea anterioară spre extremitatea posterioară a cozii. Vertebrele codale anterioare au atît apofize transversale articulate cu rudimente costale, cît şi arcuri hemale prelungite prin spine hemale.Cel

posterioare, vor prezenta un fenomen de regresie care afectează, în primul rînd, rudimentele costale, apoi apofizele transverse şi în cele din urmă, arcurile hemale (fig. 9).

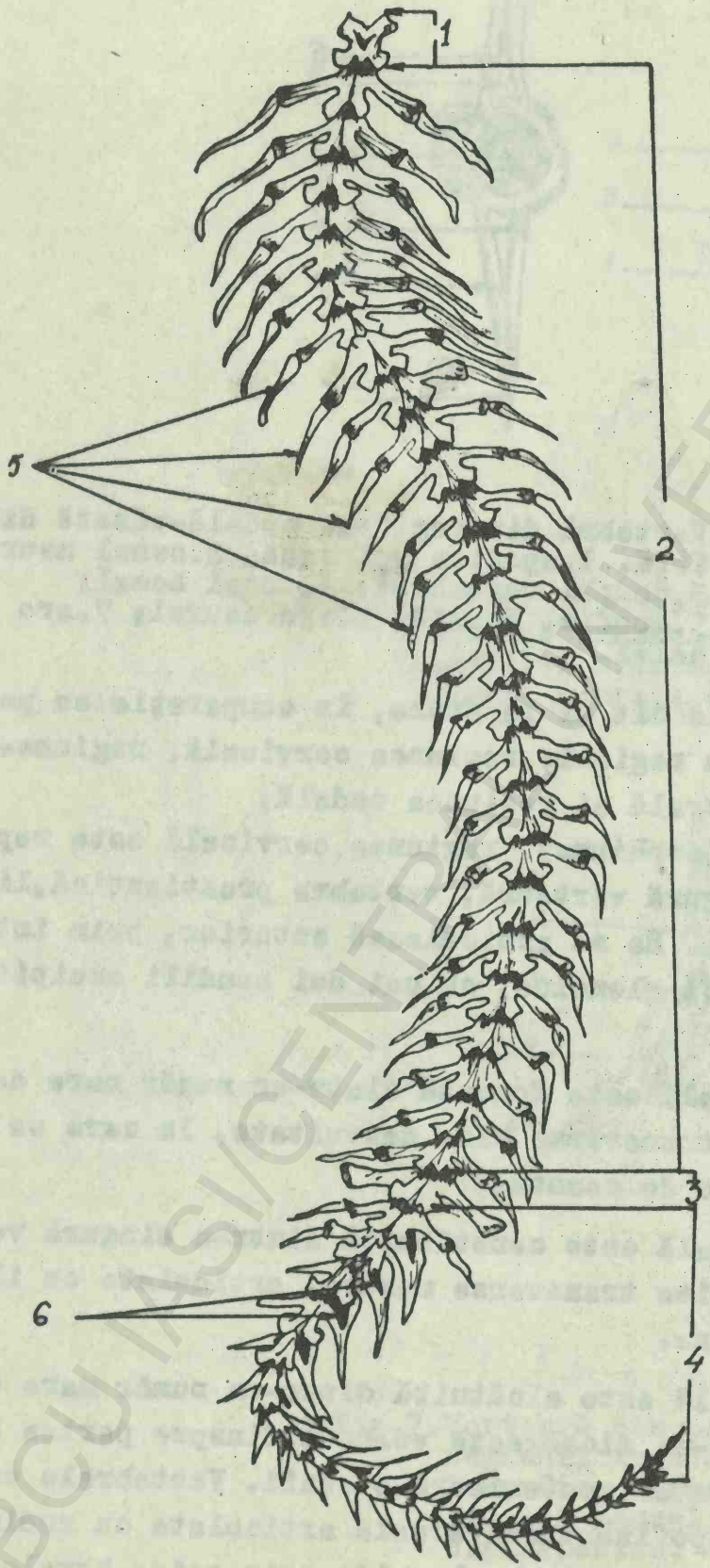

Fig.9.Coloana vertebrală,în ansamblu,la Amphiuma.1.regiunea cervicală; 2.regiunea dorsală; 3. regiunea sacrală; 4. regiunea codală; 5. rudimente de coaste; 6. arcuri hemale.

BCU IASI/CENTRAL UNIVERSITY LIBRARY

b)La anure(Rána), coloana vertebrală prezintă aceleaşi regiuni ca şi la urodele.(fig.lo).

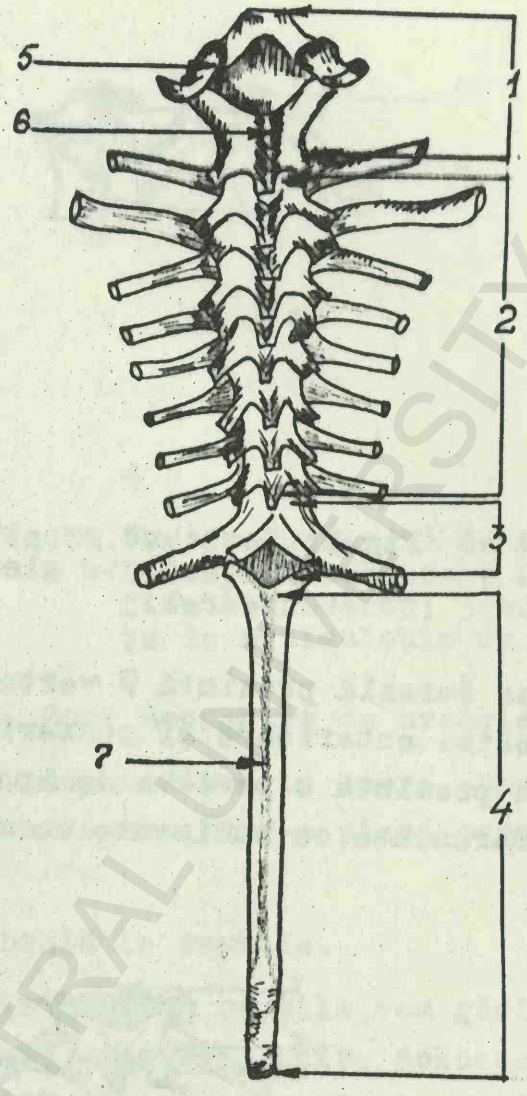

Fig.lo.Coloana vertebrală,în ansamblu,la Rana. 1.regiunea cervicală; 2.regiunea dorsală; 3.regiunea sacrală; 4.regiunea coodală; 5.cavitate glenoidă; 6.vertebră proatlantică; 7.urostil.

Regiunea cervicală este reprezentată prin vertebra proatlantică,prin care coloana vertebrală se articulează cu craniul, această vertebră deţinînd deci,rolul de atlas. Ea are forma unui inel osos, pe partea anterioară a căruia sînt situate cele două cavităţi glenoide,corespunzătoare condililor occipitali (fig.ll).

BCU CLUJ/CENTRAL UNIVERSITY LIBRARY



Fig.11.Vertebră proatlantică de Rana.
1.cavitate glenoidă; 2.arc neural.

Regiunea dorsală prezintă 7 vertebre articulate între ele prin zigapofize anterioare şi posterioare foarte mici.Fiecare dintre ele prezintă o pereche de apofize transverse,bine dezvoltate, concrescute cu rudimente de coaste.(fi.12.)

Fig.12.Vertebră dorsală de Rana.
1.corpul vertebrei; 2.arc neural; 3.apofiză costotransversă; 4.zigapofiză anterioară; 5.zigapofiză posterioară.

Regiunea sacrală este constituită dintr-o singură vertebră sacrală. Această vertebră prezintă o pereche de apofize transverse, masive articulate cu ilioanele, o pereche de zigapofize anterioare şi două suprafeţe de articulaţie cu urostilul(corespunzătoare zigapofizelor posterioare).(fig.13).

BCU IASI/CENTRAL UNIVERSITY LIBRARY

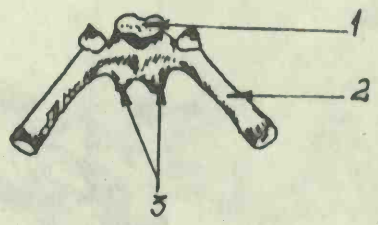

Fig.13.Vertebra sacrală de Rana
1.corpul vertebrei; 2.apofiza transversă; 3.suprafaţe de articulaţie cu urostilul.

Regiunea codală. Spre deosebire de urodele, unde toate vertebrele codale erau independente, la anure, toate vertebrele acestei regiuni sînt concrescute într-o piesă osoasă sub formă de baghetă-urostilul.

6.Coloana verbebrală la reptile.

Ca la toate amniotele, la reptile,vom găsi o regiune nou apărută - regiunea lombară - astfel încît, coloana vertebrală a acestora va fi constituită din cinci regiuni: regiunea cervicală, regiunea toracală, regiunea lombară, regiunea sacrală şi regiunea codală. In urma unor adaptări, limitele dintre aceste regiuni se pot şterge.

Pentru reptile, vom lua ca tip, coloana vertebrală de la crocodil.

a)La crocodil, regiunea cervicală este alcătuită dintr-un atlas,un axis şi vertebrele cervicale tipice. Inaintea atlasului, deasupra arcului său neural, se găseşte un rudiment de vertebră proatlantică.

Atlasul se formează numai din intercentrum (situat ventral) şi din arcul neural corespunzător. El prezintă o singură cavitate glenoidă de articulaţie cu condilul occipital. (fig.14).

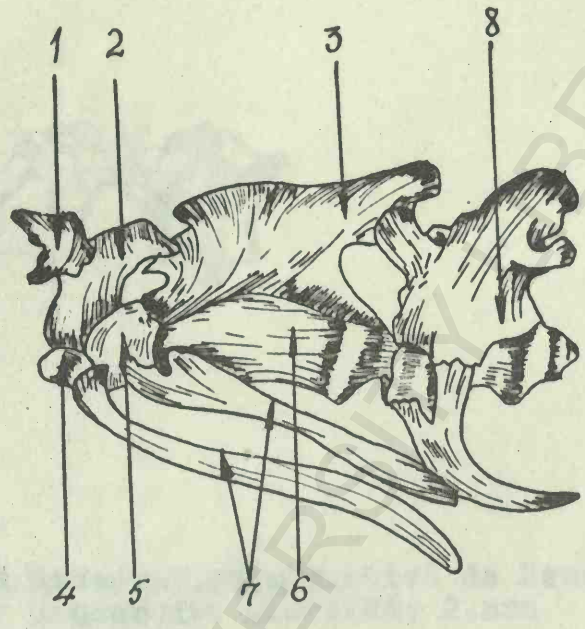

Fig.14.Constituirea atlasului şi axisului la Crocodilus.1.proatlas; 2.arcul neural al atlasului; 3.arcul neural al axisului; 4.intercentrul atlasului; 5.pleurocentrul atlasului(apofiza odontoidă a axisului); 6.pleurocentrul axisului; 7.coaste cervicale; 8.vertebra a III-a cervicală.

Axisul ia naştere din pleurocentrul atlasului, pleucentrul axisului şi arcul neural al acestuia. Pleurocentrul atlasului se sudează la pleurocentrul axisului,formînd apofiza odontoidă a axisului(vezi fig.14).

Celelalte vertebre cervicale tipice sînt constituite din corp vertebral, arc neural cu apofiza sa spinoasă, o pereche de zigapofize anterioare, o pereche de zigapofize posterioare şi o pereche de apofize transverse bifide.Toate vertebrele cervicale au apofizele transvers concrescute cu rudimente de coaste.(fig.15).

BCU IASI CENTRAL UNIVERSITY LIBRARY

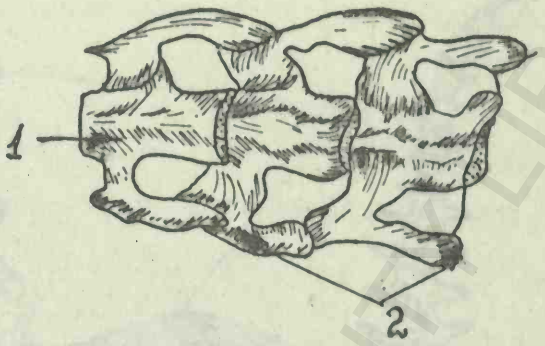

Fig.15.Vertebre cervicale de Crocodilus.1.corpul vertebrei; 2.coaste cervicale.

Regiunea toracală este constituită din vertebre care poartă coaste bine diferenţiate. Capul coastei se articulează între corpii vertebrali,iar tuberozitatea pe apofiza transversă . (fig.16).

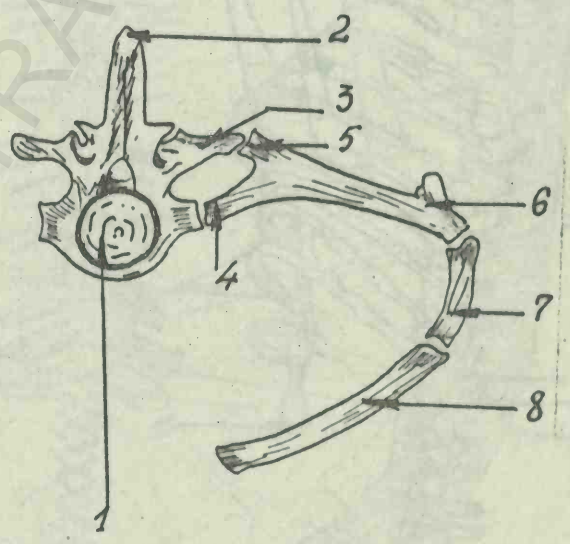

Fig.16.Vertebră toracică,văzută din faţă. (La Crocodilus).1.corpul vertebral; 2.apofiză spinoasă; 3.apofiza transversă ; 4.capul coastei; 5.tuberozitatea coastei; 6.regiunea vertebrală a coastei; 7.regiunea intermediară a coastei; 8.regiunea sternală a coastei.

BCU IASI/CENTRAL UNIVERSITY LIBRARY

Regiunea lombară este reprezentată prin vertebre cu corpul destul de masiv şi cu apofize spinoase joase.

Regiunea sacrală este formată din două vertebre sacrale cu apofize transverse masive articulate cu ilioanele.

Regiunea codală este formată dintr-un număr mare de vertebre care au pe partea ventrală a corpului arcuri hemale bine diferenţiate, dat fiind rolul important al cozii în locomoţie.(fig. 17).

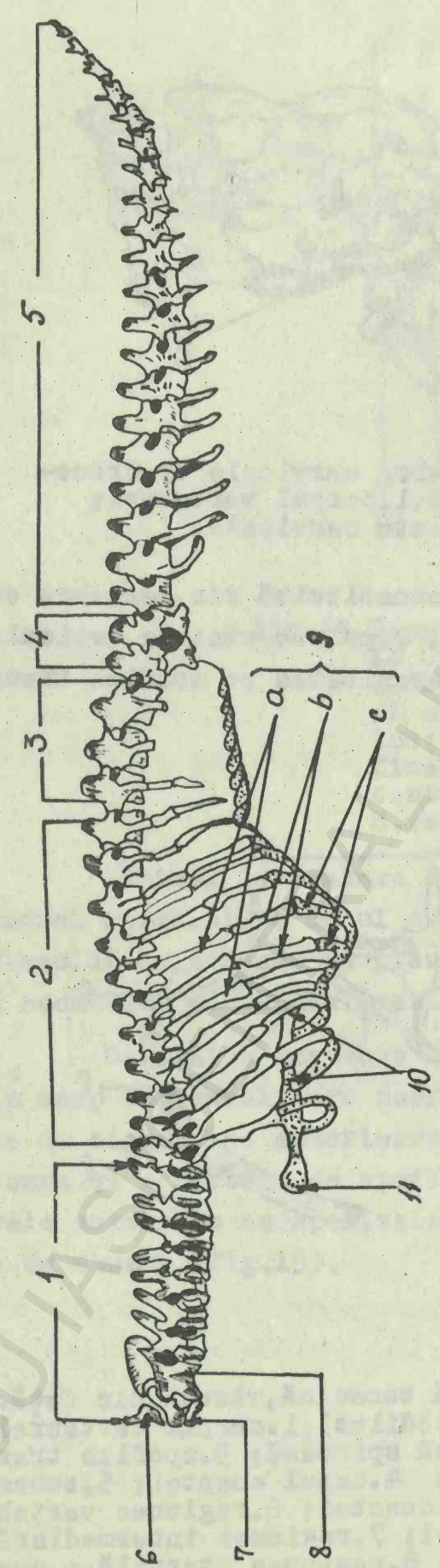

Fig. 17. Coloana vertebrală, în ansamblu, la Crocodilus. 1.regiunea cervicală; 2.regiunea toracică; 3.regiunea lombară; 4.regiunea sacrală; 5.regiunea codală; 6.rudiment de vertebră proatlantică; 7.atlas; 8.axis; 9.coaste (a.regiunea vertebrală; b.regiunea intermediară, c.regiunea sternală); 10.stern; 11.epistern.

BCU IAŞI CENTRAL UNIVERSITY LIBRARY

La chelonieni,numai regiunea cervicală şi codală a coloanei vertebrale rămîn mobile,celelalte regiuni fiind concrescute la plăcile neurale ale carapacei.(vezi fig.18).

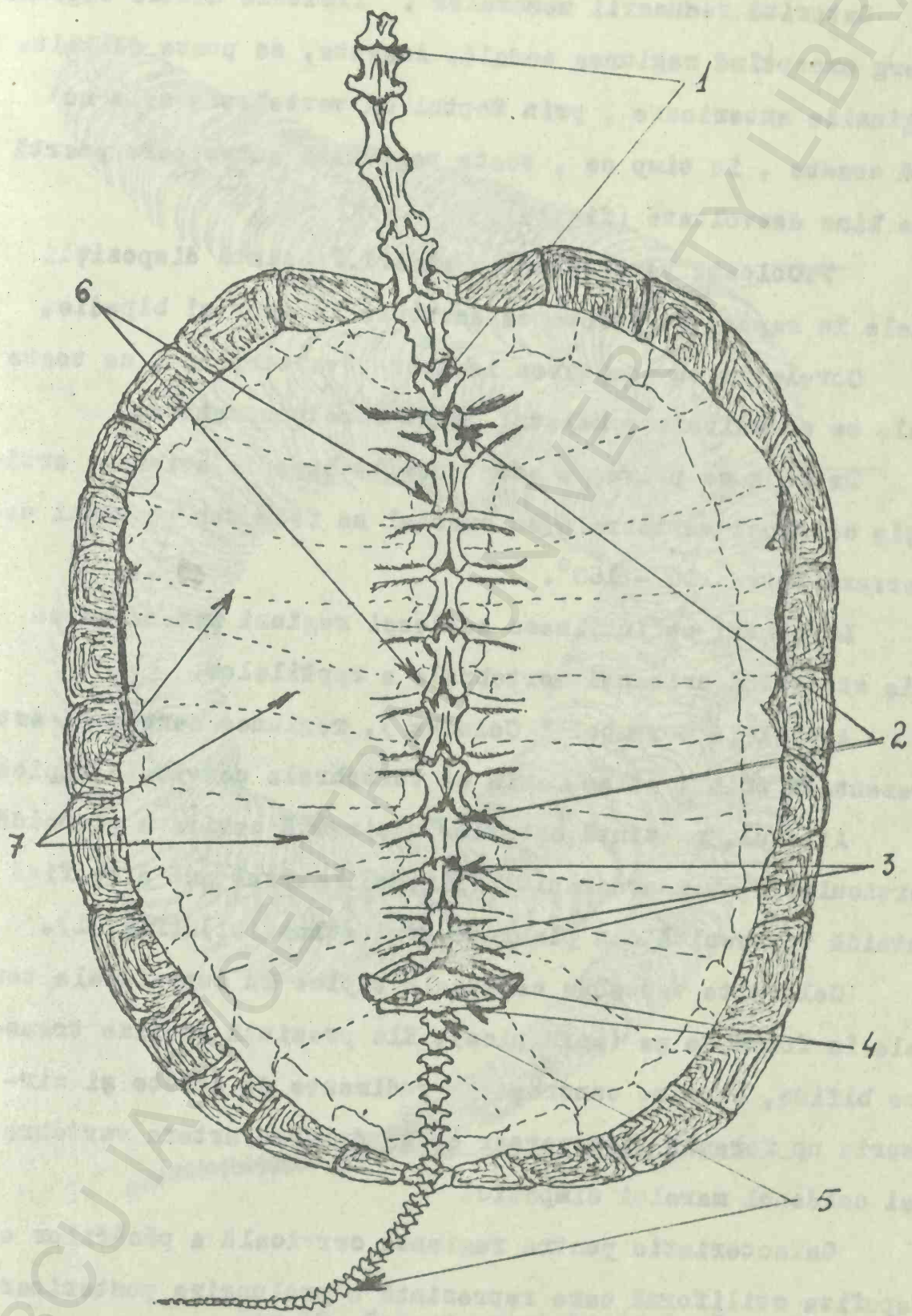

Fig.18.Coloana vertebrală,în ansamblu,la Emys. 1.regiunea cervicală;2.regiunea toracică;3.regiunea lombară;4.regiunea sacrală;5.regiunea codală;6.plăci neurale;7.plăci costale.

BCU IAŞI CENTRUL UNIVERSITY LIBRARY

c) La ofidieni (Boa), coloana vertebrală este constituită dintr-un număr mare de vertebre.

Datorită reducerii membrelor , limitele dintre regiuni se şterg exceptînd regiunea codală. Aceasta, se poate delimita de regiunile anterioare , prin faptul că vertebrele sale nu poartă coaste , în timp ce , toate regiunile anterioare poartă coaste bine dezvoltate (fig.19).

7.Coloana vertebrală la păsări.Prezintă dispoziţii speciale în raport cu adaptarea acestora la zbor şi bipedie.

Corelativ cu adaptarea la zbor , vertebrele , ca toate piesele ce constituie scheletul, sînt oase pneumatice.

La ceea ce priveşte adaptarea la bipedia aviană , articulaţia coloanei vertebrale cu craniul se face sub un unghi care variază între 100 - 160°.

La păsări se întîlnesc aceleaşi regiuni remarcate cu ocazia studiului coloanei vertebrale a reptilelor.

Astfel la porumbel (Columba), regiunea cervicală este reprezentată prin : atlas, axis şi vertebrele cervicale tipice.

Atlasul, prezintă anterior o singură cavitate glenoidă de articulaţie cu neurocraniul (fig.2o). Axisul are o apofiză odontoidă (prevenită din pleurocentrul atlasului) (fig.21).

Celelalte vertebre cervicale tipice au suprafeţele terminale în formă de şa (epihipice). Ele prezintă apofize transverse bifide, care se concresc cu rudimente de coaste şi circumscriu un foramen transversar ce găzduieşte artera vertebrală şi cordonul marelui simpatic.

Caracteristic pentru regiunea cervicală a păsărilor este apofiza stiliformă care reprezintă o prelungire posterioară,

BCU "ASTRA" UNIVERSITY LIBRARY

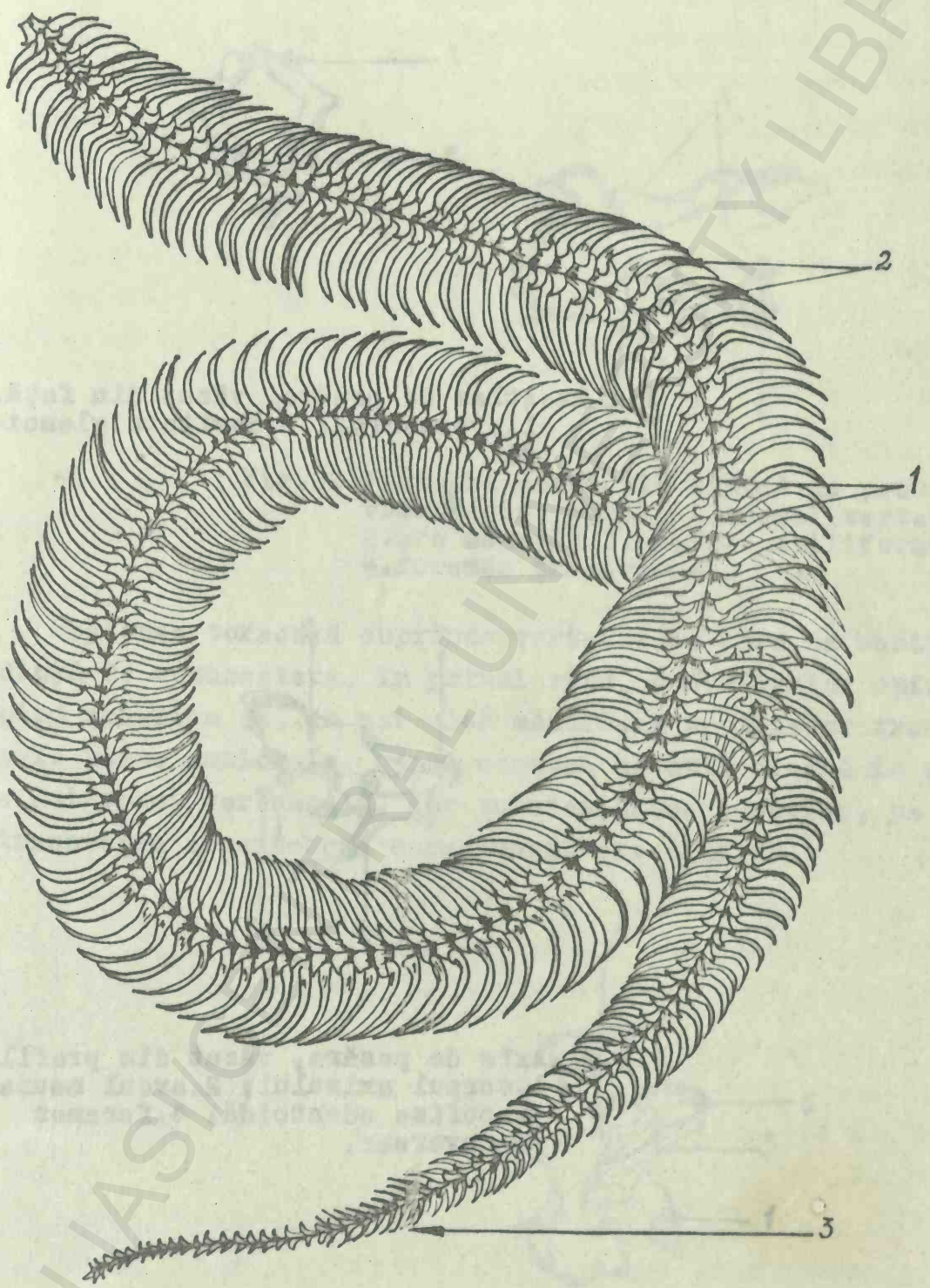

Fig.19. Coloana vertebrală la Boa. 1.vertebre; 2.coaste; 3.regiune codală.

BCU IASI CENTRAL UNIVERSITY LIBRARY



Fig.2o.Atlas de pasăre, văzut din faţă. 1.arc neural; 2.cavitate glenoidă.

Fig.21.Axis de pasăre, văzut din profil. 1.corpul axisului; 2.arcul neural; 3.apofiza odontoidă; 4.foramen transversar.

BCU IAŞI/CENTRAL UNIVERSITY LIBRARY

în formă de baghetă, a rudimentului de coastă de pe fiecare parte a vertebrei.(fig.22).

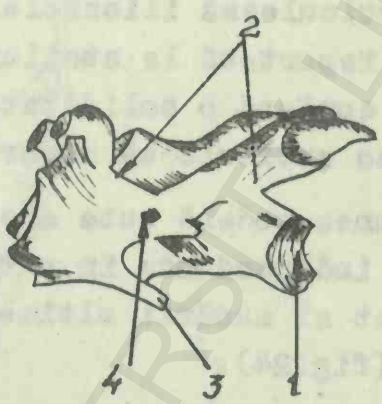

Fig.22.Vertebră cervicală tipică de pasăre, văzută din profil. 1.corpul vertebrei; 2.arc neural; 3.apofiză stiliformă; 4.foramen transversar.

Regiunea toracală cuprinde vertebre la care se manifestă o tendinţă de concreştere, în primul rînd, a apofizelor spinoase, alcătuind notarium şi, în mai mică măsură, a apofizelor transverse. Ca la toate amniotele, capul coastei se articulează în spaţiul dintre doi corpi vertebrali, iar tuberozitatea acesteia, pe apofiza transversă a vertebrei corespunzătoare.(fig.23).

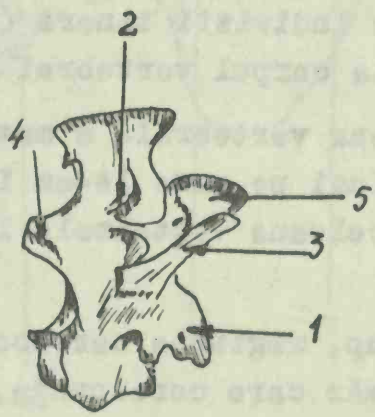

Fig.23.Vertebră toracică de pasăre,văzută din profil.1.corpul vertebrei;2.arc neural; 3.apofiza transversă; 4.zigapofiza anterioară;5.zigapofiză posterioară.

BCU IAŞI/CENTRALA UNIVERSITARĂ LIBRARY

La adult, ultimele vertebre toracale, toate vertebrele regiunii lombare şi sacrale, precum şi primele codale, se sudează între ele pentru a forma o piesă osoasă unică, sinsacrumul, la care se articulează ilioanele. Constituirea acestei unităţi osoase, este raportată la staţiunea bipedă a păsărilor, deoarece, sinsacrumul, conferă o soliditate puternică trunchiului în regiunea în care se articulează membrele posterioare.

Regiunea codală este alcătuită (ca la toate carinatele), din vertebre independente în partea anterioară şi dintr-un pigostil, rezultat al sudării ultimelor vertebre codale, în partea posterioară.(fig.24).

La acarinate toate vertebrele regiunii codale sînt rudimentare dar bine delimitate între ele, rămînînd independente.Nu se formează pigostil.(Vezi figura cu centura pelviană şi regiunea codală a coloanei vertebrale la Rhea americana).

8.Coloana vertebrală la mamifere.

La mamifere, corpii vertebrali, se articulează între ei prin intermediul unor discuri intervertebrale fibrocartilaginoase, care, conferă (în funcţie de grosime), elasticitatea regiunilor.

Pe suprafaţa terminală anterioară şi posterioară a corpilor vertebrali, se remarcă prezenţa unor discuri epifizare, cu rol în creşterea vertebrelor, caracteristice mamiferelor şi identificabile la indivizii tineri (fig.25). La adulţi, ele sînt bine consolidate la corpul vertebrei şi nu se mai disting.

Coloana vertebrală a mamiferelor este constituită din cele cinci regiuni pe care le-am întîlnit la reptile şi păsări. Vom descrie coloana vertebrală la mamifere luînd ca tip reprezentativ lupul.

La lup, regiunea cervicală este reprezentată prin şapte vertebre, număr care corespunde, în general,tuturor mamiferelor.

Cele şapte vertebre sînt: atlasul, axisul şi cinci vertebre cervicale tipice.

Atlasul este format dintr-un arc posterior, prelungit printr-o apofiză spinoasă scurtă, un arc anterior şi două mase laterale. Fiecare masă laterală se continuă prin cîte o apofiză

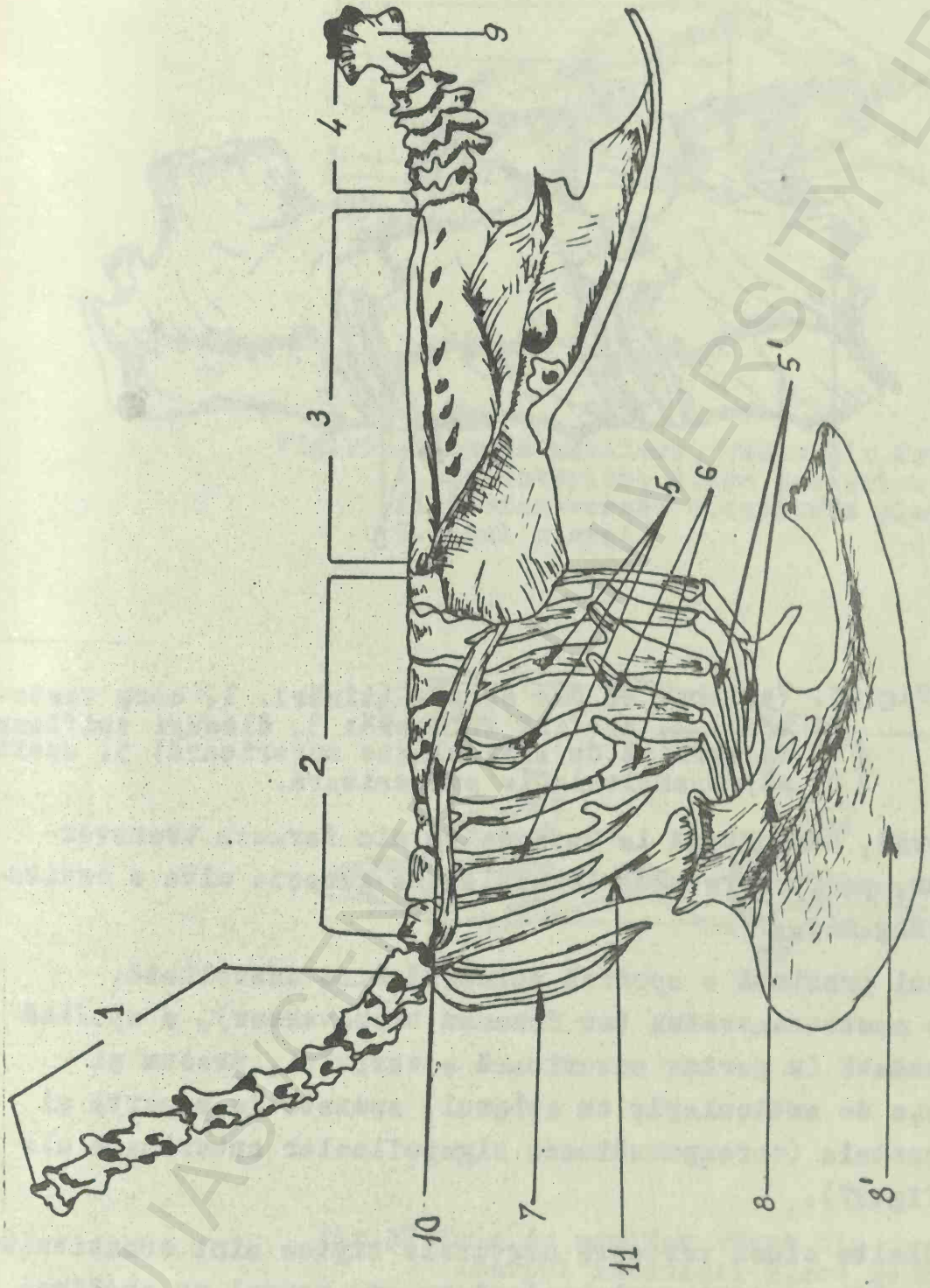

Fig. 24. Coloana vertebrală, în ansamblu, la Columba. 1. regiunea cervicală; 2. regiunea toracică; 3. sinsacrum; 4. regiunea codală; 5. coaste - regiunea vertebrală; 5'. coaste - regiunea sternală; 6. procese uncinee; 7- clavicula; 8. sternul; 9. pigostil; 10. scapular; 11. coracoid. 8'.carena sternală.

BCU IASI CENTRAL UNIVERSITY LIBRARY

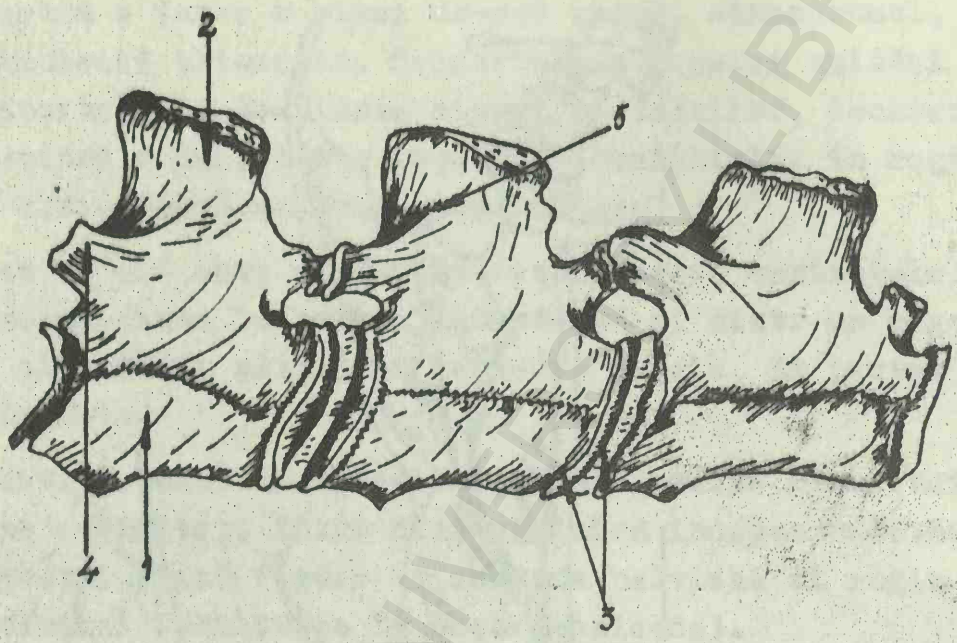

Fig.25. Vertebre de Sus scrofa (tînăr). 1. corp vertebral; 2. apofiză spinoasă; 3. discuri epifizare; 4. apofiză de articulaţie anterioară; 5. apofiză de articulaţie posterioară.

costotransversă, străbătută la bază de un mic foramen transversar. Anterior, pe fiecare masă laterală, se găseşte cîte o cavitate glenoidă(fig.26).

Axisul prezintă o apofiză spinoasă bine dezvoltată, două apofize costotransverse (cu foramen transversar), o apofiză odontoidă, sudată în partea anterioară a corpului, precum şi două suprafeţe de articulaţie cu atlasul, aşezate de o parte şi de alta a acesteia (corespunzătoare zigapofizelor anterioare ale axisului).(fig.27).

Celelalte cinci vertebre cervicale tipice sînt constituite fiecare, din cîte un corp vertebral şi un arc neural cu apofizele sale: o pereche de apofize transverse, o pereche de zigapofize anterioare, o pereche de zigapofize posterioare şi o apofiză spinoasă. La baza apofizei transverse se găseşte foramenul transversar.

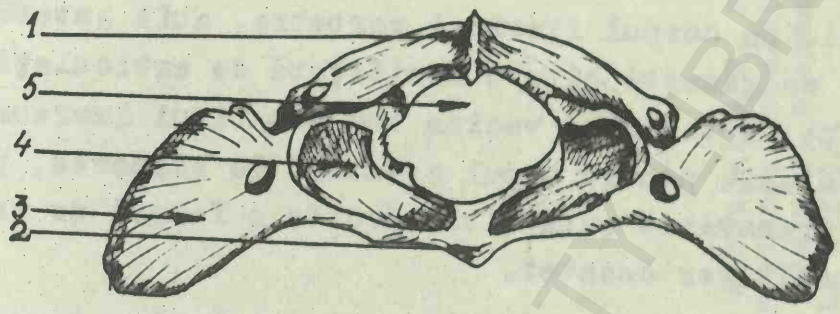

Fig.26.Atlas de mamifere, văzut din faţă.
1.arc anterior; 2.arc posterior; 3.apofiză transversă; 4.cavitate glenoidă; 5.canal neural.

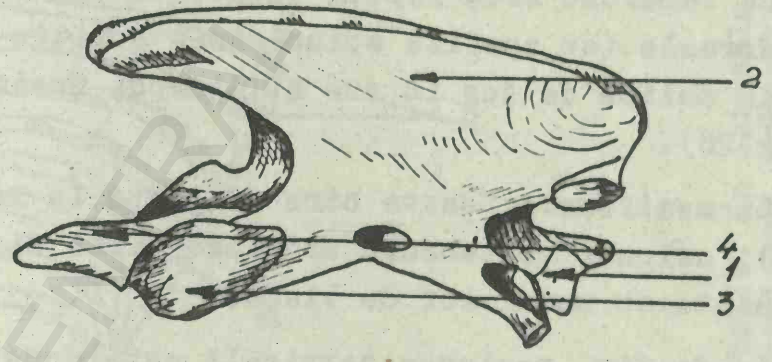

Fig.27.Axis de mamifer,văzut din profil.
1.corpul axisului; 2.arc neural; 3. faţetă de articulaţie cu atlasul; 4.apofiza odontoidă;

BCU IASI CENTRAL UNIVERSITY LIBRARY

Regiunea toracală este formată din vertebre care, pe lîngă părţile lor obişnuite, prezintă unele particularităţi structurale corelate cu rolul lor în formarea cuştii toracice. Astfel, pe corpul fiecărei vertebre, atît anterior cît şi posterior, se găseşte cîte o hemifaţetă de articulaţie. Două hemifaţete de la vertebre vecine vor constitui împreună o faţetă de articulaţie pentru capul coastei. De asemenea, pe fiecare apofiză transversă este situată cîte o faţetă de articulaţie cu tuberozitatea coastei.

Apofizele spinoase ale vertebrelor toracice sînt îndreptate oblic de jos în sus şi posterior (în pantă pozitivă).Ultima vertebră dorsală are o apofiză spinoasă cu poziţie izoclină.

Regiunea lombară cuprinde vertebre cu corpul masiv, discurile intervertebrale fiind destul de groase.

Regiunea sacrală este alcătuită din vertebre cu tendinţă de concreştere între ele, dînd un sacrum.

Regiunea codală prezintă vertebre cu tendinţă de reducere.

De remarcat este faptul că, toate vertebrele posterioare ultimei dorsale (cu apofiza spinoasă în poziţie izoclină), au o dispoziţie oblică de jos în sus şi dinapoi înainte (în pantă negativă)(fig.28).

La mamiferele foarte bine adaptate la mediul acvatic (cetacee), coloana vertebrală prezintă unele dispoziţii adaptative corelate cu modul lor de viaţă.

La delfin, regiunea cervicală este constituită tot din şapte vertebre ca şi la lup. Vertebrele cervicale au corpul tasat în sens antero-posterior încît regiunea cervicală este scurtă şi rigidă.

Regiunea toracală este formată dintr-un număr mare de vertebre cu apofizele spinoase dispuse în pantă pozitivă.Numai primele vertebre toracice prezintă pe corpul lor hemifaţete de articulaţie cu capul coastei, restul vertebrelor toracice fiind lipsite de astfel de dispoziţii, întrucît majoritatea coastelor se articulează numai pe apofizele transverse. Există deasemenea, exapansiuni osoase care se întind de la o vertebră la alta rigidizînd articulaţia intervertebrală.

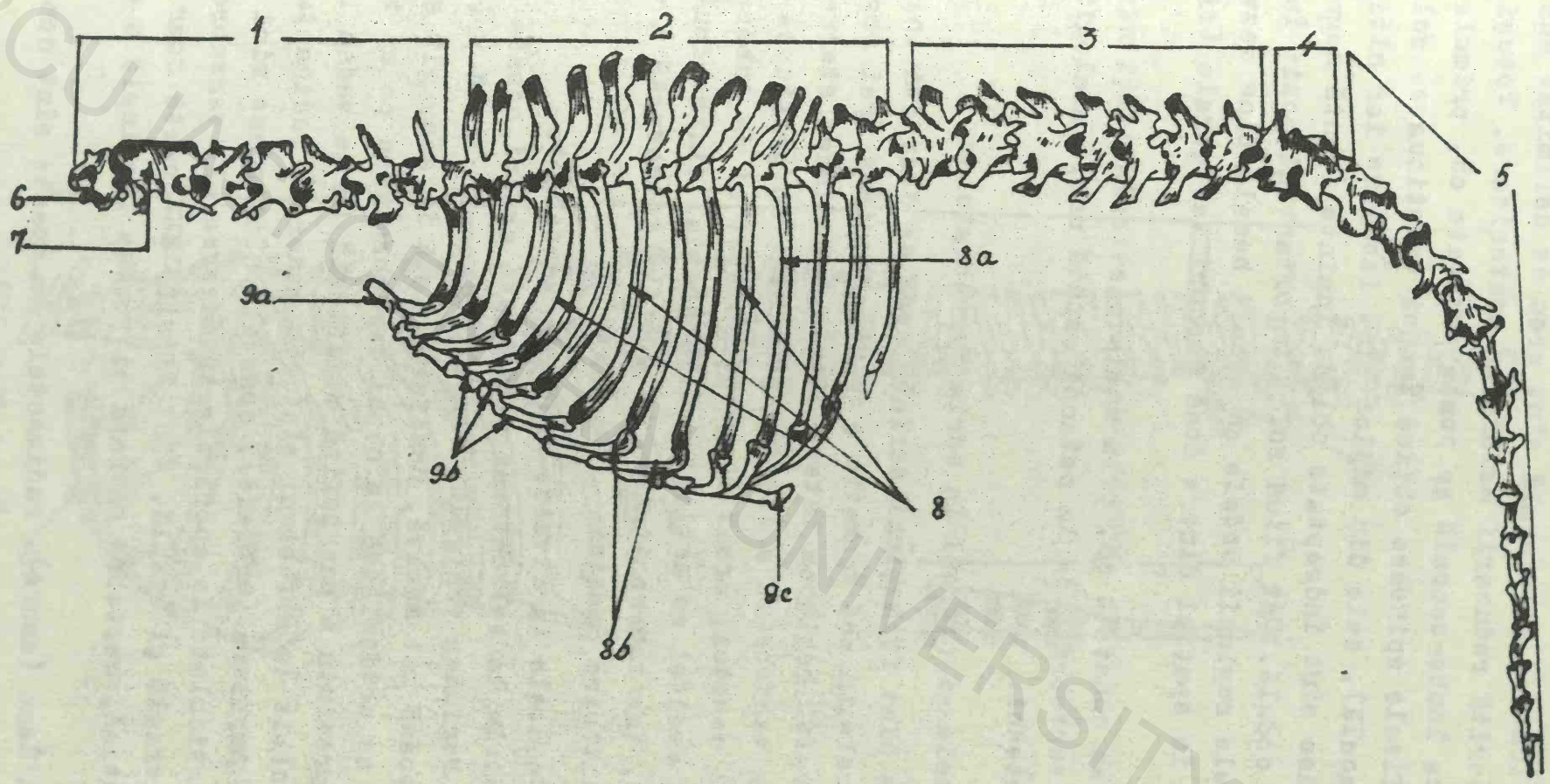

Fig. 28. Coloana vertebrală, în ansamblu, la Canis. 1. regiunea cervicală; 2. regiunea toracică; 3. regiunea lombară; 4. regiunea sacrală; 5. regiunea codală; 6. atlas; 7. axis; 8. coaste; 8-a. regiunea vertebrală; 8-b. regiunea sternală ; 9. stern; 9-a. manubrium; 9-b. sternebre; 9-c. apendicele xifoid.

BCU IASI / CENTRAL UNIVERSITY LIBRARY

Regiunea lombară şi sacrală sînt greu de delimitat una faţă de alta, datorită reducerii membrelor posterioare. Totuşi, în această regiune lombo-sacrală se poate constata că, primele verterbre au apofizele spinoase oblice înapoi (continuarea celor din regiunea toracală), cele din mijloc sînt izocline iar ultimele apofize spinoase sînt îndreptate oblic, înainte (pantă negativă).

Regiunea codală. Dat fiind rolul important al cozii în locomoţie, vertebrele regiunii codale au arcuri hemale bine dezvoltate, articulate în spaţiul dintre două corpuri vertebrale (fig. 29).

Astfel, se constată că, prin unele particularităţi structurale, coloana vertebrală de la cetacee capătă unele analogii cu cea de la teleosteeni.

B. Coastele şi sternul în seria vertebratelor

Coastele sînt formaţiuni seriate care se dezvoltă iniţial în toate metamerele.In mod teoretic o coastă prezintă trei regiuni: regiunea vertebrală, regiunea intermediară şi regiunea sternală.

Regiunea vertebrală a coastei prezintă, în porţiunea sa proximală, capul coastei, urmat de gîtul coastei şi de tuberozitatea sa. Capul coastei se articulează în spaţiul dintre două corpuri vertebrale, iar tuberozitatea, pe apofiza transversă a vertebrei corespunzătoare coastei.

Coastele la diverse grupe de vertebrate

1. Coastele la teleosteeni sînt nişte arcuri osoase simple, libere în regiunea ventrală. Dorsal, fiecare coastă prezintă o formaţiune osoasă mai masivă, nediferenţiată în cap, gît şi tuberozitate, care se articulează la capul vertebrei sau pe un tubercul osos ce reprezintă o parapofiză modificată (a se vedea fig.5).

2. Coastele la amfibieni sînt, în general, rudimentare.

a). La Amphiuma (urodele), coastele sînt piese mici cartilaginoase, articulate la apofizele transverse ale vertebrelor din regiunea dorsală şi codală. Sînt lipsite de coaste doar vertebra proatlantică, vertebra sacrală şi partea terminală a cozii (vezi fig. 9).

b). La Rana (anure), rudimentele de coaste sînt concrescute cu apofizele transverse (vezi fig. 10).

3. Coastele la reptile. Pentru reptile, ca tip reprezentativ în vederea studiului coastelor se iau crocodilienii.

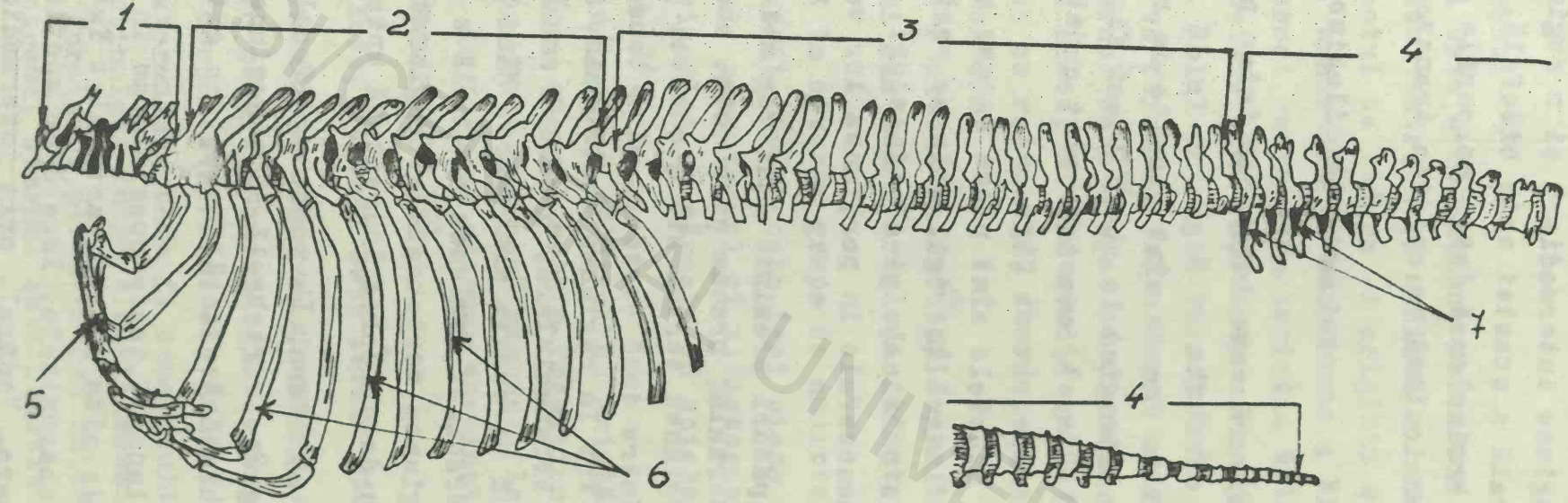

Fig. 29. Coloana vertebrală, în ansamblu, la Delphinus. 1. regiunea cervicală; 2. regiunea toracică; 3. regiunea lombo-sacrală; 4. regiunea codală; 5. stern; 6. coaste; 7. arcuri hemale.

BCU IASI CENTRAL UNIVERSITY LIBRARY

a). La crocodil, fiecare coastă prezintă trei regiuni: o regiune vertebrală, o regiune intermediară şi o regiune sternală.

Regiunea vertebrală a coastei este bicefală, fiind prevăzută cu un cap, care se articulează între corpurile a două vertebre şi o tuberozitate, articulată pe apofiza transversă a vertebrei imediat următoare.

Regiunea sternală a coastei este cartilaginoasă şi se articulează pe stern.

Regiunea intermediară este interpusă între partea vertebrală şi partea sternală a coastei.

Ultimele perechi de coaste sînt lipsite de regiunea sternală şi sînt mai scurte, neajungînd la stern (vezi fig. 17).

b) La chelonieni (Emys), coastele sînt sudate la plăcile dermice costale ale carapacei (vezi fig. 18).

c) La ofidieni, coastele sînt piese osoase arcuite, libere ventral şi dispuse de-a lungul întregii coloane vertebrale (cu excepţia primelor vertebre cervicale şi a codalelor). Coastele au devenit în mod secundar monocefale în porţiunea lor vertebrală (vezi fig. 19).

4. Coastele la păsări prezintă două regiuni: o regiune vertebrală şi o regiune sternală, precum şi procese uncinee.

La porumbel, regiunea vertebrală a coastei prezintă, proximal, un cap articulat între două vertebre şi o tuberozitate prinsă pe apofiza transversă. Tot în regiunea vertebrală, fiecare coastă prezintă o excrescenţă triunghiulară, procesul uncineu (apofiza uncinee) care, se aplică pe coasta următoare, dînd astfel o mai mare soliditate cuştii toracice. Regiunea sternală a coastei devine şi ea osoasă. Între regiunea vertebrală şi regiunea sternală a sa, se formează un unghi cu deschiderea îndreptată anterior (vezi fig. 24).

5. Coastele la mamifere. La toate mamiferele, coastele sînt constituite dintr-o regiune vertebrală şi o regiune sternală.

Regiunea vertebrală prezintă un cap, un gît şi o tuberozitate.

La lup (Canis lupus), toate coastele au în partea proximală a regiunii vertebrale cîte un cap, articulat între corpii vertebrali, un gît şi o tuberozitate, legată de apofiza transversă a vertebrei corespunzătoare. Ventral, prin intermediul regiunii sternale care rămîne cartilaginoasă, coastele se articulează la corpul sternului, fie direct, fie prin intermediul regiunii sternale a

altei coaşte. Ultimele perechi de coaste sînt flotante (libere) (vezi fig. 28).

Sternul

Sternul este o formaţiune caracteristică tetrapodelor, aşezată în partea ventrală şi mediană a cavităţii toracice.

Din punctul de vedere al originii sale, sternul poate fi de două tipuri: arhistern şi neostern.

Arhisternul, este caracteristic tetrapodelor anamniote. La acestea, coastele sînt rudimentare, neajungînd să formeze o cuşcă toracică. Rolul de cuşcă toracică îl deţine aici centura scapulară care va forma astfel o cuşcă zonală. La acest grup de vertebrate, sternul este ataşat pe piesele componente ale centurii scapulare şi de aceea, îl vom studia odată cu ea.

Incepînd cu reptilele, sternul este o neoformaţie, purtînd denumirea de neostern.

El este alcătuit în mod tipic din trei părţi: manubriumul, corpul sternului sau mezosternul şi xifisternul sau apendicele xifoid.

Sternul la diverse grupe de amniote

La crocodil, toate cele trei piese componente ale sternului (manubriumul, mezosternul şi xifisternul) sînt cartilaginoase. Inaintea manubriumului se găseşte un epistern (interclavicular) osos (vezi fig. 17).

La chelonieni şi ofidieni nu există stern.

La păsări, sternul este o formaţiune osoasă provenită din mezostern. El prezintă o carenă sternală la păsările carinate (vezi fig. 24), în timp ce sternul acarinatelor este lipsit de această formaţiune. (fig. 30).

La mamifere, sternul este format din manubrium,corpul sternului şi xifistern.Manubriul şi corpul sternului sînt osificate, apendicele xifoid fiind, în general, cartilaginos. Coastele se articulează, în special, pe corpul sternului şi, în mai mică măsură, pe manubrium. Corpul sternului poate fi constituit din mai multe segmente sternale, articulate între ele şi denumite sternebre, sau acestea se pot uni formînd o piesă osoasă unică, lăţită.

La monotreme, sternul este constituit dintr-o piesă anterioară masivă - manubriumul - şi din corpul sternului format din segmente (sternebre), incomplet individualizate. In partea anterioară a manubriumului este situat episternul sau interclavicula-

rul (vezi fig. cu centură scapulară la monotreme).

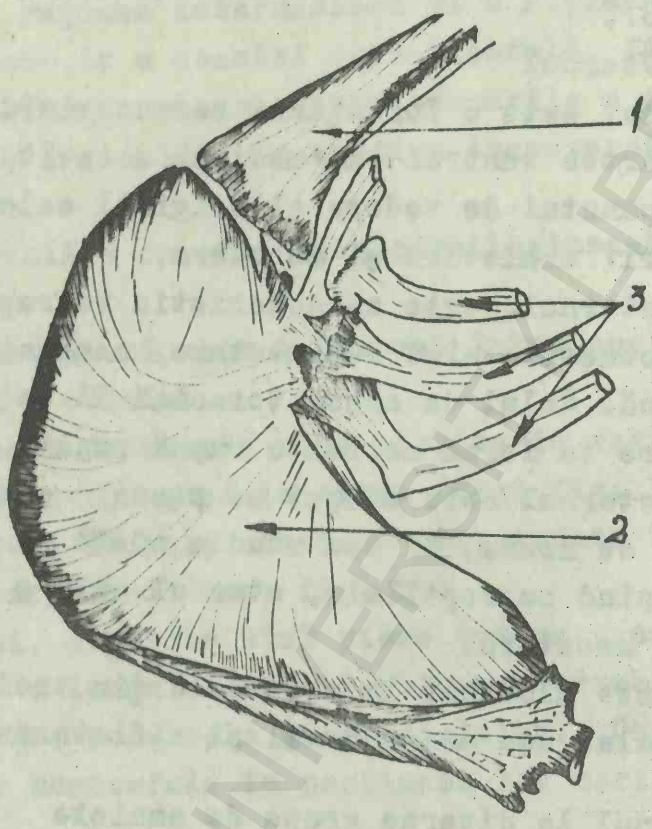

Fig. 30. Sternul la Rhea americana. 1. coracoid anterior; 2. stern; 3. coaste.

La lup, manubriumul şi xifisternul sînt foarte scurte. Mezosternul este lung şi alcătuit din numeroase sternebre (vezi fig. 28).

La delfin sternul este, în general, scurt, cu corpul format din sternebre unite între ele. El este dispus în poziţie aproape frontală (vezi fig. 29).

C. Cuşca toracică

Este o formaţiune caracteristică amniotelor, constituită din: regiunea toracică a coloanei vertebrale, coastele şi sternul.

1). La reptile (exceptînd ofidienii), există o cuşcă toracică, încă imperfectă, întărită anterior de cele două precoracoide care se articulează la stern. In acest caz cuşca toracică este de tip zonocostal (vezi fig. 17).

2) Cuşca toracică la păsări. Începînd cu păsările cuşca toracică este o formaţiune de sine stătătoare, rămînînd însă tot de tip zonocostal.

Păsările au o cuşcă toracică solidă, realizată atît prin modul de articulaţie al coastelor la vertebrele toracice şi stern, cît şi prin prezenţa unor formaţiuni tipice, derivate din regiunea vertebrală a coastelor. Aceste formaţiuni sînt procesele uncinee, dispuse oblic între coaste vecine şi avînd rolul de a solidariza cuşca toracică (vezi fig. 24).

3. Cuşca toracică la mamifere. In general, la mamifere cuşca toracică este de tip costal.

Din punctul de vedere al formei, la mamifere, distingem două tipuri de cuşcă toracică:

- cuşca toracică în formă de carenă, aplatizată în sens lateral, existentă la majoritatea mamiferelor (vezi fig. 28);

- cuşca toracică în formă de "poloboc", aplatizată în sens antero posterior, existentă la puţine mamifere şi în special la om (vezi fig. cu cuşca toracică umană).

D. Coloana vertebrală, coastele, sternul şi cuşca toracică la om.

Coloana vertebrală la om

In comparaţie cu coloana vertebrală a celorlalte mamifere, coloana vertebrală umană prezintă caracteristici speciale, legate de adaptarea la bipedie şi verticalitate a organismului uman.

Astfel, în timp ce tetrapodele au coloana vertebrală sub forma unui arc orientat orizontal, cea umană are forma de resort, fiind orientată vertical.

Coloana vertebrală umană, prezintă în ansamblul ei patru curburi antero posterioare, dispune în mod altern şi anume: lordoza cervicală, convexă înainte, chifoza dorsală, convexă înapoi, lordoza lombară, convexă înainte şi chifoza sacro-coccigiană, convexă înapoi. Toate aceste curburi sînt rezultatul acţiunii forţelor de tracţiune şi presiune, manifestate în primele faze ale ontogenezei post-natale. Astfel, prima curbură - lordoza cervicală - apare la vîrsta de cca 3 luni cînd copilul poate să ridice capul, a doua - chifoza dorsală, se instalează după vîrsta de 6 luni , cînd copilul poate sta în poziţie şezîndă, ultimele două - lordoza lombară şi chifoza sacrală - se va forma în jurul vîrstei de 1 an cînd copilul poate sta în picioare (fig. 31).

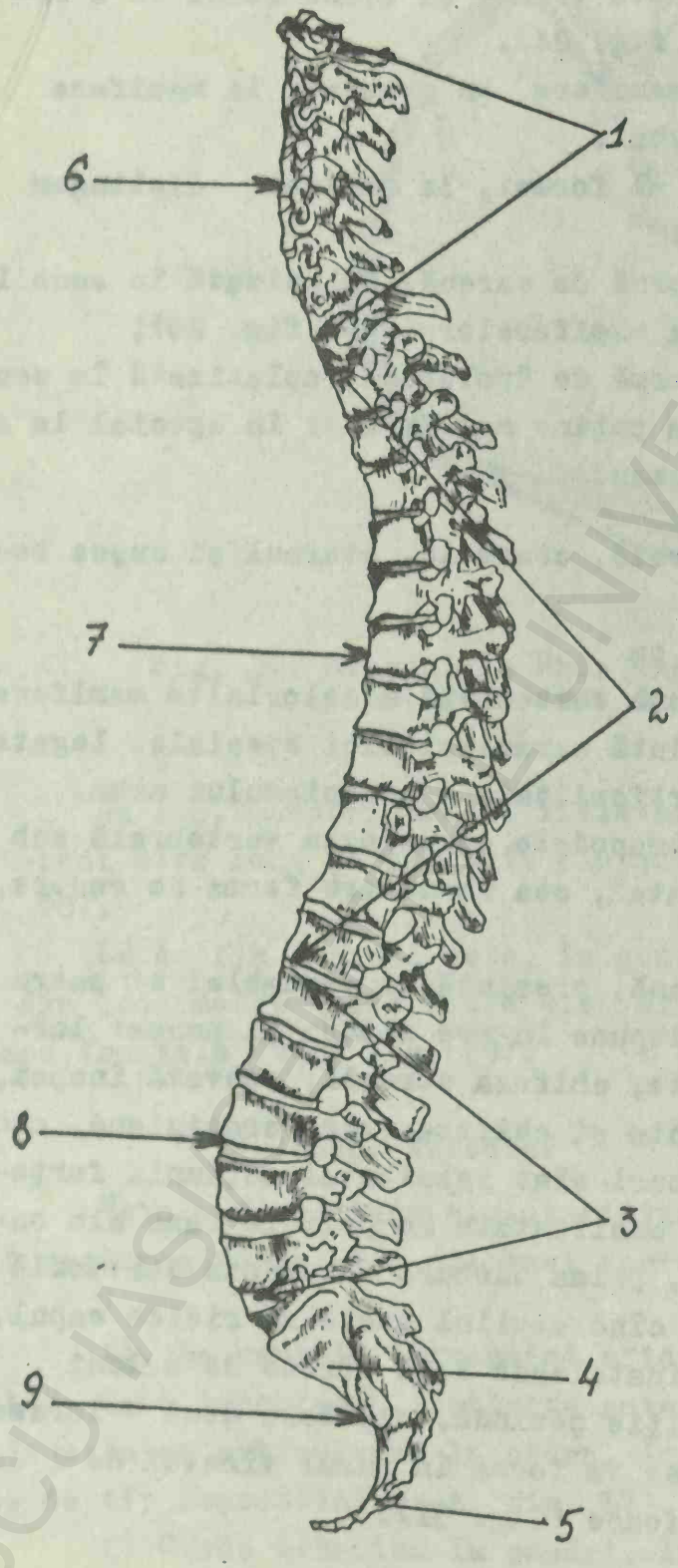

Fig. 31. Coloana vertebrală la om. 1. regiunea cervicală; 2. regiunea toracică; 3. regiunea lombară; 4. sacrum ; 5. coccis; 6. lordoza cervicală; 7. chifoza toracică; 8. lordoza lombară; 9. chifoza sacro-coccigiană.

BCU IASI UNIVERSITY LIBRARY

Numărul vertebrelor coloanei vertebrale umane manifestă, iarăşi, o semnificaţie funcţională, el fiind constant pentru toate regiunile.

La om, distingem aceleaşi regiuni ale coloanei vertebrale ca şi la celelalte mamifere.

Regiunea cervicală este constituită din şapte vertebre, dintre care primele două (atlasul şi axisul) sînt atipice, restul de cinci fiind vertebre cervicale tipice cu caracteristici specifice acestei regiuni.

Atlasul este constituit dintr-un arc anterior, un arc posterior şi două mase laterale sudate între ele şi circumscriind canalul neural.

Arcul anterior se continuă pe linie mediană printr-un tubercul anterior pe faţa internă a căruia este situată o faţetă articulară pentru apofiza odontoidă a axisului.

Arcul posterior se prelungeşte median într-o apofiză spinoasă foarte scurtă de forma unui tubercul.

Masele laterale ale atlasului se prelungesc, fiecare, cu cîte o apofiză transversă străbătută la bază de un foramen transversar.

Faţa superioară a fiecărei mase laterale prezintă cîte o cavitate glenoidă de articulaţie cu condilul occipital de aceeaşi parte. Ele corespund zigapofizelor superioare de la celelalte vertebre.

Faţa inferioară a fiecărei mase laterale este ocupată de cîte o faţetă articulară cu axisul, ambele fiind omoloage cu zigapofizele inferioare ale altor vertebre (fig. 32).

Axisul, cea de a doua vertebră cervicală atipică, prezintă o caracteristică proprie şi anume apofiza odontoidă situată le partea superioară a corpului său vertebral. Această apofiză are rolul de pivot în jurul căruia se învîrte atlasul, antrenînd în mişcările sale de rotire şi craniul. Ea este reprezentată, de o parte din corpul atlasului sudat, în embriogeneză, la corpul vertebral al axisului. Pe faţa anterioară a apofizei odontoide se găseşte o faţetă de articulaţie corespunzătoare faţetei interne de pe arcul anterior al atlasului, iar pe faţa posterioară a ei, se află o suprafaţă de articulaţie pentru ligamentul transvers al atlasului. In rest, axisul are caracteristici asemănătoare cu vertebrele cervicale tipice, prezentînd o apofiză spinoasă, uş bi-

fidă, două apofize transverse cu foramen transversar, o pereche de zigapofize superioare şi o pereche de zigapofize inferioare (fig. 33).

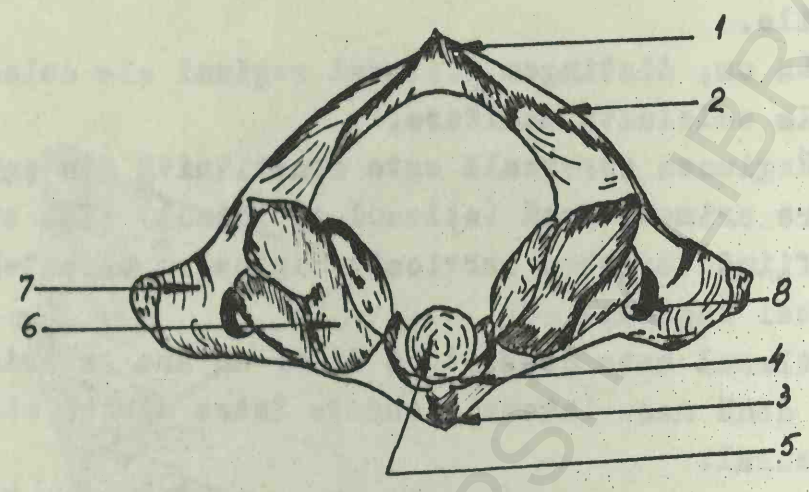

Fig. 32. Atlasul la om, văzut din faţă. 1. tuberculul posterior; 2. arcul posterior; 3. tuberculul anterior; 4. arcul anterior; 5. faţetă pentru apofiza odontoidă; 6. cavitate glenoidă; 7. apofiza transversă; 8. foramen transversar.

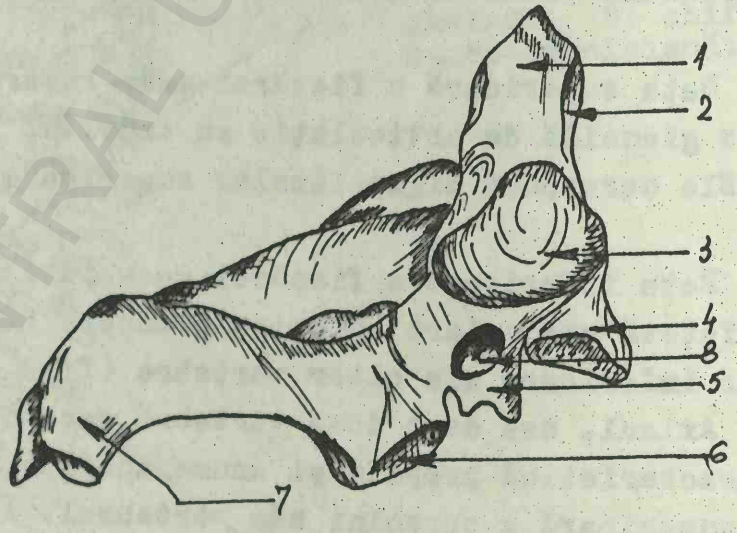

Fig. 33. Axisul la om, văzut din profil. 1. apofiza odontoidă; 2. faţetă de articulaţie pentru arcul anterior al atlasului; 3. faţetă de articulaţie pentru masa laterală a atlasului; 4. corpul axisului; 5. apofiza transversă; 6. apofiza articulară inferioară; 7. apofiza spinoasă; 8. foramen transversar.

BCU IAŞI/CENTRAL UNIVERSITY LIBRARY

Vertebrele cervicale tipice au corpul alungit în sens transversal, apofizele spinoase bifide îndreptate orizontal (în afară de vertebra a 7-a), o pereche de apofize transverse, străbătute la bază de foramenul transversar şi cîte o pereche de zigapofize superioare şi inferioare. Canalul neural este larg şi de formă triunghiulară.

Pe faţa superioară a corpului vertebral se găsesc o pereche de proieminenţe laterale, denumite apofizele sau croşetele semilunare, care conferă acestei suprafeţe, forma de şa, de unde şi denumirea de vertebre epihipice. Această formă a suprafeţei corpului vertebral permite o mare mobilitate acestei regiuni (fig.34).

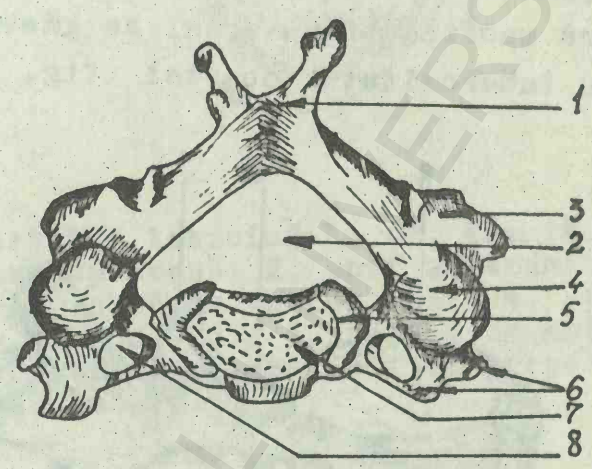

Fig. 34. Vertebră cervicală tipică la om, văzută din faţă. 1. apofiza spinoasă; 2. canal neural; 3. faţetă de articulaţie inferioară; 4. faţetă de articulaţie superioară; 5. apofiza semilunară; 6. apofiza transversă; 7. corpul vertebral; 8. foramen transversar.

Lărgirea corpului vertebral, scurtarea apofizelor spinoase (în comparaţie cu alte primate), caracterul izoclin şi forma bifidă a acestor apofize reprezintă, toate, particularităţi adaptative ale acestei regiuni. Ele sînt corelate cu mobilitatea gîtului (şi capului) şi de scurtarea craniului facial uman (ortognatismul feţei).

Regiunea toracală este formată din 12 vertebre care au un canal neural de formă aproape rotundă. Vertebrele toracale au diametrele corpului (antero-posterior şi lateral) aproape egale, apofizele spinoase sînt lungi şi nebifurcate prezentînd unele particularităţi de dispoziţie. Astfel, în partea incipientă şi terminală

a acestei regiuni, ele sînt orientate izoclin, în timp ce, în partea mijlocie, ele sînt îndreptate oblic în jos, acoperindu-se una pe alta. Această dispoziţie a apofizelor spinoase, pare să fie o particularitate adaptativă, ea conferind o mare soliditate coloanei vertebrale din dreptul inimii şi pulmonilor.

Pe arcul neural al fiecărei vertebre toracale se găsesc o pereche de apofize transverse, precum şi cîte o pereche de zigapofize superioare şi inferioare.

Pe corpul vertebrei, de o parte şi de alta a bazei arcului neural, sînt situate cîte o pereche de semifaţete (superioare şi inferioare), pentru articulaţia cu capul coastei.

Pe fiecare apofiză transversă, se găseşte cîte o faţetă de articulaţie cu tuberozitatea coastei (fig. 35 şi 36).

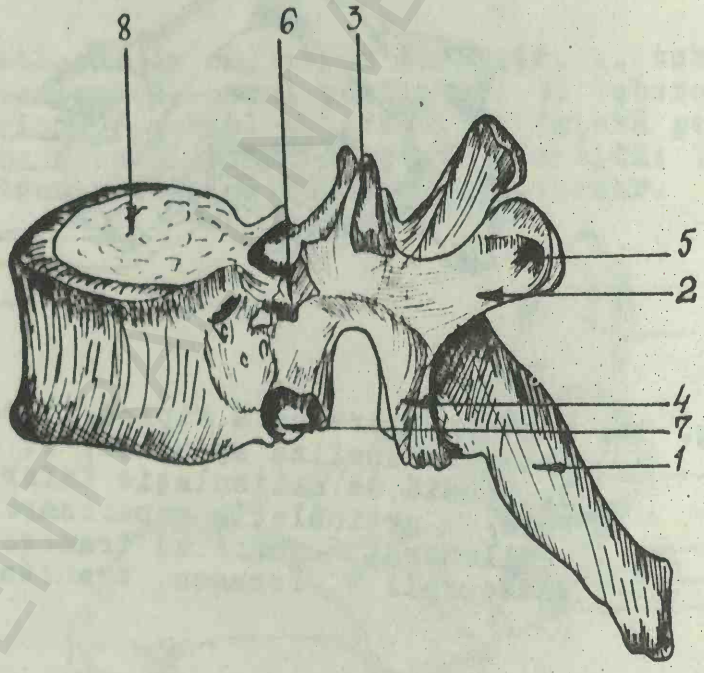

Fig. 35. Vertebră toracică la om, văzută din profil. 1. apofiza spinoasă; 2. apofiza transversă; 3. apofiză de articulaţie superioară; 4. apofiză de articulaţie inferioară; 5. faţetă de articulaţie pentru tuberozitatea coastei; 6. semifaţetă superioară pentru capul coastei; 7. semifaţetă inferioară pentru capul coastei; 8. corpul vertebrei

BCU IASI/CENTRAL UNIVERSITY LIBRARY

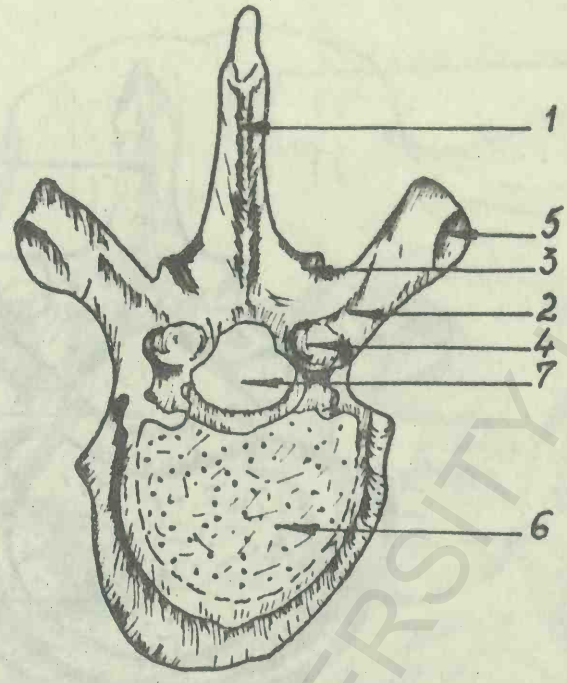

Fig. 36. Vertebră toracică la om, văzută din faţă. 1. apofiza spinoasă; 2, apofiza transversă; 3.apofiză superioară de articulaţie; 4. apofiză inferioară de articulaţie; 5. faţetă de articulaţie pentru tuberozitatea coastei; 6. corpul vertebrei; 7.canalul neural;

Regiunea lombară este alcătuită din cinci vertebre. Ele au un corp masiv, cu un diametru transversal mult mai mare decît cel antero-posterior. Canalul neural are forma triunghiulară. Arcul neural al vertebrei prezintă o apofiză spinoasă bine dezvoltată şi dispusă în poziţie orizontală, o pereche de apofize costotransverse (rezultate din concreşterea rudimentelor de coaste la apofizele transverse), precum şi cîte o pereche de zigapofize superioare şi inferioare (fig. 37).

Dezvoltarea în sens lateral a corpilor vertebrali, cît şi înălţimea mare a discurilor intervertebrale, traduc mobilitatea accentuată a acestei regiuni. De asemenea, dezvoltarea apofizelor spinoase este corelată cu dezvoltarea musculaturii sacro-lombare, care joacă rol important în staţiunea verticală..

Regiunea sacrală este reprezentată prin 5 vertebre sacrale, concrescute într-un singur os - sacrumul. Baza sacrumului este articulată cu ultima vertebră lombară, sub un unghi, cu vîrful îndreptat anterior, care poartă denumirea de promontoriu.

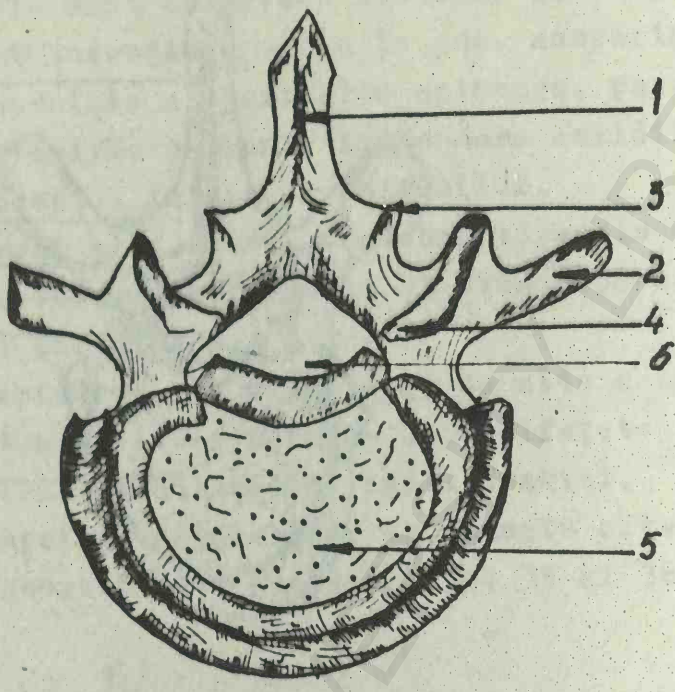

Fig. 37. Vertebră lombară la om, văzută din faţă. 1. Apofiza spinoasă;2.apofiza transversă; 3. apofiza de articulaţie superioară; 4. apofiza de articulaţie inferioară; 5. corpul vertebrei; 6. canal neural.

Sacrumul are forma unei piramide, cu vîrful îndreptat în jos. El are patru feţe: faţa anterioară (concavă), faţa posterioară (convexă) şi două feţe laterale.

Pe faţa anterioară a sacrumului se observă liniile transverse ale sale în număr de patru, care sînt, de fapt, limitele dintre corpii vertebrali concrescuţi. Se disting de asemenea,patru perechi de găuri sacrale anterioare ce corespund spaţiilor rămase în urma concreşterii apofizelor transverse ale vertebrelor sacrale (fig. 38).

Pe faţa posterioară, pe linia mediană, se evidenţiază creasta sacrală, rezultat al sudării, între ele, a apofizelor spinoase.Această creastă se bifurcă la nivelul găurii sacrale 3 sau 4, constituind aici marginile părţii inferioare a canalului sacral. Lateral, faţă de această creastă sacrală, se observă găurile sacrale posterioare tot în număr de patru perechi (fig.39).

Feţele laterale ale sacrimului sînt ocupate, în partea lor superioară, de cîte o faţetă auriculară de articulaţie cu ilioanele.

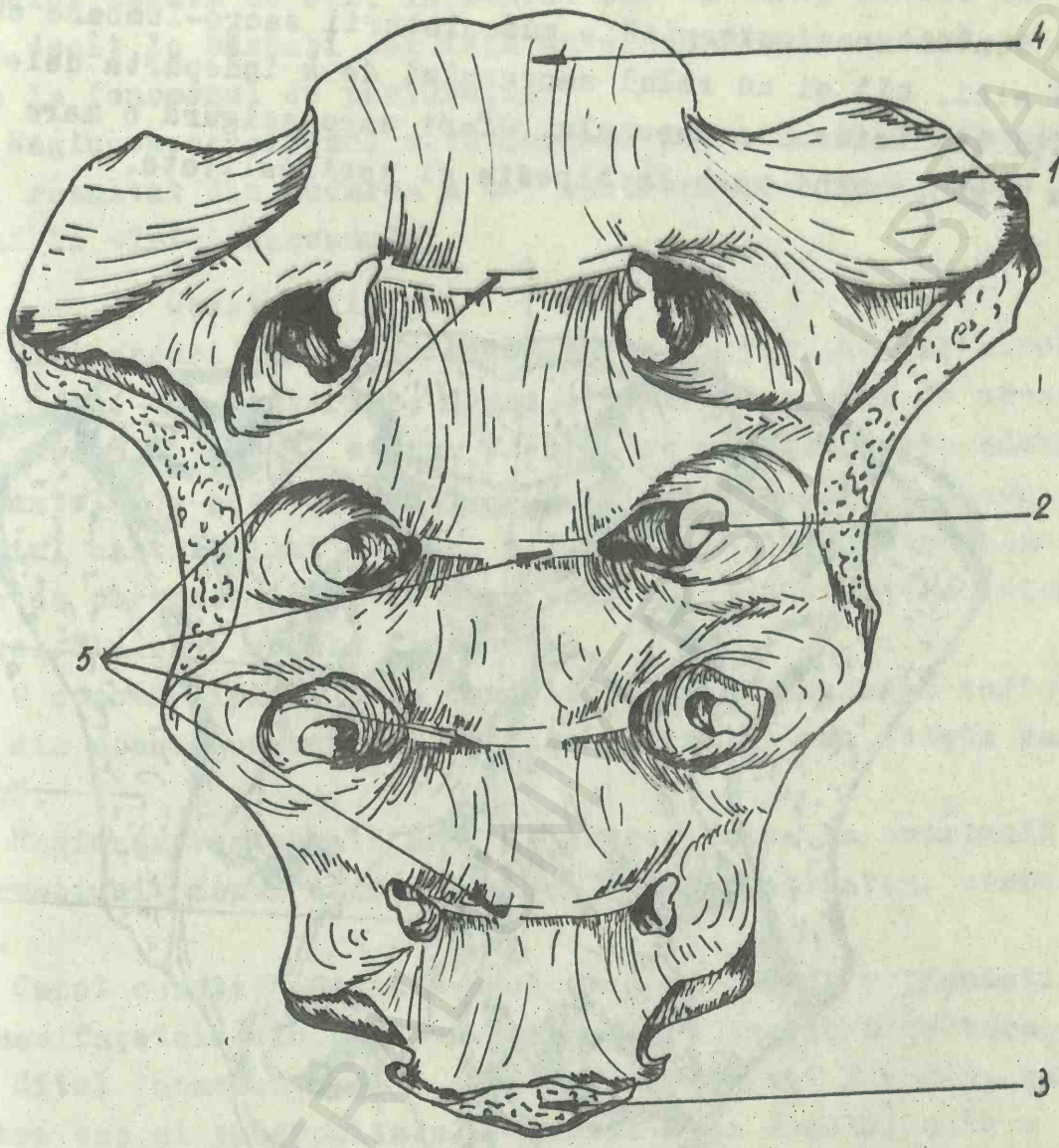

Fig. 38. Sacrumul uman, văzut pe faţa anterioară. 1. aripa sacrală; 2. gaura sacrală; 3. vîrful sacrumului; 4. corpul primei vertebre sacrale; 5. linii transverse.

Baza sacrumului prezintă, în centrul său, corpul primei vertebre sacrale, iar pe laturile acestuia, aripile sacrale cît şi zigapofizele superioară ale acestei vertebre.

Vîrful sacrumului este ocupat de corpul ultimei vertebre sacrale, ce prezintă o suprafaţă de articulare pentru coccis.

Şi la nivelul regiunii sacrale se remarcă unele particularităţi adaptative. Astfel, sacrumul uman este mai larg, nu numai comparativ cu a unor mamifere (care au sinsacrum), ci, chiar şi cu al altor primate. Această particularitate este corelată,a-

tît cu dezvoltarea puternică a musculaturii sacro-lombare care se înseră aici, cît şi cu rolul sacrumului de a îndepărta cele două cavităţi cotiloide ale basenului, fapt care asigură o mare stabilitate a organismului uman în bipedie şi verticalitate.

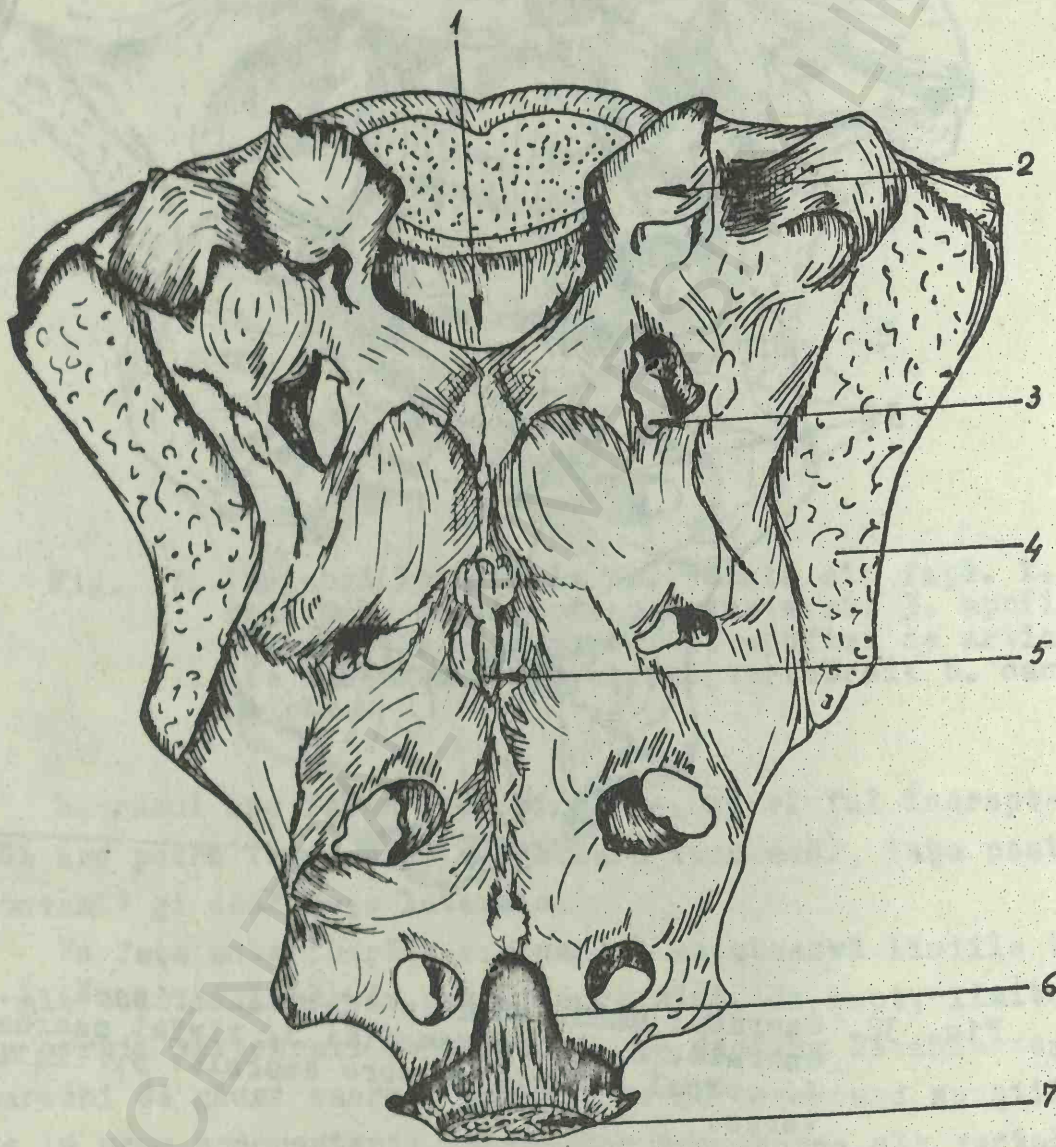

Fig. 39. Sacrumul uman, văzut pe faţa posterioară; 1. deschiderea superioară a canalului sacral; 2. faţeta de pe apofiza articulară a primei vertebre sacrale; 3. gaură sacrală posterioară; 4. faţetă auriculară; 5. creasta sacrală; 6. deschiderea inferioară a canalului sacral; 7. suprafaţă de articulaţie cu coccisul.

Se remarcă, de asemenea, şi o particularitate morfologică

a sacrumului legată de sex, în sensul că, la femei acesta este mai larg decît la bărbaţi iar faţa anterioară mai concavă ca o adaptare la fenomenul de parturaţie.

Regiunea coccigiană este formată din coccis, rudimentar la om şi rezultat din sudarea a 4-5 vertebre coccigiene care se ataşeazăă la vîrful sacrumului.

Coastele la om

Sînt arcuri osoase articulate, posterior, de vertebrele toracale (fig. 40). Anterior, numai primele 7 perechi de coaste se articulează direct la stern. Acestea se numesc coaste adevărate. Coastele de perechea 8, 9, 10, se articulează pe stern prin intermediul cartilagilui coastei a 7-a. Ele sînt coaste false. Coastele de perechea 11 şi 12 sînt scurte şi cu capetele anterioare libere. Ele sînt coaste flotante.

O coastă tipică, este constituită din: regiunea vertebrală, sau din coasta osoasă şi regiunea sternală, sau coasta cartilaginoasă.

Regiunea vertebrală are, la extremitatea sa proximală , trei formaţiuni: capul coastei, gîtul şi tuberozitatea, corpul coastei.

Capul coastei prezintă două mici faţete de articulaţie pentru hemifaţetele dintre două corpuri ale vertebrelor toracale.

Gîtul coastei este o porţiune osoasă mai îngustă, interpusă între cap şi tuberozitate. Tuberozitatea coastei este o proieminenţă care urmează gîtului şi care prezintă, în vîrful său, o suprafaţă ovală de articulaţie cu apofiza transversă a vertebrei corespunzătoare numeric.

Corpul coastei este uşor aplatizat şi torsionat. El se termină, anterior, printr-o concavitate, în care se articulează cartilajul costal (regiunea sternală a coastei).

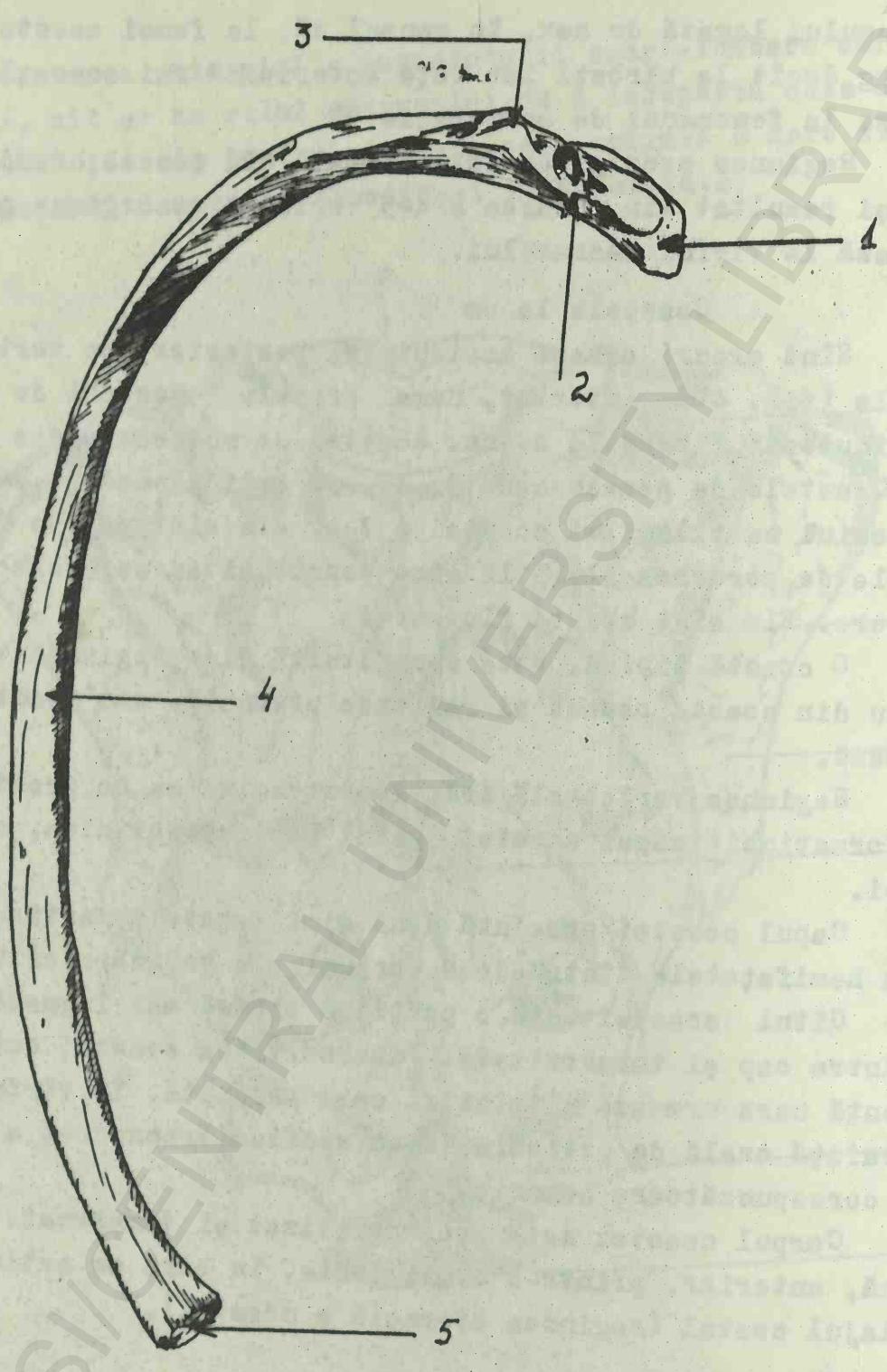

Fig. 40. Coastă la om, văzută din profil. 1. capul coastei; 2. gîtul coastei; 3. tuberozitatea coastei; 4. corpul coastei; 5. regiunea sternală.

BCU ASIC CENTRAL UNIVERSITY LIBRARY

Sternul la om

Sternul reprezintă partea mediană a peretelui anterior a cuştii toracice . De sus în jos, el este alcătuit din trei părţi: manubriumul, corpul sternului (mezosternul) şi apendicele xifoid (xifisternul).

Manubriumul este partea cea mai largă a sternului. El prezintă pe marginea ei superioară, o scobitură mediană - incizura jugulară. De o parte şi de alta a acelei incizuri, se găsesc două suprafeţe de articulaţie cu părţile sternale ale claviculelor , denumite incizurile claviculare ale sternului. Pe marginile laterale ale manubriumului se găsesc două excavaţiuni în care se articulează cartilagiul primei perechi de coaste. Inferior, manubriumul se articulează cu corpul sternului. La limita dintre ele se găseşte incizura pentru capătul sternal al perechii a doua de coaste.

Corpul sternului se articulează superior cu manubriumul, jos cu apendicele xifoid. Impreună cu manubriumul, corpul sternului formează o convexitate îndreptată anterior. Pe marginile laterale ale corpului sternului se găsesc incizurile pentru articularea coastelor de perechea 3,4, 5,6, iar la locul de articulare cu apendicele xifoid, este situată incizura pentru articulaţia coastei a 7-a.

Apendicele xifoid poate prezenta forme variate: lat şi subţire, ascuţit, bifid, curb, deviat lateral. El este cartilaginos la indivizii tineri şi osificat la maturi (fig. 41).

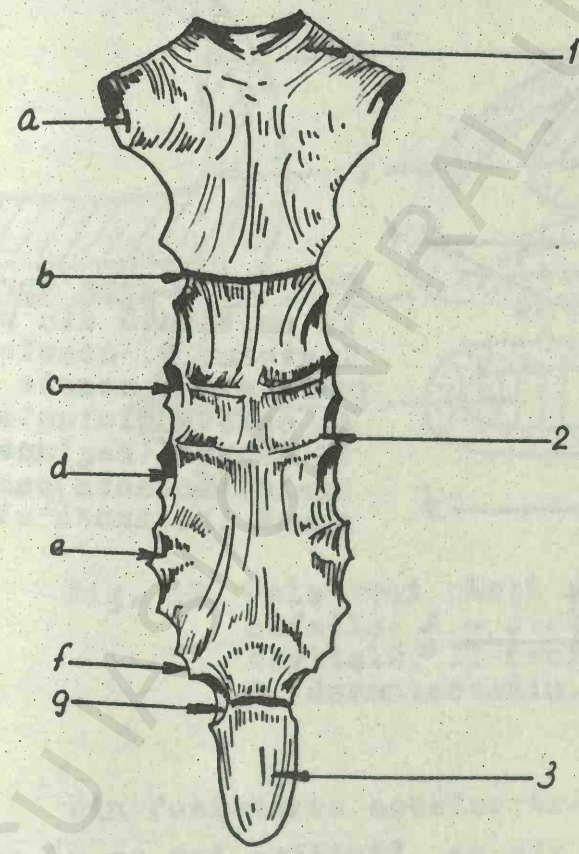

Fig. 41. Sternul la om, văzut anterior. 1. manubrium; 2. corpul sternului; 3.apendicele xifoid;incizuri costale (a,b,c,d,e,f,g).

Cuşca toracică la om

Este constituită din regiunea toracală a coloanei vertebrale, cele 12 perechi de coaste şi sternul.

In ansamblu, regiunea toracică umană prezintă forma de "poloboc" fiind aplatizată în sens antero-posterior. Părţile ei componente delimitează o cavitate toracică care prezintă o deschidere superioară şi o deschidere inferioară. Deschiderea superioară este mărginită de prima vertebră toracală, perechea I-a de coaste şi marginea superioară a manubriumului. Deschiderea inferioară este reprezentată de ultima vertebră toracală, coastele de perechea a XII-a şi din marginea inferioară a sternului. Ea este închisă de diafragm.

Toracele prezintă trei diametre: diametrul longitudinal (supero-inferior), cel mai lung, diametrul antero-posterior şi diametrul transversal. Dat fiind că cuşca toracică umană are forma de "poloboc" diametrul transversal este mai mare decît cel antero-posterior (invers ca la cuştile toracice de tip carenat) (fig. 42).

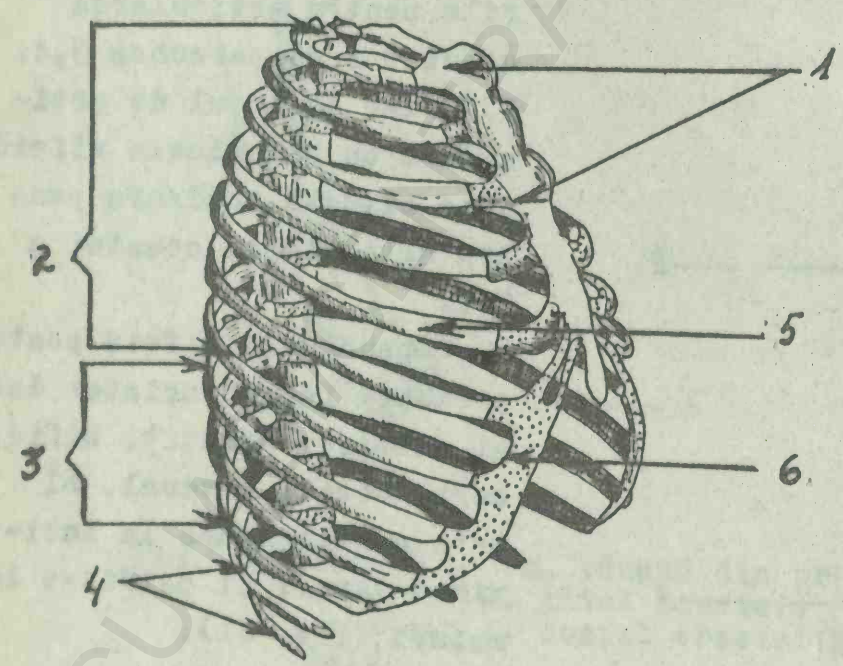

Fig. 42. Cuşca toracică la om, văzută din profil. 1. stern; 2. coaste adevărate; 3. coaste false; 4. coaste flotante; 5. coasta osoasă (regiunea vertebrală); 6. coasta cartilaginoasă (regiunea sternală).

S C H E L E T U L C E F A L I C

Scheletul cefalic este alcătuit din formaţiuni de origine foarte diversă, unele dintre ele fiind însă axiale.

La toate vertebrele el este format din neurocraniu, organizat în jurul encefalului şi a veziculelor senzoriale şi splanhnocraniu sau scheletul visceral, constituit din mai multe perechi de arcuri, dezvoltate în peretele faringelui. In general, aceste părţi constitutive trec prin trei stadii de dezvoltare: membranos, cartilaginos şi osos, în acest din urmă stadiu formîndu-se oase de înlocuire. Aproape la toate vertebratele apar însă în dreptul neurocraniului şi a porţiunii anterioare a splanhnocraniului oase de acoperămînt (dermice), care alcătuiesc aşa denumitul dermatocraniu (fig. 43).

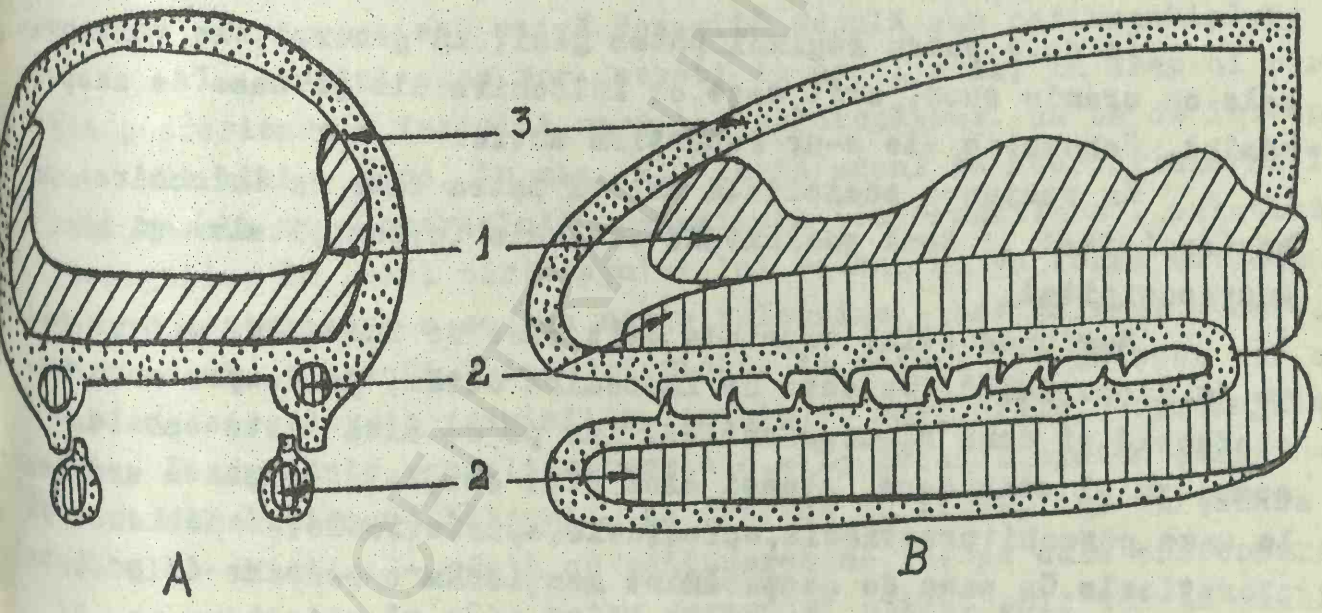

Fig. 43. Cele trei părţi constituente ale scheletului cefalic. A - secţiune frontală: B - sectiune sagitală. 1. neurocraniu; 2. splanhnocraniu; 3. dermatocraniu.

Din fuzionarea acestor trei părţi (fuzionare care devine din ce în ce mai evidentă, cu cît urcăm în seria vertebratelor) se constituie o formaţiune care este în general cunoscută sub denumirea de craniu. Noi vom descrie sub acest nume scheletul cefalic (chiar dacă la vertebratele primar acvatice părţile consti-

tutive apar în general bine individualizate) dînd noţiunilor de neurocraniu şi splanhnocraniu (pentru interese didactice) mai ales un caracter topografic.

Neurocraniul este alcătuit la toţi gnatostomienii din două părţi distincte: o regiune anterioară - paleocraniu şi o regiune posterioară, de natură segmentară - neurocraniu, care în funcţie de numărul de segmente (vertebre) asimilate poate fi protometamer (cu puţine vertebre) sau auximetamer (cu mai multe vertebre). De asemenea, după modul cum în embriogeneză, cartilajele trabeculare se găsesc depărtate sau apropiate unul de celălalt, vom distinge un craniu de tip platibazic sau tropibazic (cu septum interorbitar).

Neurocraniul se poate împărţi din punct de vedere topografic - pentru a putea fi descris mai bine - în patru regiuni : occipitală (singura regiune ce comportă şi importanţă filogenetică, alcătuind neocraniul), otică, temporoorbitară şi etmoidonazală.

In cele patru regiuni putem găsi, în general, la vertebratele cu craniu osos, atît oase de înlocuire cît şi oase de acoperămînt. Schematic ele s-ar repartiza astfel:

In regiunea occipitală există patru oase de înlocuire: un bazioccipital , două occipitale laterale (exoccipitale) şi un supraoccipital.

Regiunea otică cuprinde atît oase de înlocuire cît şi oase de acoperămînt. Ca oase de înlocuire citäm, pe deoparte un bazisfenoid şi două pleurosfenoide, iar pe de altă parte oasele complexului otic care, atunci cînd sînt complete,comportă următoarele oase perechi:prooticele,epioticele,opistoticele,sfenoticele şi pteroticele.Ca oase de acoperămînt menţionăm o pereche de parietal şi una de scvamozale.

In regiunea temporoorbitară găsim ca oase de înlocuire un presfenoid şi două orbitosfenoide iar ca oase de acoperămînt cîte o pereche de postfrontale, frontale şi jugale (malare).

Regiunea etmoidonazală prezintă ca oase de înlocuire complexul etmoidal (format de obicei din două etmoide laterale şi un mezetmoid) şi ca oase de acoperămînt, două prefrontale, două nazale şi două lacrimale.

Menţionăm totodată ca oase de acoperămînt situate în dreptul regiunii medioventrale a neurocraniului, parasfenoidul, ce se întinde de la bazioccipital pînă la complexul etmoidal şi

înaintea acestuia o pereche de vomere.

Splanhnocraniul este alcătuit, deobicei la gnatostomi din şapte arcuri viscerale. Primul poartă denumirea de arcul or. cel de al doilea arc hioidian, iar următoarele cinci se denumesc arcuri branhiale.

In stadiul cartilaginos al dezvoltării, arcurile oral şi hioidian sînt alcătuite fiecare din cîte două segmente perechi, unul proximal (piesa epi) şi altul distal (piesa cerato). La arcul oral segmentul proximal poartă denumirea de cartilajul palatopătrat (pterigopătrat) şi va deveni falca superioară, iar cel distal este cunoscut sub numele de cartilajul lui Meckel şi va da falca inferioară. La arcul hioidian piesa proximală va deveni hiomandibularul, ce iniţial suspendă scheletul visceral la neurocraniu, iar cea distală va deveni hioid; el este legat printr-o copulă de simetricul său.Arcurile branhiale sînt constituite fiecare din cîte patru piese perechi: faringo, epi, cerato şi hipobranhialele ce se aşează sub forma literei greceşti sigma şi care se unesc medioventral printr-o piesă unică denumită copulă sau bazibranhial.

In stadiul osos vom deosebi la arcul oral, în dreptul părţii posterioare a fostului cartilaj palatopătrat, un os de înlocuire - pătratul - care, în general, leagă arcul de neurocraniu şi în rest oasele de acoperămînt: premaxilare (intermaxilare), palatine, pterigoide; în locul cartilajului lui Meckel se va forma către partea posterioară a sa, un os de înlocuire - articularul - care, în general, suspendă falca inferioară la pătrat iar în rest vor apare ca oase de acoperămînt: splenialele, angularele, supraangularele, coronoidele, complimentarele ş.a.La arcul hioidian porţiunea proximală - hiomandibularul - se osifică ca atare, iar porţiunea distală - hioidul - odată cu osificarea sa tot pe cale endocondrală, se subdivide în cîte patru segmente: stilo, epi, cerato şi hipohialul, legate de simetricele lor printr-o copulă nepereche sau bazihialul; în dreptul arcului hioidian pot apare la peştii osoşi şi oase de acoperămînt formînd complexul oaselor operculare şi razele branhiostegale. Segmentele arcurilor branhiale cartilaginoase se osifică pe cale endocondrală transformîndu-se în tot atîtea piese osoase.

Menţionăm că partea distală a arcului hioidian împreună cu arcurile branhiale alcătuiesc aparatul (scheletul) hiobranhial, bine dezvoltat doar la peşti, el regresînd la tetrapode.

In cele ce urmează vom studia craniul la diverse grupe de vertebrate, luînd drept tip cîte o specie anumită, care oglindeşte cît mai bine caracteristicile grupului.

1. Scheletul cefalic la elasmobranhi

Ca şi întreg scheletul şi cel cefalic este cartilaginos. Neurocraniul apare foarte simplu alcătuit, fiind format dintr-o capsulă bine închisă, la care nu-i putem distinge nici o urmă de segmentare, aceasta prezentînd doar orificii pentru vase şi nervi. In mod convenţional această capsulă se poate împărţi în cele patru regiuni.

Astfel la un rechin (Squalus, fig. 44) se observă o regiune occipitală îngustă şi scurtă (craniu protometamer) care nu este articulată mobil cu coloana vertebrală. Regiunea otică apare mai întinsă şi totodată mai lată, datorită capsulelor auditive situate lateral. Cea temporoorbitară are două orbite mari şi profunde delimitate anterior şi posterior de cîte o apofiză. Regiunea etmoidonazală, largă la bază, datorită sacilor olfactivi situaţi lateral şi ventral, se îngustează anterior prelungindu-se cu un rostru.

Splanhnocraniul este format din arcurile viscerale aşezate seriat. Primul arc, arcul oral, mărgineşte gura care are forma unei fante transversale cu o aşezaze ventrală. Falca superioară (cartilajul palatopătrat) poartă dinţi numeroşi şi ea este legată de neurocraniu doar prin nişte formaţiuni ligamentare. Falca inferioară (cartilajul lui Meckel) prezintă de asemenea dinţi pe marginea sa; ea se leagă de neurocraniu prin intermediul hiomandibularului (articulaţie hiostilică). Din arcul al doilea se distinge pe figură doar hiomandibularul care este bine dezvoltat şi are rolul de a suspenda falca inferioară la regiunea otică a neurocraniului.

Aparatul hiobranhial situat posterior faţă de arcul oral (nu apare pe figură) este asemănător cu cel menţionat în schema introductivă.

2. Scheletul cefalic la condrostei

La acipenseride neurocraniul este de asemenea format dintr-o capsulă cartilaginoasă continuă, sudată cu coloana vertebrală; anterior el se prelungeşte printr-un rostru. Remarcăm că, în regiunea occipitală, vertebrele asimilate la craniu poartă coaste

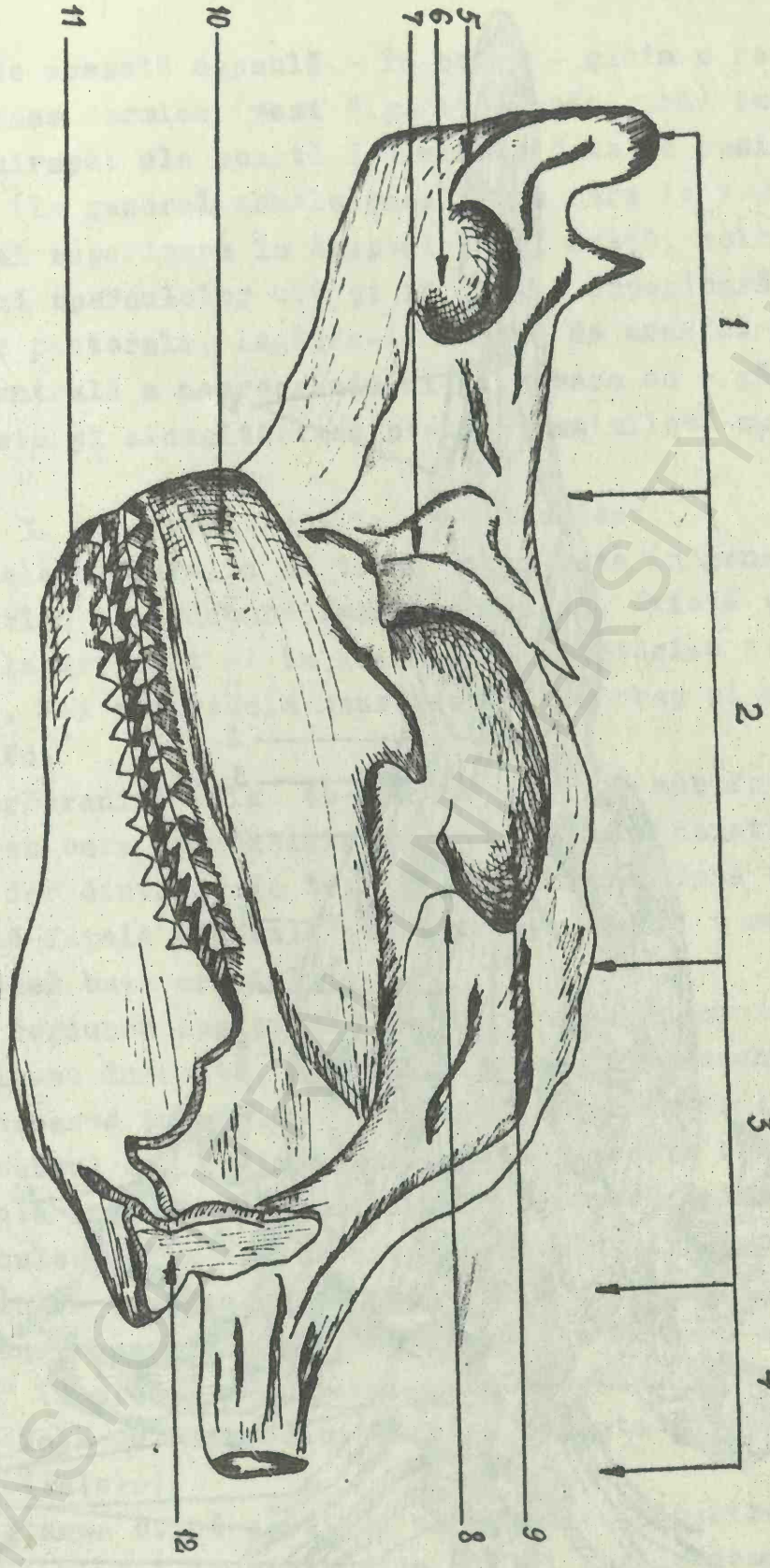

Fig. 44. Squalus. Craniu văzut de profil. 1. regiunea etmoidonazală; 2. regiunea orbitară; 3. regiunea otică; 4. regiunea occipitală; 5. rostru; 6. fosă olfactivă; 7. apofiză preorbitară; 8. apofiză postorbitară; 9. orbită; 10. cartilajul palatopătrat; 11. cartilajul Meckel; 12. hiomandibular.

BCU IASI UNIVERSITY LIBRARY

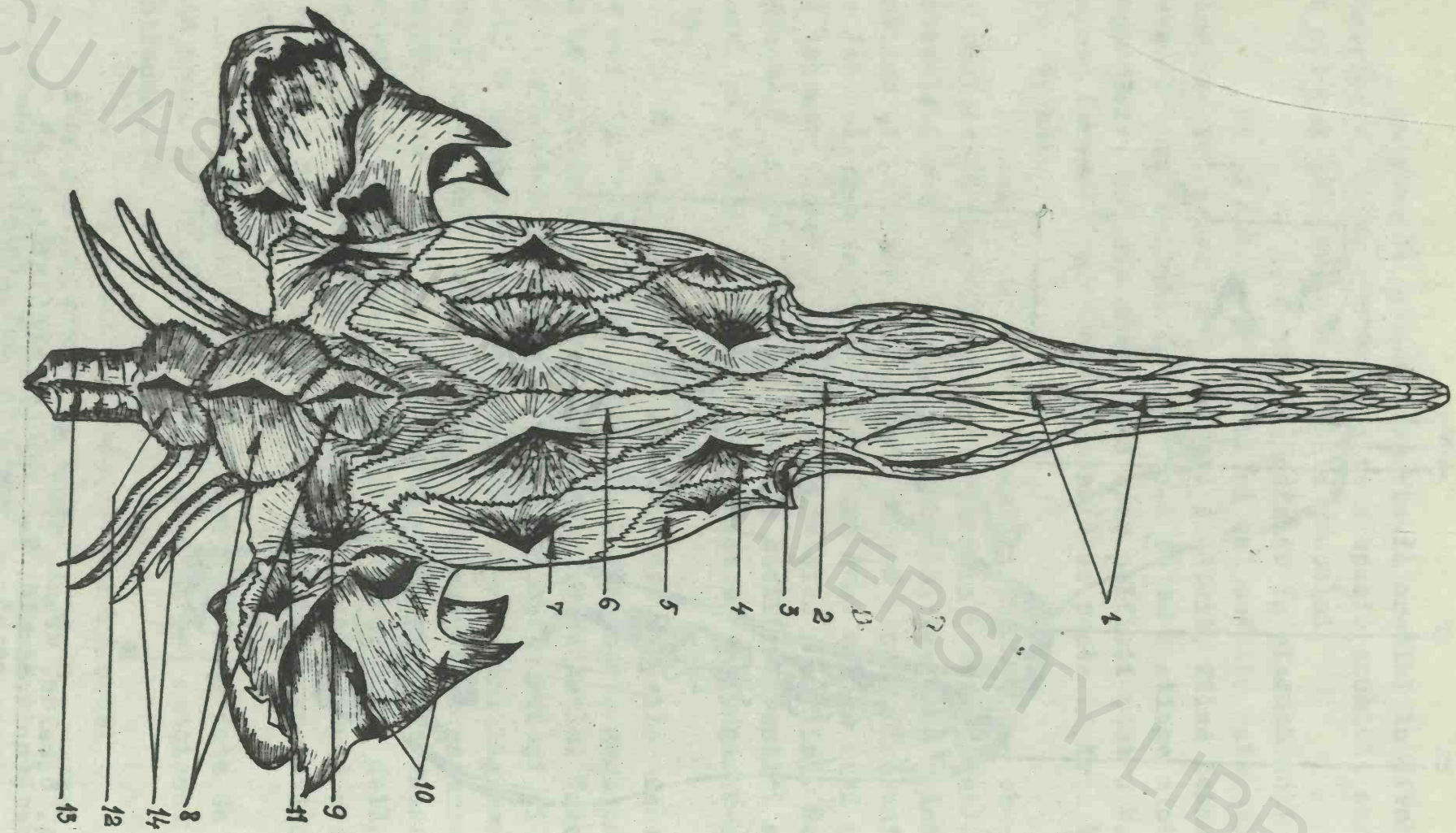

Fig. 45. Acipenser stellatus. Craniu văzut dorsal pentru a pune în evidenţă solzii dermici. 1. solzi rostrali; 2. solz nazal; 3. solz prefrontal; 4. solz frontal; 5. solz postfrontal; 6. solz parietal; 7. solz scvamozal; 8.solz supraoccipital; 9. solz occipital lateral; 10. solzi operculari;11. solzi claviculari; 12.solz nucal;13.coloană vertebrală; 14. coaste.

BCU IAŞI UNIVERSITY LIBRARY

Peste această capsulă - în boltă - găsim o serie de plăci (solzi) oasoase dermice (vezi fig. 45 la păstrugă) care formează un fel de cuirasă; ele poartă denumirile date de poziţia şi conexiunile lor (în general numele oaselor pe care le vom găsi la vertebratele mai superioare în dreptul lor). Aceşti solzi se întind şi în dreptul opercu1elor cît şi în partea superioară a centurilor aripioarelor pectorale, legîndu-le astfel de craniu. De asemenea, pe partea ventrală a neurocraniului - la baza sa - găsim o placă osoasă îngustă şi alungită,care poate fi asimilată cu un parasfenoid.

3. Scheletul cefalic la teleosteeni

Scheletul cefalic la teleosteeni este în general bine osificat, el avînd o structură foarte complexă. Există variaţii mari de la grup la grup cît şi în funcţie de adaptările diverse ale peştilor osoşi. Noi vom studia neurocraniul la crap şi splanhnocraniul la şalău.

Neurocraniul (fig. 46-48) se prezintă sub forma unei cutii piramidale cu baza triunghiulară. Această bază constituie regiunea occipitală iar dintre cele trei feţe una reprezintă bolta iar celelalte două feţele laterale ale neurocraniului; o muchie a piramidei formează baza craniului.

In regiunea occipitală găsim oase de înlocuire: supraoccipitalul, situat în boltă, este bine dezvoltat prezentînd pe linia mediană o creastă puternică la care se inseră musculatura epiaxonică; dedesubtul său pe linia mediană se găseşte basioccipitalul care prezintă un corp ce seamănă cu o vertebră opistocelică şi care se articulează fix la coloana vertebrală şi o apofiză lungă, situată ventral - apofiza basioccipitală sau procesul faringian al occipitalului - care are pe ea o excavaţie în care este găzduit "osul amar" (o placă masticatrice de origine cornoasă); deasupra şi lateral faţă de basioccipital sînt situate occipitalele laterale (exoccipitalele).

Regiunea otică prezintă ca oase de înlocuire un bazisfenoid, o pereche de pleurosfenoide cît şi oasele complexului otic de asemenea perechi, iar ca oase de acoperămînt două parietale.

Bazisfenoidul este situat înaintea basioccipitalului pe linia medioventrală (el este acoperit de către parasfenoid);pleurosfenoidele împinse mai anterior formează pereţii posteriori ai orbitelor. Dintre oasele otice cele mai dezvoltate sînt oasele

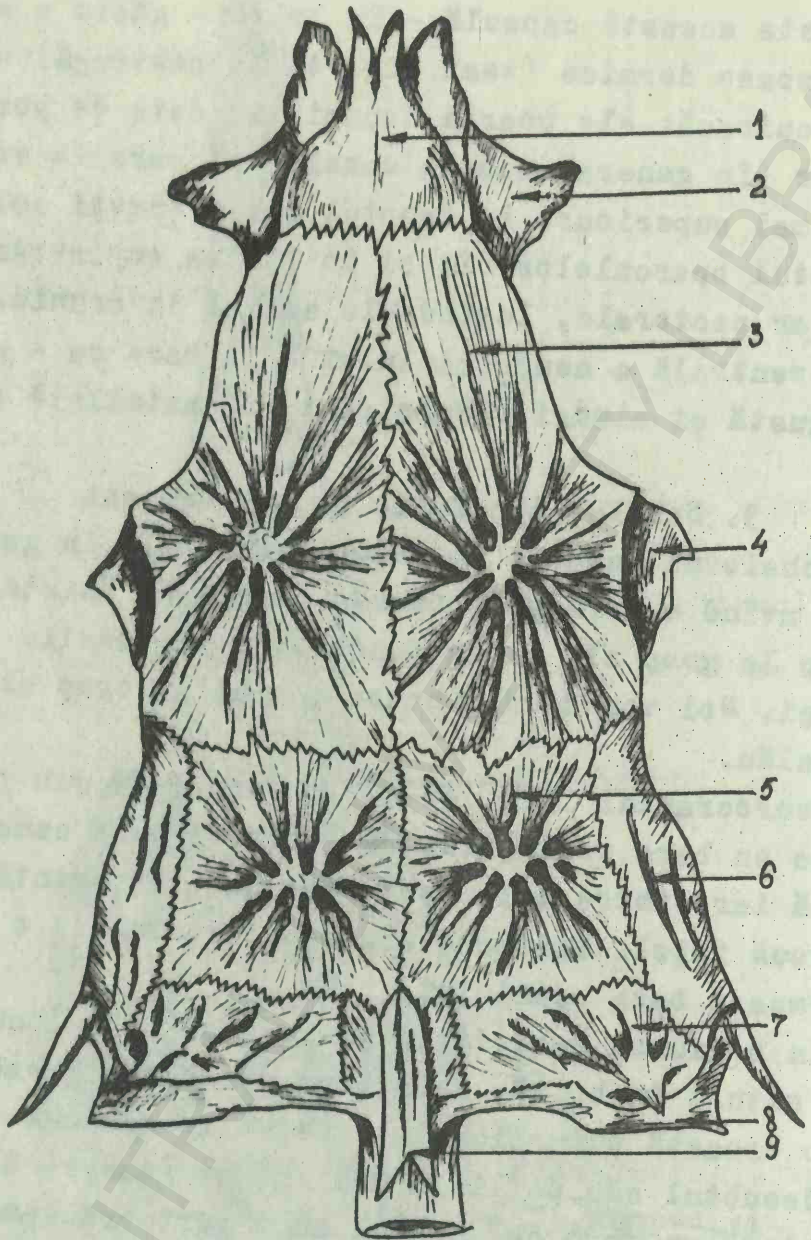

Fig. 46. Cyprinus. Craniu văzut dorsal. 1. nazal; 2. etmoid lateral; 3. frontal; 4. sfenotic; 5. parietal; 6. pterotic; 7. epiotic; 8. occipital lateral; 9. supraoccipital.

prootice, situate înaintea occipitalelor laterale, găzduind urechea internă; epioticele se găsesc în boltă pe laturile supraoccipitalului (la ele se articulează centurile aripioarelor pectorale); pteroticele sînt situate lateral faţă de epiotice şi parietale (de ele se leagă hiomandibularele viscerocraniului); sfenoticele se găsesc anterior de pterotice pe părţile laterale ale neurocraniului; opistoticele lipsesc la crap, ele făcînd aici corp comun cu occipitalele laterale. Cele două parietale formează partea posterioară a plafonului craniului.

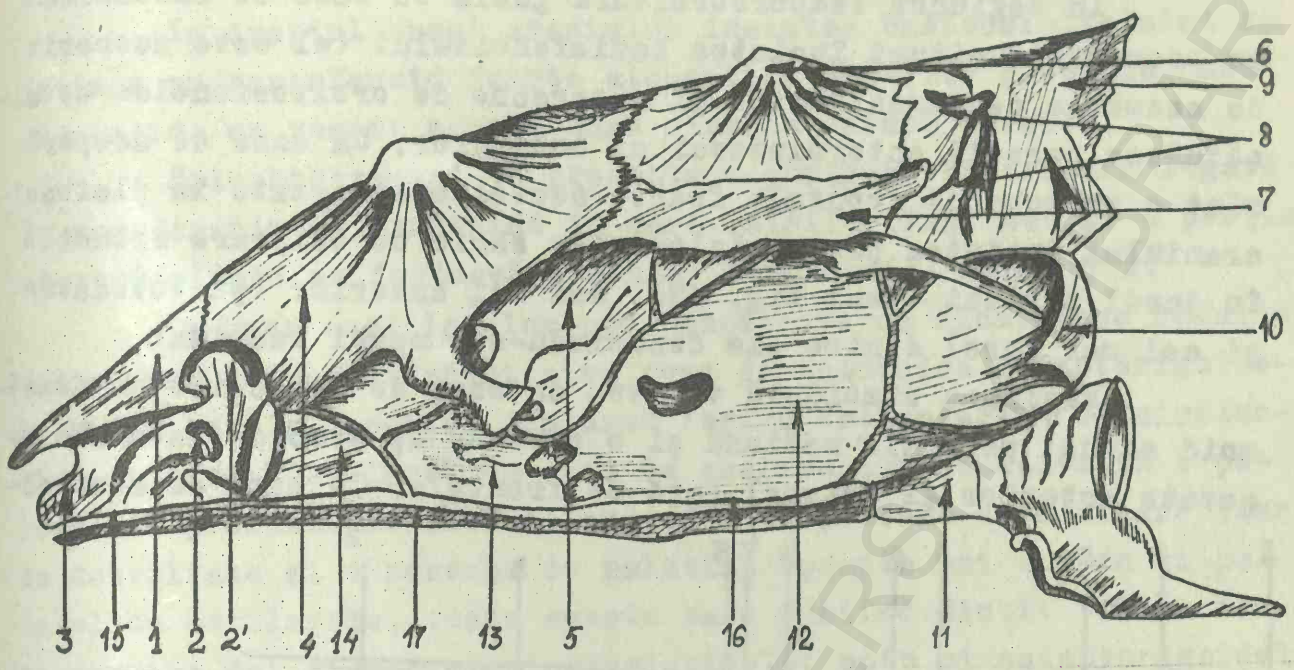

Fig. 47. Cyprinus. Craniu văzut de profil. 1. nazal; 2. etmoid lateral; 2'.mezetmoid; 3. vomer; 4. frontal; 5. sfenotic; 6. parietal; 7. pterotic; 8. epiotic; 9. supraoccipital; 10. occipital lateral; 11. bazioccipital; 12. prootic; 13. pleurosfenoid; 14. orbitosfenoid; 15. presfenoid; 16. bazisfenoid; 17. parasfenoid.

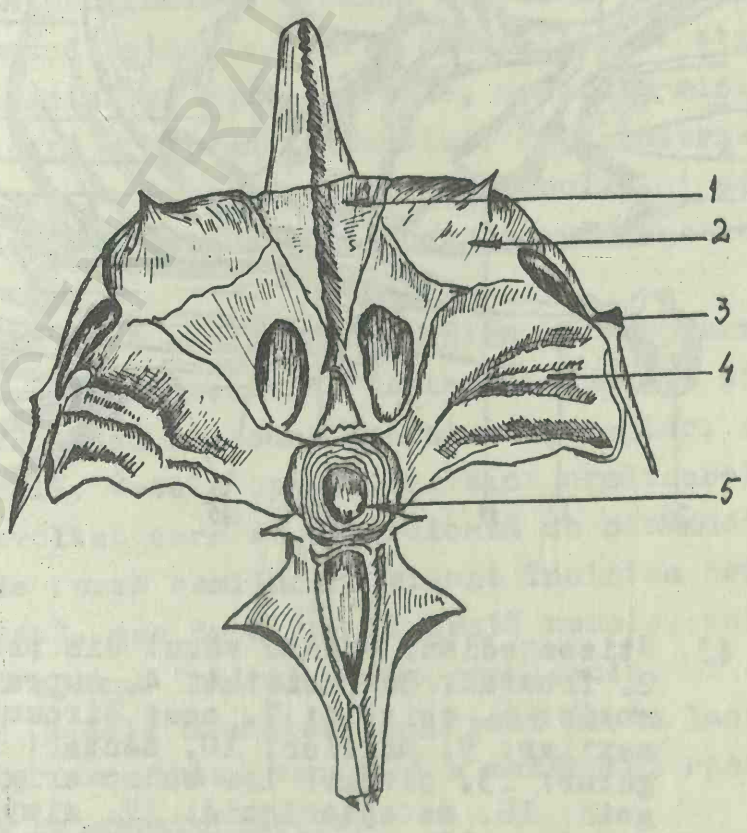

Fig. 48. Cyprinus. Craniu văzut posterior. 1. supraoccipital; 2. epiotic; 3. pterotic; 4. occipital lateral; 5. bazioccipital.

BCU IASI CENTRAL UNIVERSITY LIBRARY

In regiunea temporoorbitară găsim ca oase de înlocuire un presfenoid situat înaintea bazisfenoidului (el este acoperit de asemenea de parasfenoid) şi o pereche de orbitosfenoide ce alcătuiesc pereţii anterointerni ai orbitelor. Ca oase de acoperământ o pereche de frontale foarte dezvoltate aşezate în plafonul craniului înaintea parietalelor şi o serie de osişoare situate în jurul orbitei (vezi fig. 49), cel mai anterior (şi totodată şi cel mai mare) dintre ele denumindu-se uneori lacrimal.

Regiunea etmoidală va avea ca oase de înlocuire un mezetmoid situat pe linia mediană şi o pereche de etmoide laterale aşezate anterior şi lateral faţă de frontale. Ca oase de acoperă-

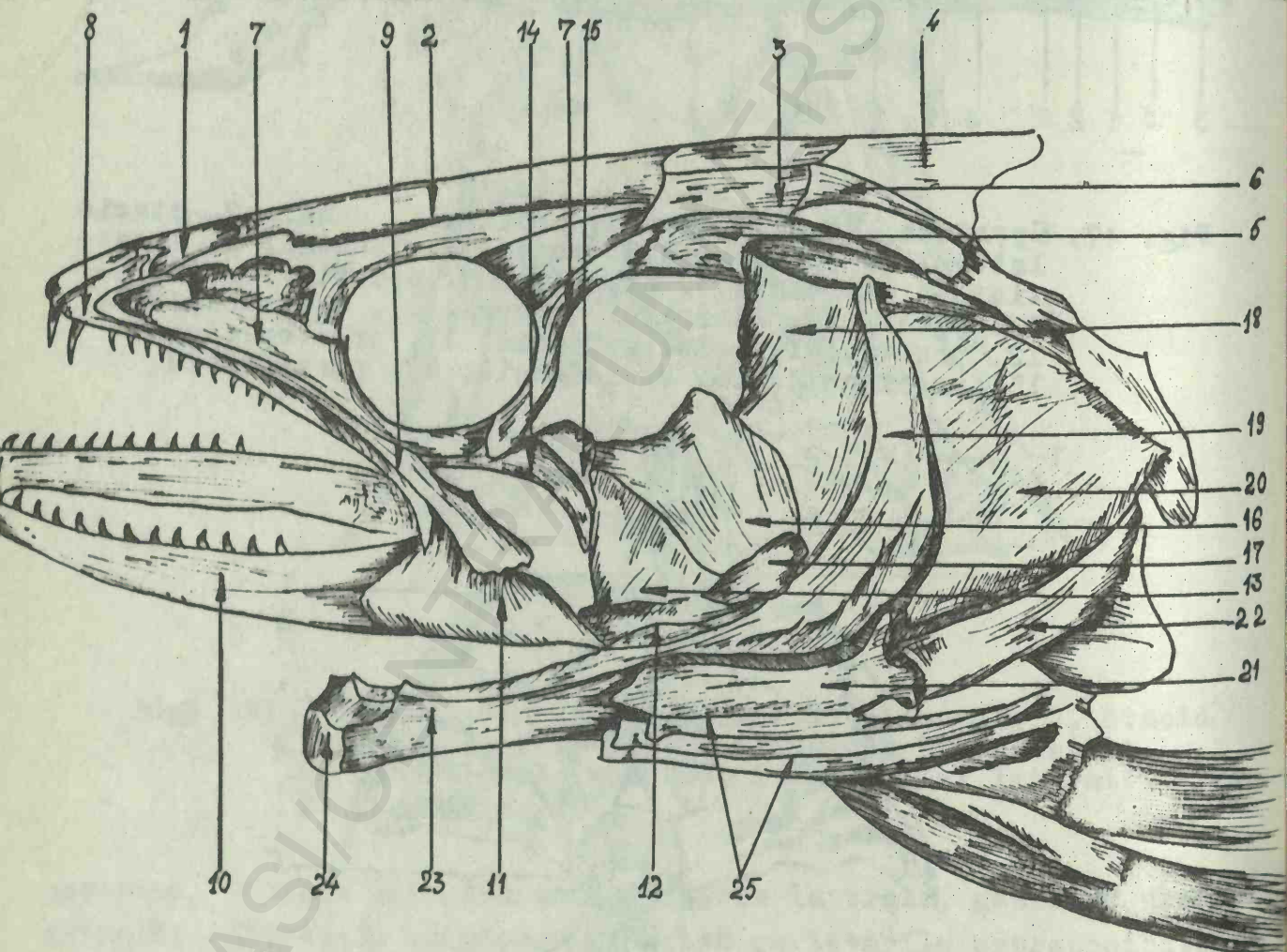

Fig. 49. Stizostedion. Craniu văzut din profil. 1. mezetmoid; 2. frontal; 3. parietal; 4. supraoccipital; 5. sfenotic; 6. epiotic; 7. oase circumorbitare; 8. premaxilar; 9. maxilar; 10. dentar; 11. articular; 12. angular; 13. pătrat; 14. ectopterigoid; 15. entopterigoid; 16. metapterigoid; 17. simplectic; 18. hiomandibular; 19. preopercular; 20. opercular; 21. interopercular; 22. subopercular; 23. ceratohial; 24. hipohial; 25. radii branhiostegale.

mînt găsim o pereche de nazale ce ocupă bolta craniului înaintea frontalelor şi deasupra mezetmoidului.

In dreptul bazei craniului înaintea basioccipitalului se întinde un parasfenoid foarte alungit şi anterior acestuia, sub mezetmoid, un vomer: ambele oase sînt de natură dermică.

Splanhnocraniul va prezenta o porţiune anterioară legată de neurocraniu şi alcătuind în mare fălcile (fig. 49) şi o porţiune posterioară ce formează aparatul hiobranhial (fig. 50).

Pe baza cartilajelor pterigopătrate ce alcătuiesc fălcile superioare se vor diferenţia ca oase de înlocuire metapterigoidele şi pătratele, acestea din urmă legînd articularele de simplectice şi hiomabdibulare. Ca oase de acoperămînt se dezvoltă o pereche de premaxilare situate anterior, o pereche de maxilare foarte dezvoltate şi o pereche de palatine aşezate mai intern şi paralel cu maxilarele, toate aceste oase purtînd dinţi; tot ca oase dermice mai distingem şi pterigoidele: ento şi ectopterigoidele.

Cartilajele lui Meckel, ce formează fălcile inferioare vor diferenţia posterior ca oase de înlocuire articularele; ţesutul conjunctiv din jur dă o pereche de dentare foarte dezvoltate ce poartă dinţi şi posterior lor o pereche de angulare mult mai mici.

Porţiunea proximală a arcului hioidian va forma ca oase de înlocuire hiomandibularele foarte dezvoltate ce stabilesc legătura cu neurocraniul şi simplecticele, osişoare mici situate în partea inferioară a hiomandibularelor. Prin intermediul lor (şi a pătratului ce se interpune între articular şi simplectic), falca inferioară este suspendată la neurocraniu (articulaţie methiostilică).

In această zonă a arcului hioidian se vor forma ca oase de acoperămînt oasele operculare, toate perechi cît şi razele branhiostegale care dau împreună aparatul opercular, ce acoperă cavitatea branhială. Oasele operculare sînt următoarele: opercularul foarte dezvoltat care se articulează cu hiomandibularul ; preopercularul de formă semilunară situat înaintea primului; subopercularul aşezat, aşa după cum îl arată numele, sub opercular; interopercularul aşezat înaintea subopercularului şi dedesubtul preopercularului. Razele branhiostegale sînt nişte lame osoase lungi, dezvoltate în partea ventrală a membranei operculare , fiind articulate cu ceratohialele.

Partea distală a arcului hioid şi arcurile branhiale dau aparatul hiobranhial, care este şi el complet osificat (fig.50).

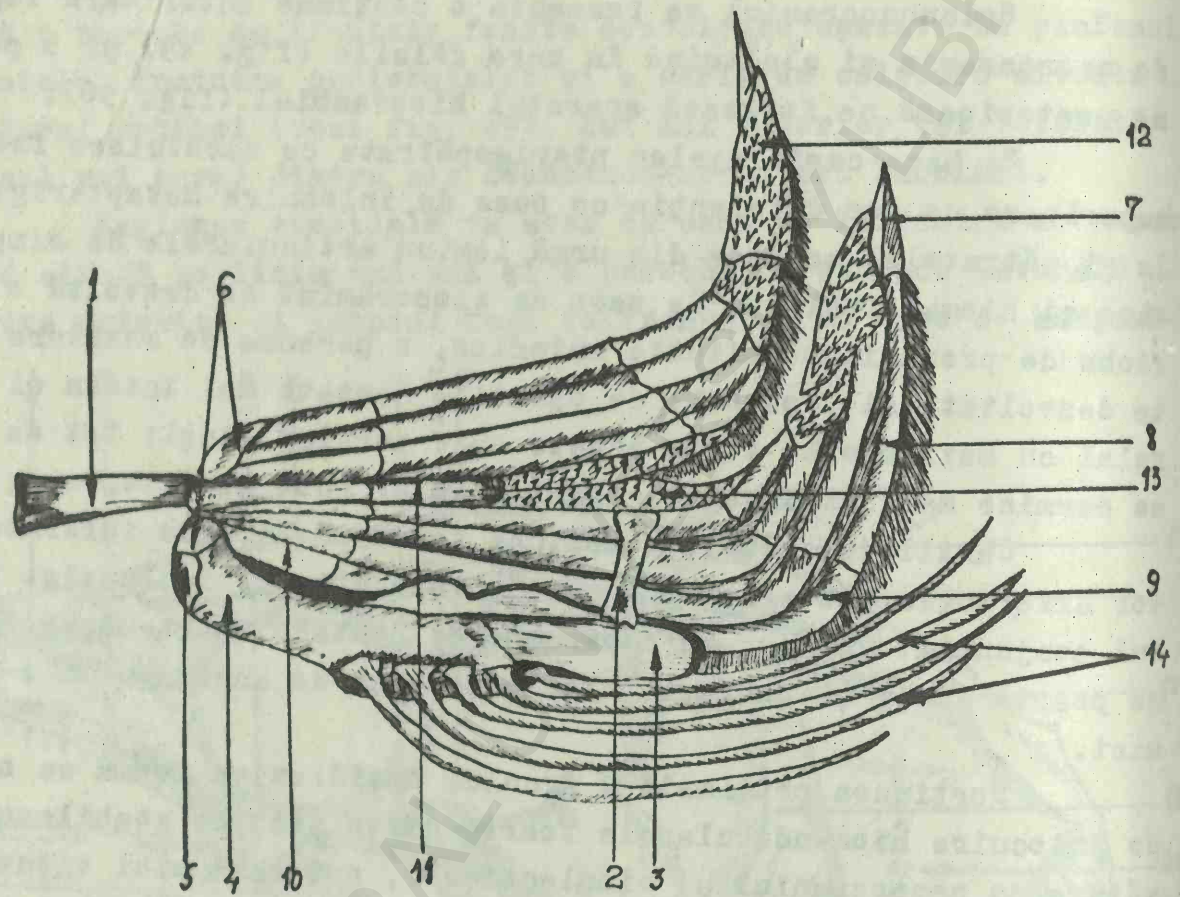

Fig. 50. Stizostedion. Aparat hiobranhial (văzut din semiprofil. 1. entoglos; 2. stilohial; 3. epihial; 4. ceratohial; 5. hipohial; 6. bazihial; 7. faringobranhial; 8. epibranhial; 9. ceratobranhial; 10. hipobranhial; 11. bazibranhial (copula); 12. dinţi faringieni superiori; 13. dinţi faringieni inferiori; 14. radii branhiostegale.

Partea distală a arcului hioid este formată dintr-o pereche de arcuri alcătuit fiecare din următoarele oase de înlocuire: stilohial, epihial, ceratohial, hipohial şi bazihial. Stilohialul este mic şi serveşte la suspendarea arcului de craniu prin intermediul hiomandibularului; epi şi ceratohialul sînt cel mai bine dezvoltate, iar hipohialul este mic; bazihialele se unesc între ele, dînd o cupulă nepereche pe linia medioventrală, ce se prelungeşte anterior cu entoglosul (care formează scheletul limbii).

Fiecare arc branhial este alcătuit din următoarele piese osoase (oase de înlocuire) perechi: faringobranhial, epibranhial, ceratobranhial, hipobranhial şi bazibranhial; de fapt bazibranhialele se unesc pe linia medioventrală într-o copulă unică. De asemenea, arcul branhial V este redus doar la ceratobranhialele sale. Faringo şi hipobranhialele sînt mici dar epi şi ceratobranhialele sînt bine dezvoltate şi poartă razele branhiale.

La şalău faringobranhialele arcurilor II-IV sînt lărgite şi fuzionate; acestea au pe ele piese dermice dinţate ce dau "oasele" faringiene superioare. Ceratobranhialele arcului V prezintă de asemenea pe ele piese dermice formînd "oasele" faringiene inferioare.

4. Scheletul capului la batracienii anuri

Batracienii anuri actuali, respectiv Rana, prezintă un craniu foarte specializat. El este jos, scurt şi plat, lărgit posterior datorită faptului că neurocraniul are o formă tubulară iar oasele feţei (rezultate din oasele arcului oral unite mai strîns la neurocraniu), în general alungite, se aşează pe laturile acestuia; la lărgirea craniului contribuie şi faptul că orbitele foarte mari au de asemenea o poziţie orizontală. Numărul oaselor, mai ales a acelora din bolta craniului, se reduce foarte mult.

Craniul la broască este osificat doar parţial la adult, existînd zone de cartilaj. Oasele apar unite între ele, aproape fuzionate, încît este foarte greu să se distingă liniile lor de sutură (fig. 51 şi 52).

Neurocraniul prezintă regiunea sa posterioară (regiunea occipitală) formată de o pereche de occipitale laterale ce poartă doi condili occipitali prin care craniul se articulează mobil cu vertebra proatlantică; între occipitale se găseşte gaura occipitală. Craniul este protometamer.

Regiunea otică prezintă ca oase de înlocuire două prooticе aşezate lateral şi uşor anterior faţă de occipitale. Ca oase de acoperămînt găsim o pereche de scvamozale. Fiecare scvamozal are trei ramuri: unul anterior ce merge în jos şi înainte pînă la pterigoid, un ram posterior intern ce se articulează la prootic şi altul extern ce se îndreaptă spre pătratojugal. In regiunea otică şi cea următoare, orbitară, plafonul craniului este format din două oase de acoperămînt alungite denumite frontoparie-

tale care formează şi marginea internă a orbitei. Dedesubtul dar şi înaintea lor găsim un os de înlocuire denumit etmosfenoidul sau osul în centură al lui Cuvier, avînd formă de inel, ce se întinde lateral mult spre înapoi.

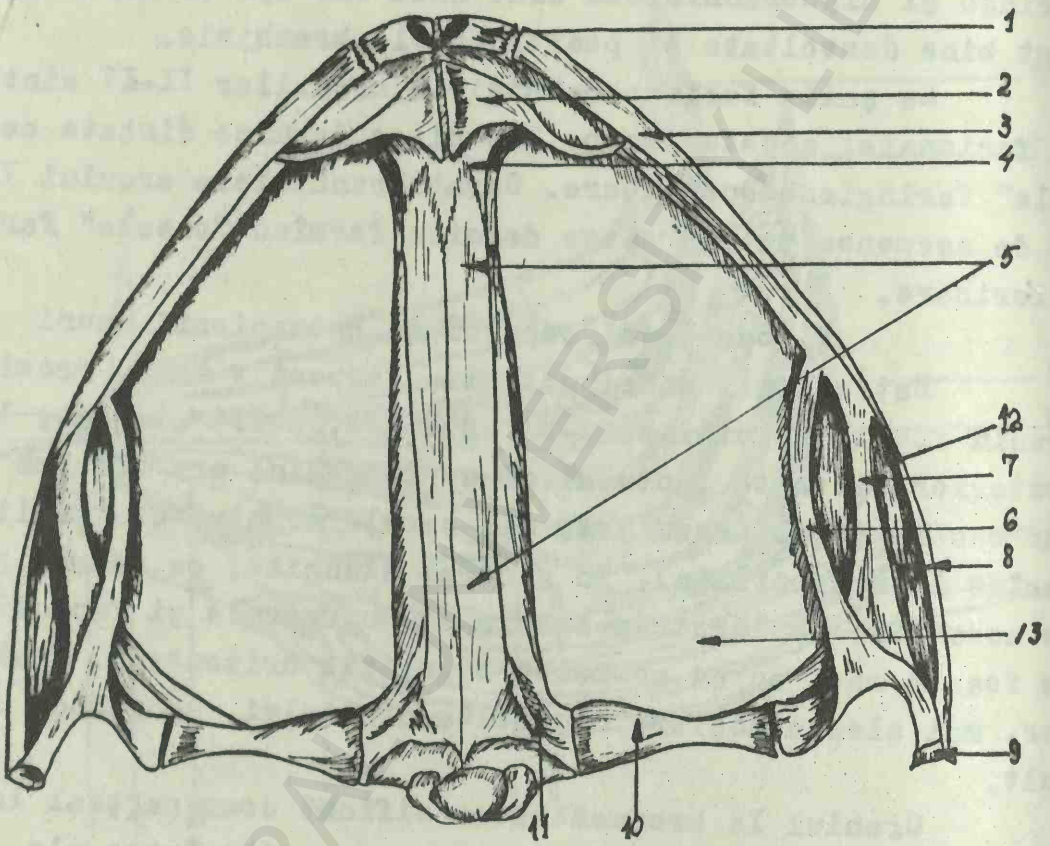

Fig. 51. Rana. Craniu văzut dorsal.1. premaxilar; 2. nazal; 3. maxilar; 4. os în centură Cuvier; 5. frontoparietal; 6. scvamozal; 7. pterigoid; 8. pătratojugal; 9. pătrat; 10. prootic; 11. occipital lateral ; 12. fereastră bazitemporală; 13. orbită.

La partea anterioară, în regiunea zisă etmoidală, vom găsi o pereche de oase de acoperămînt: nazalele, dispuse transversal,dublate dedesubt de palatine.

Podeaua neurocraniului este constituită dintr-un os dermic în formă de T denumit parasfenoid. Ramul său orizontal este posterior articulîndu-se lateral cu pterigoidele; ramul vertical mai lung se întinde anterior acoperind osul în centură. Tot pe planşeul craniului, în partea anterioară, ca oase de acoperămînt,se găsesc vomerele; între aceste şi palatine, situate posterior lor, se observă coanele.

Scheletul facial (rezultat din arcul visceral I) este alcătuit din falca superioară şi cea inferioară.

La falca superioară găsim următoarele oase de acoperământ: câte o pereche de premaxilare, de maxilare, de pătratojugale, de pterigoide şi de palatine; ca oase de înlocuire: pătratele. Toate aceste oase sînt dispuse astfel încît formează două arcuri: arcul maxilar mai extern, alcătuit din premaxilare, maxilare, pătratojugale şi terminate cu pătratele şi arcul pterigopalatin mai intern, reprezentat prin pterigoide şi palatine.

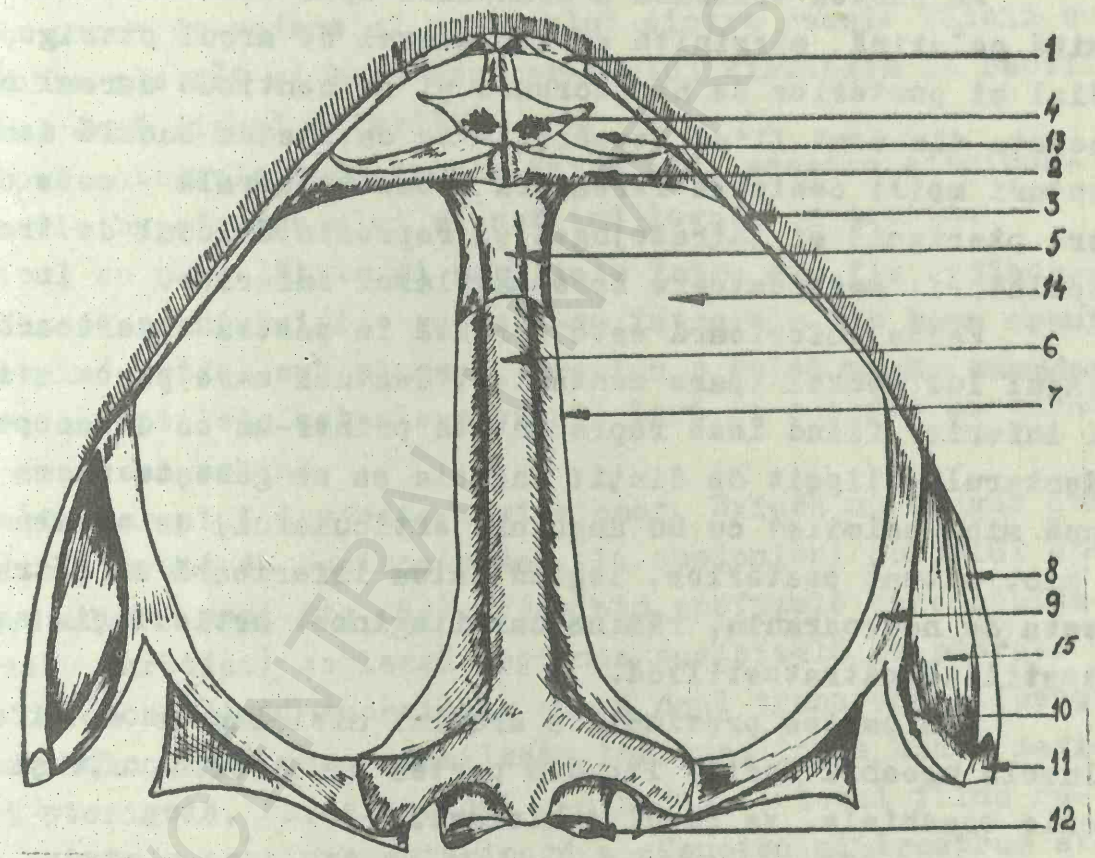

Fig. 52. Rana. Craniu văzut ventral. 1. premaxilar; 2. palatin; 3. maxilar; 4. vomer; 5. os în centură Cuvier; 6. parasfenoid; 7. frontoparietal; 8. pătratojugal; 9. pterigoid; 10. scvamozal; 11. pătrat; 12. occipital lateral; 13. coană; 14. fereastră palatină; 15. fereastră bazitemporală.

Premaxilarele sînt scurte formînd partea anterioară a arcului maxilar; ele poartă pe marginea inferioară un rînd de dinţi. Maxilarele sînt lungi şi înguste, uşor arcuite, alcătuind margine capului; au de asemenea pe marginea inferioară un rînd de dinţi.

BCU IASI CENTRAL UNIVERSITY LIBRARY

Inainte şi medial se unesc cu palatinele şi nazalele iar posterior cu pătratojugalele şi pterigoidele. Pătratojugalele completează înspre partea posterioară arcul maxilar; se articulează pe lîngă maxilar şi pătrat cu pterigoidele şi scvamozalele. Palatinele sînt orientate în sens transversal dublînd ventral nazalele. Pterigoidele au forma unui Y întors; ramul mai lung, anterior, articulîndu-se cu maxilarele şi palatinele, ramul posterior medial mergînd spre parasfenoid iar cel lateral spre pătrat. Pătratele, foarte mici, rămîn de obicei cartilaginoase; la ele se articulează pătratojugalele, pterigoidele şi scvamozalele.

Pe partea ventrală a craniului apar două ferestre: una denumită palatină, mărginită anterolateral de arcul pterigopalatin, medial şi posterior de neurocraniu şi se continuă dorsal cu orbita (aceasta din urmă fiind despărţită de cavitatea bucală doar prin ţesuturi moi); cealaltă fereastră - bazitemporală - este cuprinsă între pterigoid şi pătratojugal şi reprezintă locul de trecere a musculaturii masticatoare spre maxilarul inferior.

Falca inferioară este formată în partea anterioară din cartilajul lui Meckel (pars mentalis), cea mai mare parte a maxilarului inferior fiind însă reprezentată printr-un os de acoperămînt - dentarul - lipsit de dinţi; înapoia sa se găseşte un os de membrană mic, asimilat cu un angular. Articularul, de asemenea foarte mic, situat posterior, legînd falca inferioară de pătrat şi prin acesta de neurocraniu, rămîne cartilaginos; articulaţia este astfel autostilică pătratostilică.

Din partea proximală a arcului hioidian se va diferenţia columela urechii medii, iar din partea sa distală, cît şi din arcurile branhiale, va rezulta hioidul.

5. Scheletul capului la reptile

Diferitele ordine ale reptilelor actuale provin din diverse grupe de reptile stinse, încît craniul lor prezintă diferenţe apreciabile de la un ordin la altul. Aceste deosebiri sînt mai pregnante în anumite regiuni ale craniului, care evoluează diferit la grupele considerate.

In regiunea temporală, în mod primar bolta craniului este continuă dînd un craniu de tip stegal sau anapsid. Ulterior, la diverse grupe, oasele se îndepărtează formîndu-se una sau chiar două fose temporale, realizîndu-se astfel un craniu de tip zigal. Prin dispariţia unor oase din regiunea temporală, fosele se pot

şterge ajungîndu-se la un craniu de tip gimnocrotaf.

In ceea ce priveşte legăturile pătratului cu neurocraniul şi cu oasele fălcii superioare, găsim la reptile două tipuri diferite:

Un tip la care pătratul este fixat solid la neurocraniu, pe de o parte şi la oasele feţei pe de altă parte; de obicei aici oasele fălcii superioare sînt late. Tipul astfel constituit poartă denumirea de monimostilic.

Un alt tip, unde pătratul este articulat mobil la respectivele formaţiuni; de obicei aici, oasele fălcii superioare sînt lungi şi înguste ca nişte baghete. Se realizează astfel o dispoziţie denumită streptostilică.

Din punct de vedere al raportului dintre oasele fălcii superioare între ele cît şi baza neurocraniului distingem la reptile, de asemenea, două tipuri diferite:

Tipul cu oasele îndepărtate între ele, acestea situîndu-se pe laturile bazei craniului si nefiind legate de acesta.

Tipul cu oase lăţite şi apropiate între ele,fie sudîndu-se cu oasele bazei craniului,fie sudîndu-se între ele sub baza craniului,constituind astfel sub planşeul cranian o boltă palatină secundară.

Toate reptilele actuale prezintă însă şi o serie de caracteristici craniene comune.

Astfel craniul lor este auximetamer. Există un singur condil occipital purtat de bazioccipital (la chelonieni condilul apare uşor dedublat - vezi fig. 54). Prezintă apofizele paroccipitale (apofizele parotice) ce leagă regiunea occipitală de pătrat. In cadrul oaselor fălcii superioare apare osul transvers (lipseşte doar la chelonieni) care stabileşte legătura între arcul maxilojugal şi pterigoid. Parasfenoidul s-a redus cu totul fiind reprezentat printr-o porţiune anterioară a sfenoidului (rostrum sfenoidal). Articulaţia fălcii inferioare este de tip autostilic pătratostilic, hiomandibularul fiind reprezentat şi aici prin columela urechii medii. Numărul oaselor de acoperămînt de la nivelul fălcii inferioare este mare.

Pentru a pune în evidenţă caracterele generale comune tuturor ordinelor de reptile actuale şi totodată pentru a arăta particularităţile caracteristice unor grupuri vom descrie craniul la chelonieni, crocodilieni şi ofidieni.

a) Craniul la chelonieni (fig. 53 şi 54)

Acest grup prezintă un craniu anapsid, de tip monimostilic

şi cu oasele făcliii superioare apropiate între ele, observîndu-se un început de boltă palatină secundară.

Urmărind caracteristicile craniului la chelonieni observăm că regiunea occipitală a neurocraniului este alcătuită din cele patru occipitale, supraoccipitalul fiind foarte bine dezvoltat, prezentînd o creastă occipitală osoasă.

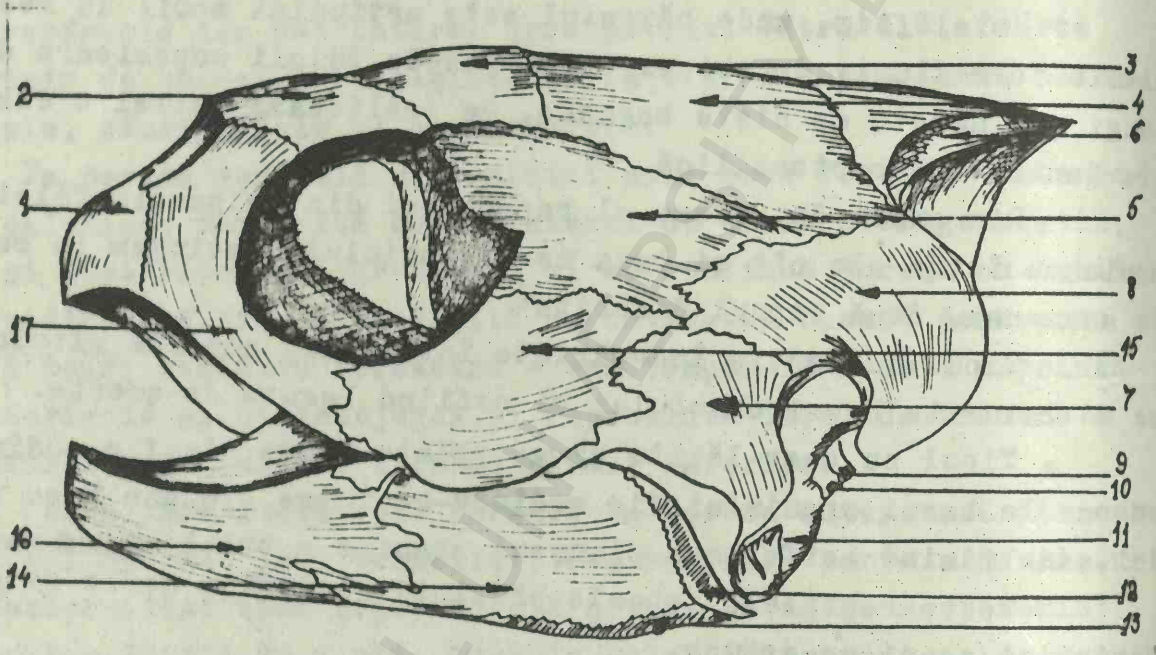

Fig. 53. Chelone. Craniu văzut de profil. 1. premaxilar; 2.prefrontal; 3. frontal; 4. parietal; 5. postorbitar;6.supraoccipital; 7. pătratojugal; 8. scvamozal; 9. exoccipital; 10. pterigoid; 11. pătrat; 12. articular; 13.angular; 14. supraangular; 15. jugal; 16. dentar; 17. maxilar.

In regiunea otică găsim bazisfenoidul, o pereche de oase otice, o pereche de scvamozale şi una de parietale; pleurosfenoidele lipsesc.

In regiunea temporoorbitară pe lîngă presfenoid şi orbitosfenoide (care nu se văd pe figură), întîlnim ca oase de acoperămînt frontalele, postfrontalele sau postorbitalele, jugalele şi pătratojugalele.

Regiunea etmoidală în afară de complexul etmoidal cuprinde o pereche de prefrontale cît şi vomerele ce se dezvoltă în planşeul craniului; nazalele şi lacrimalele lipsesc la chelonieni.

Falca superioară va fi formată, pe lîngă pătrate ca oase de înlocuire, din premaxilare, maxilare, palatine şi pterigoide,

oase de acoperămînt.

Pe figura 53 se vede că în regiunea temporală nu există fose, parietalele fiind unite pe toată lungimea lor cu scvamozalele şi postorbitarele iar acestea din urmă cu jugalele şi pătratojugalele.

De asemenea apare evidentă dispoziţia monimostilică, pătratul fiind sudat la scvamozal şi pătratojugal.

Pe figura 54 se poate observa cum premaxilarele şi în parte maxilarele dau nişte expansiuni orizontale ce sînt unite pe linia mediană cu simetricile lor formînd un început de boltă secundară. Palatinele şi pterigoidele apar şi ele lărgite în sens orizontal, dar se ating puţin cu simetricele lor ataşîndu-se pe laturile oaselor bazei craniului şi lăsînd neacoperite vomerele şi bazisfenoidele.

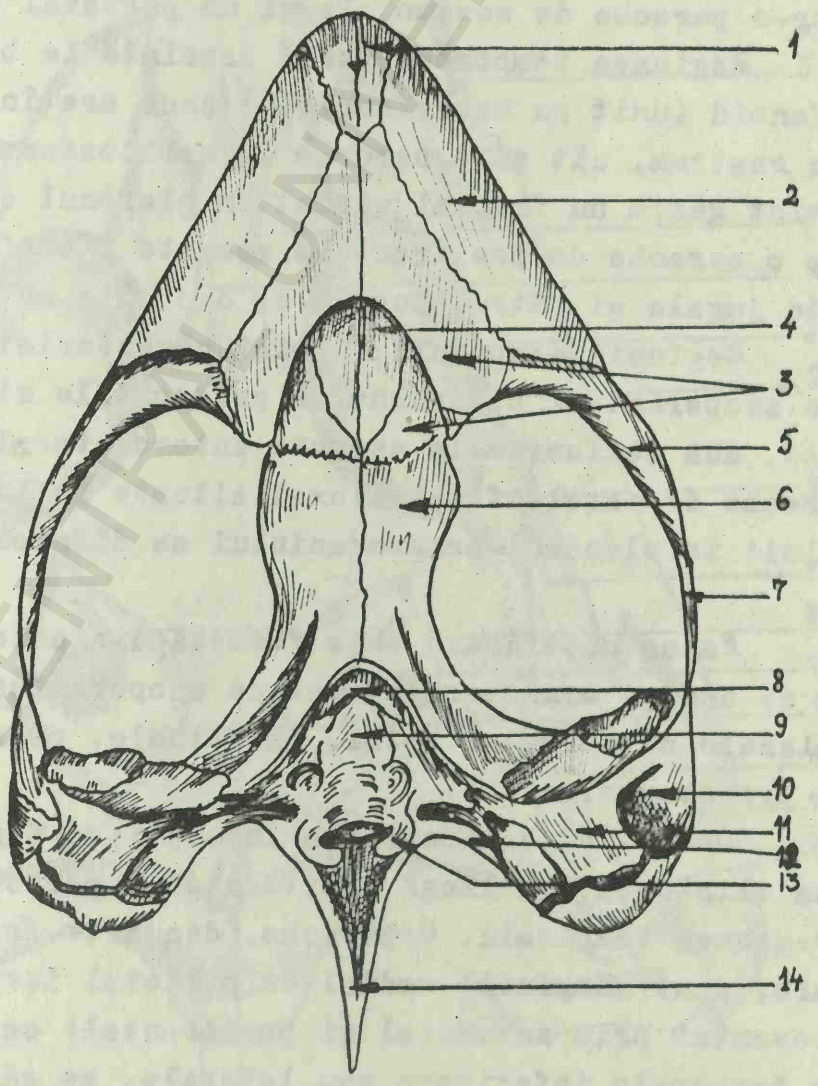

Fig. 54. Chelone. Craniu văzut ventral. 1. premaxilar; 2. maxilar; 3. palatin; 4. vomer; 5. jugal; 6. pterigoid; 7. pătratojugal; 8. bazisfenoid; 9. bazioccipital; 10. scvamozal; 11. pătrat; 12. exoccipital; 13. condil occipital; 14. supraoccipital.

BCU IASI CENTRUL UNIVERSITAR LIBRARY

b) Craniul la crocodilieni (fig. 55-57)

Crocodilienilor le este caracteristic un craniu zigal de tip diapsid, adică cu două fose temporale. De asemenea el prezintă dispoziţia monimostilică, cît şi o evidentă boltă palatină secundară.

Dacă considerăm craniul de la Crocodilus observăm că în regiunea occipitală există un basioccipital ce poartă condilul, deasupra căruia se găseşte gaura occipitală, o pereche de occipitale laterale cu puternice procese parotice şi un supraoccipital foarte mic.

In regiunea otică întîlnim, pe lîngă un bazisfenoid şi o pereche de pleurosfenoide mici, oasele otice (prooticul) ce găzduiesc urechea internă, cît şi oasele de acoperămînt reprezentate printr-o pereche de scvamozale şi un parietal unic.

Regiunea temporoorbitară prezintă la baza craniului un presfenoid (unit cu bazisfenoidul) care are în partea sa anterioară un rostrum, cît şi o pereche de orbitosfenoide; ca oase de acoperămînt găsim un frontal situat în plafonul craniului între orbite, o pereche de postfrontale aşezate înapoia orbitelor, o pereche de jugale şi pătratojugale ce dau cîte un arc lateral.

Regiunii etmoidale îi sînt caracteristice următoarele oase de acoperămînt: o pereche de prefrontale situate anterior de orbite, una de lacrimale aşezate anterolateral faţă de orbite şi o pereche de nazale foarte lungi situate pe linia mediodorsală a botului; în planşeul neurocraniului se diferenţiază şi aici vomerele.

Falca superioară este formată din cele două pătrate la care se adaugă următoarele oase de acoperămînt: premaxilarele şi maxilarele ce formează botul, palatinele, pterigoidele cît şi oasele transverse.

Observînd plafonul craniului (vezi fig. 55) se poate constata existenţa, pe lîngă orbite a două perechi de fose situate în regiunea temporală. O pereche, denumite fosele temporale superioare, sînt mărginite medial de parietal iar lateral de un arc reprezentat prin scvamozal şi postfrontal; cealaltă pereche, fosele temporale inferioare sau laterale, se găsesc între arcul scvamozal - postfrontal situat medial şi arcul jugal - cvadratojugal aşezat lateral.

De asemenea iese în evidenţă dispoziţia monimostilică :

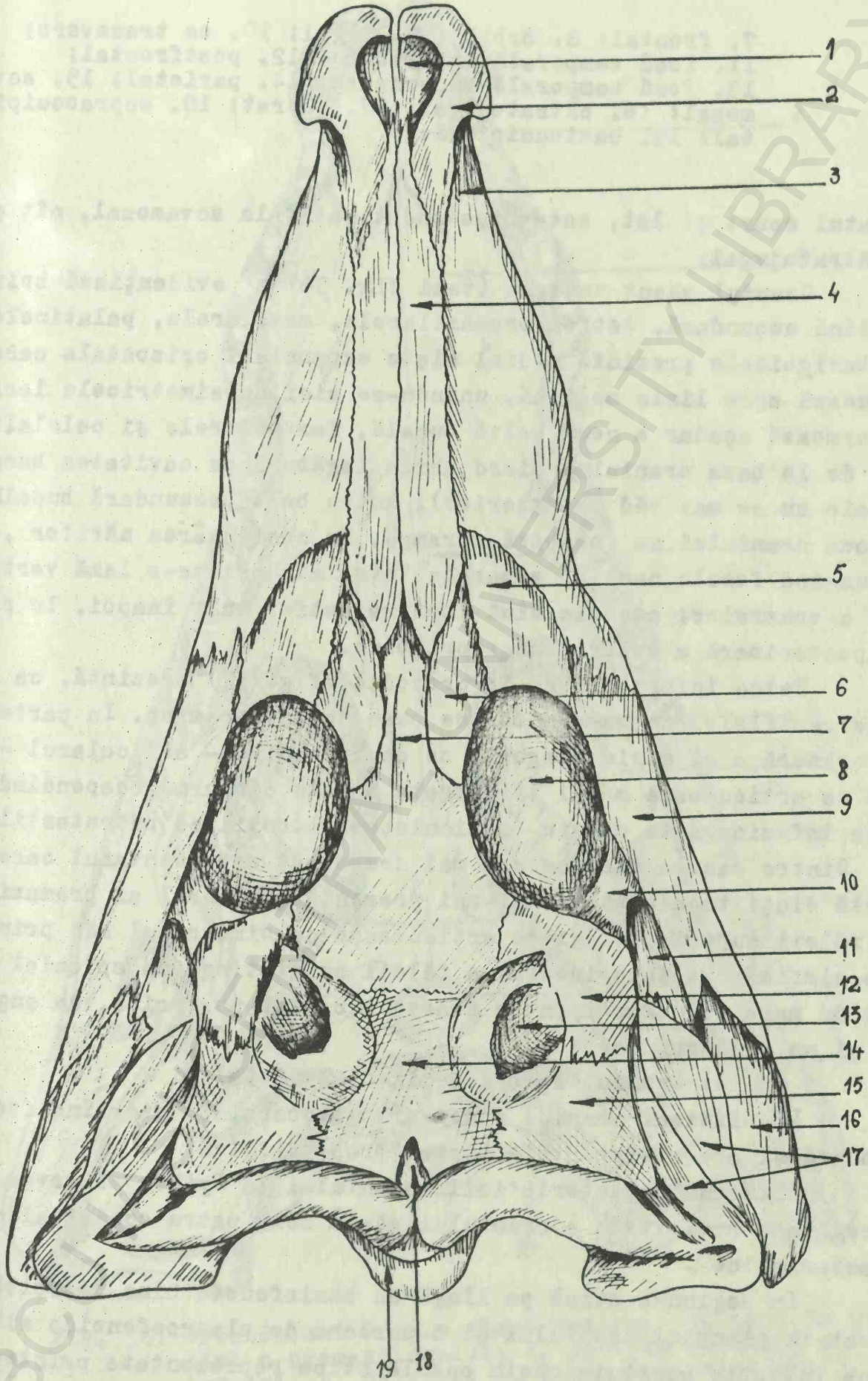

Fig. 55. Crocodilus. Craniu văzut dorsal. 1. nară; 2. premaxilar; 3. maxilar; 4. nazal; 5. lacrimal; 6. prefrontal ;

BCU CLUJ KAROLY LIBRARY

7. frontal; 8. orbită; 9. jugal; 10. os transvers; 11. fosă temporală inferioară; 12. postfrontal; 13. fosă temporală superioară; 14. parietal; 15. scvamozal; 16. pătratojugal; 17. pătrat; 18. supraoccipital; 19. bazioccipital.

pătratul scurt şi lat, este bine sudat, atît la scvamozal, cît şi la pătratojugal.

Craniul văzut ventral (vezi fig. 56) ne evidenţiază bolta palatină secundară. Astfel premaxilarele, maxilarele, palatinele şi pterigoidele prezintă medial nişte expansiuni orizontale care avansează spre linia mediană, unindu-se aici cu simetricele lor. Se formează aşadar o nouă boltă bucală, iar vomerele şi celelalte oase de la baza craniului pierd orice legătură cu cavitatea bucală (ele nu se mai văd la exterior). Intre bolta secundară bucală şi baza craniului se formează o rampă, în continuarea nărilor , prelungind fosele nazale, separate între ele printr-o lamă verticală a vomerelor; coanele sînt împinse astfel mult înapoi, la partea posterioară a celor două pterigoide.

Falca inferioară de la crocodil (fig. 57) prezintă, ca la toate reptilele, un mare număr de oase de acoperămînt. In partea posterioară a ei găsim singurul os de înlocuire - articularul - care se articulează mobil la pătrat, acesta din urmă suspendînd falca inferioară la craniu (articulaţia autostilică pătratostilică). Dintre oasele dermice cel mai dezvoltat este dentarul care poartă dinţi tecodonţi (dinţi mai prezintă maxilarul şi premaxilarul fălcii superioare) şi se articulează cu simetricul său printr-o simfiză. Pe faţa internă a fălcii se distinge un splenial destul de mare, un complimentar foarte mic, iar posterior, un angular şi un supraangular.

c) Craniul la ofidieni (fig. 58-59)

La ofidieni craniul a devenit gimnocrotaf, pierzînd fosele; totodată el are o dispoziţie tipic streptostilică.

Urmărind caracteristicile craniului la Python observăm că în regiunea occipitală a craniului găsim cele patru occipitale caracteristice .

In regiunea otică pe lîngă un bazisfenoid bine dezvoltat situat în planşeul craniului şi o pereche de pleurosfenoide situate pe laturile acestuia găsim oasele otice reprezentate printr-o pereche de proctice; ca oase de acoperămînt un parietal situat în plafonul craniului şi o pereche de scvamozale alungite mult spre înapoi, depăşind regiunea occipitală.

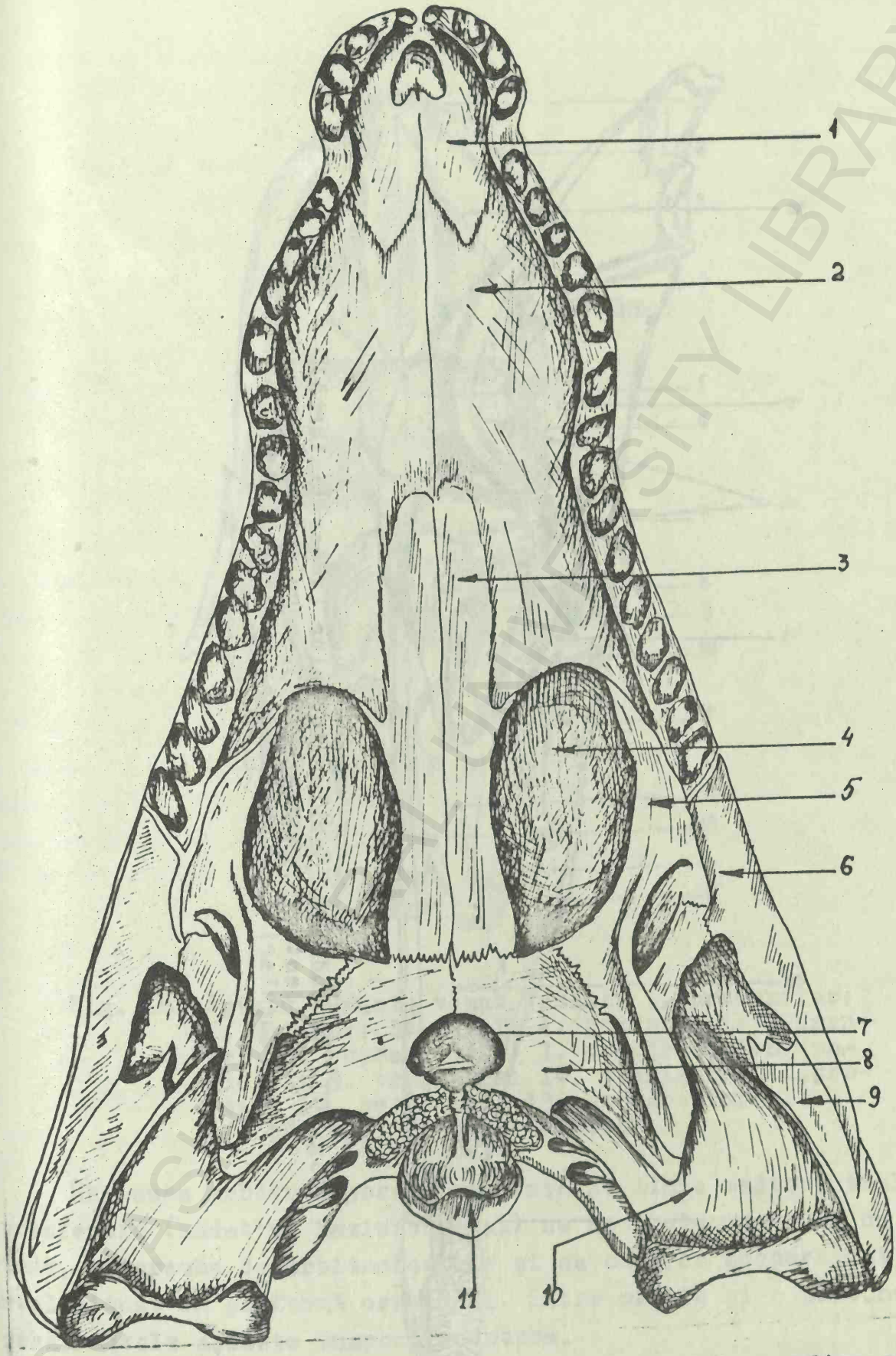

Fig. 56. Crocodilus. Craniu văzut ventral. 1. apofiza palatină a premaxilarului; 2. apofiza palatină a maxilarului; 3. palatin; 4. fereastră palatină; 5. os transvers; 6. jugal; 7. coană; 8.pterigoid; 9. pătratojugal; 10. pătrat; 11. condil occipital.

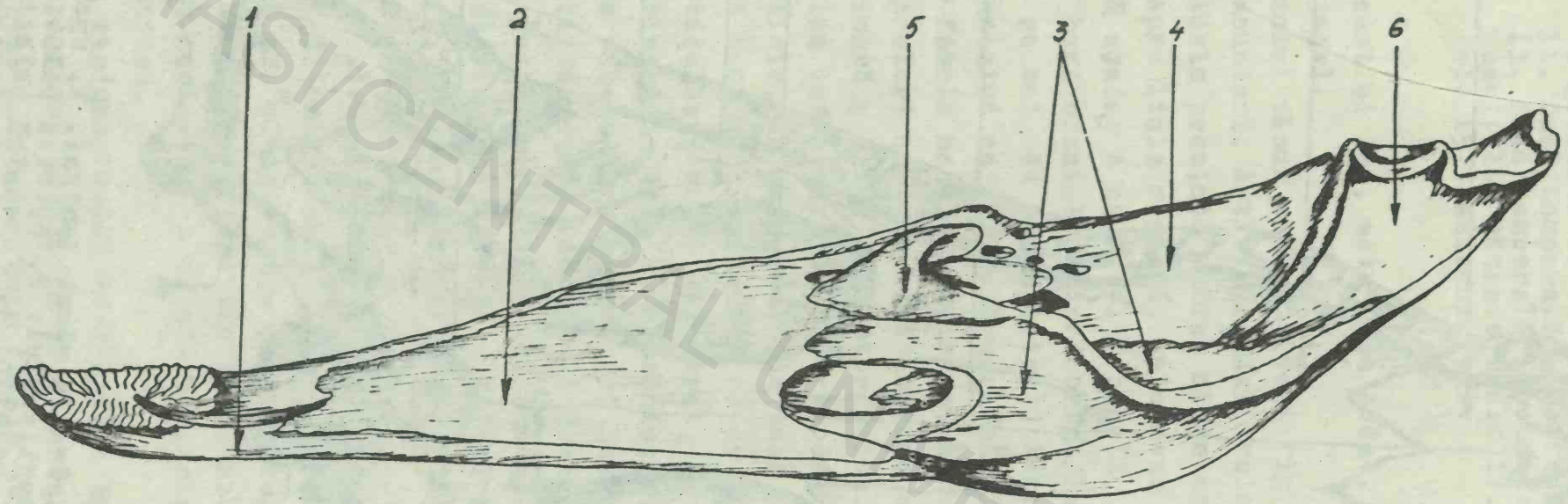

Fig. 57. Crocodilus. Maxilar inferior (vedere internă).
1. dentar; 2. splenial; 3. angular; 4. supra-
angular; 5. complimentar; 6. articular.

BCU IAȘI/CENTRAL UNIVERSITY LIBRARY

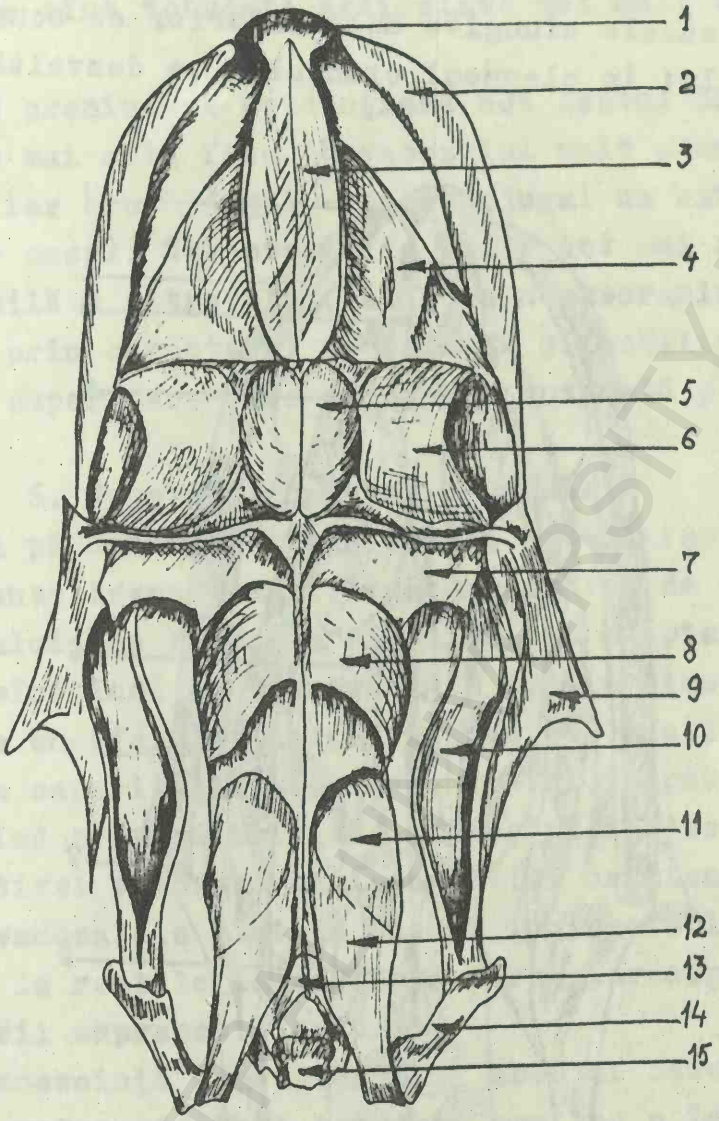

Fig. 58. Python. Craniu văzut dorsal. 1. premaxilar; 2. maxilar; 3. nazal; 4. prefrontal; 5.frontal; 6. supraorbitar; 7. postfrontal;8. parietal; 9. transvers; 10. pterigoid; 11.prootic; 12. scvamozal; 13. supraoccipital; 14. pătrat; 15. bazioccipital.

Regiunea orbitotemporală prezintă pe linia medioventrală un presfenoid (sudat cu bazisfenoidul) ce se prelungeşte cu un rostrum, o pereche de orbitosfenoide şi ca oase de acoperămînt un frontal,situat în plafonul craniului, între orbite şi o pereche de postfrontale aşezate înapoia acestora.

In regiunea etmoidală în care complexul etmoidal rămîne în general cartilaginos, întîlnim ca oase de membrană o pereche de supraorbitare (tipice pentru şerpi) situate deasupra orbitelor,

o pereche de prefrontale mari, ce se găsesc înaintea orbitelor şi o pereche de nazale alungite mult anterior ce ocupă spaţiul dintre prefrontale; în planşeul craniului se dezvoltă vomerele.

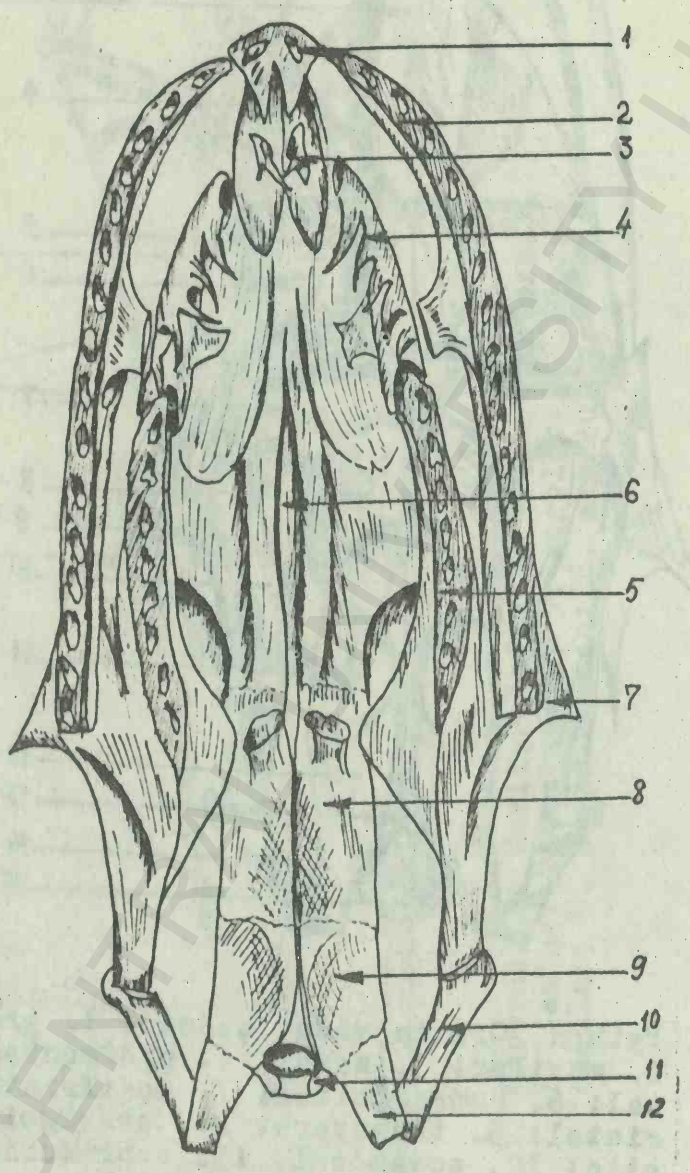

Fig. 59. Python. Craniu văzut ventral. 1. premaxilar; 2. maxilar; 3. vomer; 4. palatin; 5. pterigoid; 6. presfenoid; 7. transvers; 8. bazisfenoid; 9. bazioccipital; 10; pătrat; 11. occipital lateral; 12. scvamozal.

Ca oase ale fălcii superioare semnalăm în primul rînd pătratul care are forma alungită, articulîndu-se pe de o parte la scvamozal iar pe de altă parte la pterigoid. Oasele de acoperămînt: premaxilarele, palatinele, pterigoidele şi transversele au şi ele formă de baghetă purtînd totodată (cu excepţia transversului) dinţi cu implîntare pleurodontă. Aceste oase sînt situate toate pe latu-

rile bazei craniului, care rămîne descoperită şi va alcătui plafonul gurii; ele sînt totodată articulate mai mult sau mai puţin mobil între ele.

Privind craniul se evidenţiază net faptul că în regiunea temporală nu se mai află fose. Scvamozalul mult alungit se îndreaptă spre înapoi iar arcul jugal - pătratojugal nu există (prin dispariţia acestor oase). Streptostilia apare tot mai marcată prin articulaţia mobilă a pătratului, atît la neurocraniu cît şi la pterigoid, cît şi prin caracterul de baghetă şi mobilitate a tuturor oaselor fălcii superioare care se aşează totodată pe laturile bazei craniului.

6. Scheletul capului la păsări

Craniul păsărilor este un craniu de tip reptilian modificat, datorită unor transformări legate mai ales de dezvoltarea mai mare a encefalului, de formarea ciocului, de adaptarea acestui grup la zbor; el rămîne însă un craniu zigal de tip streptostilic.

Mărirea encefalului avian faţă de cel reptilian se corelează cu creşterea capacităţii craniene. Astfel, capsula craniană se va lărgi căpătînd o formă boltită, împingînd în jos şi lateral formaţiunile auditive; totodată mărirea cutiei craniene se datorează faptului că scvamozalele sînt la păsări înglobate la aceasta (ele nu contribuiau la reptile la formarea pereţilor capsulei craniene), cît şi dedublării supraoccipitalului.

Ca o consecinţă a adaptării la zbor şi oasele craniului se subţiază şi se pneumatizează; totodată are loc o înmulţire şi mărire a ferestrelor. Drept urmare, pentru a putea suplini lipsa de soliditate ce ar decurge din aceste fenomene, se constată, foarte rapid după embriogeneză, obliterarea suturilor (corelată şi cu dispariţia dinţilor), mai cu seamă în bolta craniului, care formează o masă continuă, astfel încît diversele piese componente nu se mai pot distinge unele de altele.

Vom studia craniul la păsări luînd ca tip craniul la raţă (fig. 60 şi 61).

Regiunea occipitală a neurocraniului este alcătuită din cinci oase, un bazioccipital, o pereche de supraoccipitale şi două occipitale laterale; la adult toate aceste oase sînt unite fără urmă de sutură. Bazioccipitalul poartă condilul. Acesta din urmă are o aşezare posteroinferioară (nu posterioară ca la reptile), întrucît, datorită poziţiei bipede a păsărilor, craniul nu se mai găseşte în continuarea coloanei vertebrale, ci face cu aceasta un

unghi apreciabil (care poate varia de la grup la grup între 100°-160°).

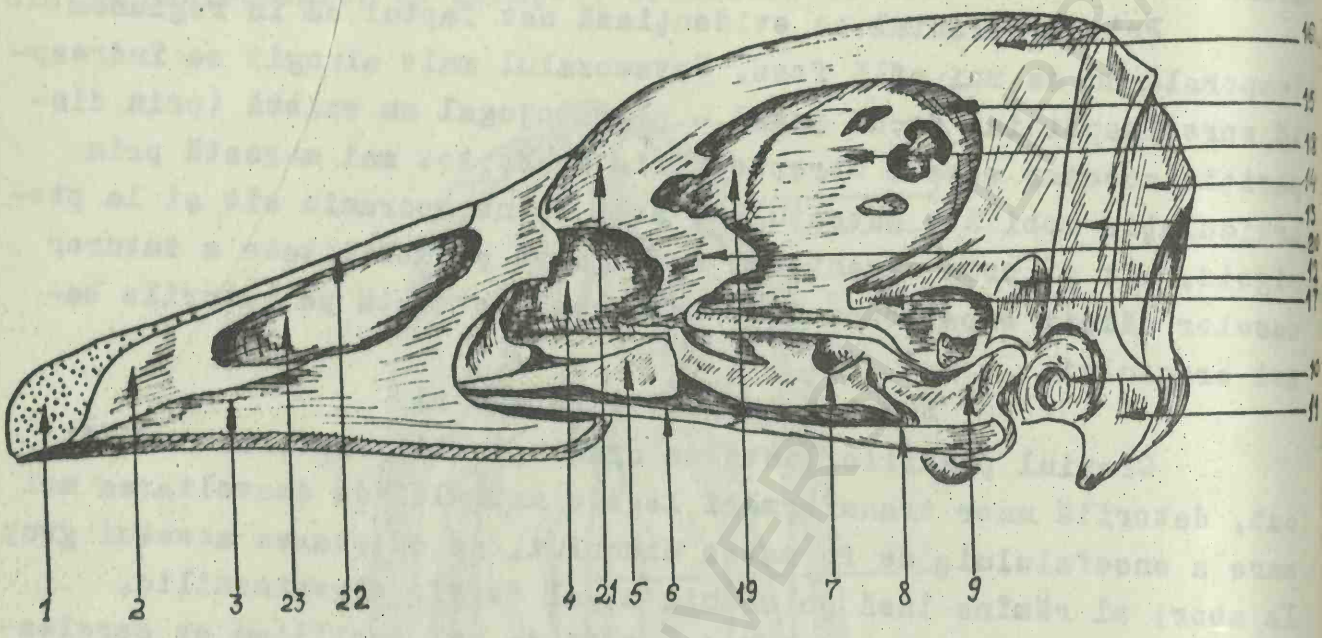

Fig. 60. Anas. Craniu văzut de profil. 1. premaxilar; 2.nazal; 3. maxilar; 4. fereastră antorbitară; 5. palatin; 6. jugal; 7. pterigoid; 8. pătratojugal; 9. pătrat; 10. prootic; 11. occipital lateral; 12. scvamozal; 13. parietal; 14. supraoccipital; 15. pleurosfenoid; 16. frontal; 17. apofiză postorbitară; 18. orbitosfenoid; 19. mezetmoid;20.apofiză preorbitară; 21. prefrontal; 22. apofizele internazale ale premaxilarului; 23. nară.

Regiunea otică prezintă un bazisfenoid bine dezvoltat situat în planşeul craniului înaintea basioccipitalului; pleurosfenoidele formează pereţii posteriori ai orbitelor.Prooticele sînt situate foarte jos pe laturile craniului, înaintea occipitalelor laterale; la ele se articulează mobil pătratele.

Ca oase de acoperire întîlnim în această regiune scvamozalele, care constituie pereţii laterali ai craniului, contribuind, în parte, la alcătuirea apofizei postorbitare care separă, doar parţial, orbita de fosa temporală situată sub ea şi parietalele care au forma unor benzi înguste, aşezate transversal, înaintea şi deasupra supraoccipitalelor.

In regiunea temporoorbitară întîlnim un presfenoid ce are un rostrum şi care este sudat la bazisfenoid şi o pereche de orbitosfenoide ce alcătuiesc fundul orbitelor; cele două orbitosfenoide sînt sudate între ele încît aici, la păsări, mai bine decît la oricare dintre vertebratele considerate pînă acum, se ve-

de caracterul tropibazic al craniului lor.

Oasele de acoperire din această regiune sînt reprezentate mai întîi prin frontale care sînt foarte bine dezvoltate în sens sagital si formează cea mai mare parte din plafonul neurocraniului; ele se continuă posterolateral cu apofizele postorbitare (la alcătuirea cărora mai contribuie atît scvamozalele cît şi pleurosfenoidele), apofize care pot fi socotite ca nişte postfrontale. Jugalele şi pătratojugalele, dintre care primul se articulează la maxilar iar cel de al doilea cu pătratul, sînt nişte oase foarte subţiri, alcătuind însă un arc foarte caracteristic ce leagă ciocul de craniu; acest arc mărgineşte în jos fosa temporală care este unică la păsări, ea reprezentînd fosa temporală inferioară şi care înspre în sus comunică larg cu orbita cît şi cu fereastra antorbitară.

Regiunea etmoidală este depărtată de cutia craniană fiind separată de ea prin septumul interorbitar, oasele etmoidale (un mezetmoid şi două etmoide laterale sudate toate între ele) fiind situate înaintea acestui septum. Oasele de acoperire sînt reprezentate aici prin prefrontale, nazale şi vomer, acesta din urmă formîndu-se de fapt în planşeul craniului.

Prefrontalele sînt situate pe părţile anterolaterale ale frontalelor, dînd apofizele preorbitare care se insinuează între orbite şi ferestrele antorbitare. Nazalele circumscriu orificiile nazale externe la partea lor superioară, porţiunea lor inferioară fiind mărginită de premaxilare. Vomerul este reprezentat de o lamă verticală mediană ce leagă apofizele palatine ale premaxilarelor de rostrul sfenoidal, separînd cele două coane.

Falca superioară este alcătuită din pătrate şi oasele de acoperire: premaxilarele, maxilarele, palatinele şi pterigoidele. Pătratele sînt aici de formă patrulateră. Ele se articulează la neurocraniu prin intermediul prooticelor şi a scvamozalelor şi la cioc prin pătratojugale şi pterigoide; articulaţiile sale mobile arată net streptostilia craniului avian. Premaxilarele sînt foarte bine dezvoltate şi sudate între ele, alcătuind cea mai mare parte a ciocului superior. Ele dau înspre înapoi nişte apofize lungi - apofizele internazale ale premaxilarelor - care separă între ele cele două nazale, insinuîndu-se şi între părţile anterioare ale frontalelor; ventral ele dau două apofize palatine care se unesc între ele posterior, unde se articulează cu palatinele, după ce au circumscris foramenul palatin. Maxilarele

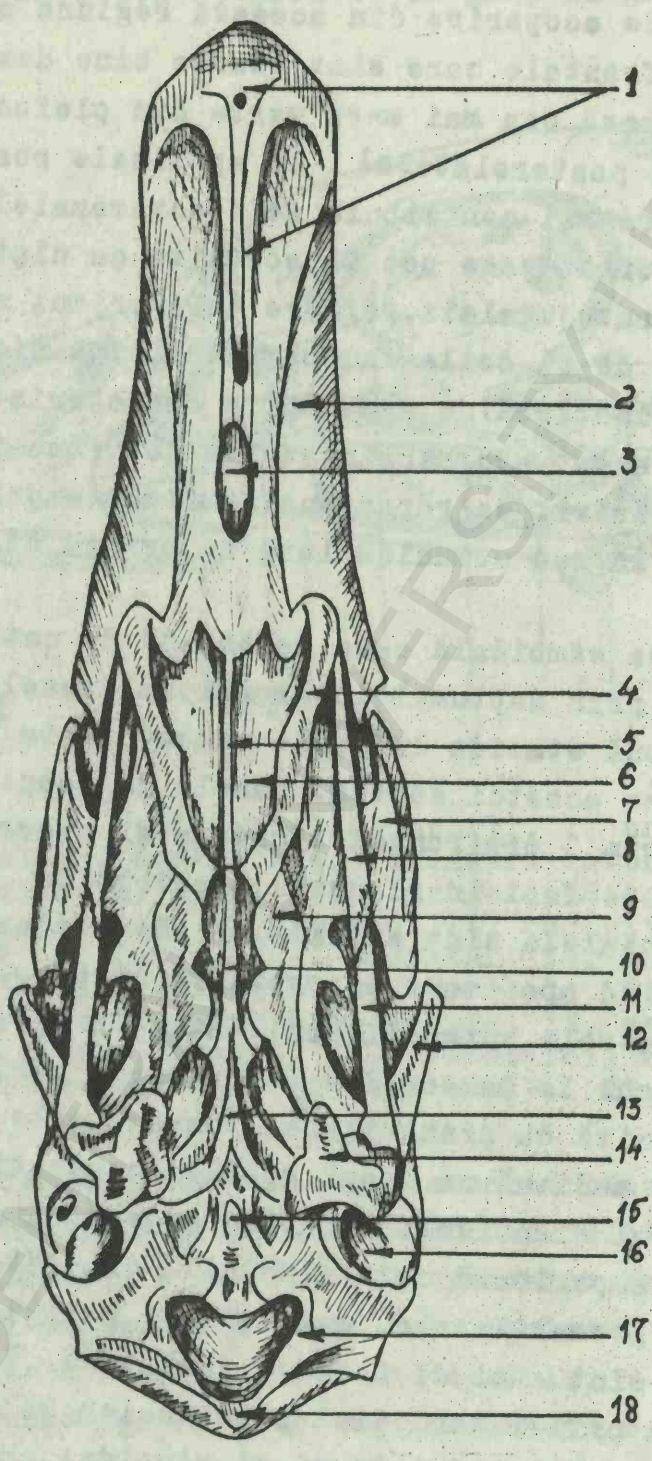

Fig. 61. Anas. Craniu văzut ventral. 1. apofiza palatină a premaxilarului; 2. apofiza palatină a maxilarului; 3. foramen palatin; 4. palatin; 5. vomer; 6. coană; 7. apofiză preorbitară; 8. jugal ; 9. pterigoid; 10. presfenoid; 11. pătratojugal; 12. apofiză postorbitară; 13. bazisfenoid; 14. pătrat; 15. basioccipital; 16. prootic; 17. occipital lateral; 18. supraoccipital.

BCU IASI/CENTRAL UNIVERSITY LIBRARY

completează ciocul superior alipindu-se pe părţile laterale ale premaxilarelor şi fiind mult mai slab dezvoltate decît acestea. Palatinele, în formă de baghete, sînt paralele între ele şi paralele cu vomerul, mărginind lateral coanele ce au astfel o poziţie anterioară. Inapoia palatinelor se găsesc pterigoidele, oase de asemenea în baghetă, care completează înspre partea posterioară arcul pterigopalatin, întinzîndu-se de la acestea la pătrate. Toate aceste oase se dispun pe laturile bazei craniului, care rămîne descoperită, ea formînd astfel plafonul bucal.

Falca inferioară care prin intermediul articularului se articulează la pătrat (articulaţia pătratostilică) este alcătuită din mai multe oase, ca şi la reptile, sudate între ele, dînd ciocul inferior. Se ştie că la păsări ambele fălci sînt lipsite de dinţi.

7. Scheletul capului la mamifere

Craniul mamalian este un craniu de reptil ce a suferit transformări remarcabile, devenind astfel o formaţiune cu totul nouă.

El este un craniu zigal de tip sinapsid, prezentînd totodată o boltă palatină secundară. Suspendarea fălcii inferioare la craniu se face printr-o articulaţie secundară dentaroscvamozală (vechea articulaţie dintre articular şi pătrat se păstrează în cadrul urechii medii ca articulaţie între ciocan şi nicovală; pătratul fiind mobil arată streptostilie). Craniul este de tip platibazic; prin dispariţia septumului interorbitar cavitatea cranianã se poate astfel întinde şi în partea anterioară a neurocraniului, mărind spaţiul pentru encefal. Capsula cranianã se dezvoltă foarte mult prin faptul că oasele bolţii craniului au o creştere alometrică pozitivă. Numărul oaselor craniului scade în raport de reptile mai ales prin unirea lor în complexuri osoase dar şi prin dispariţia unora din ele. Craniul facial apare bine închegat, ca un masiv continuu - masivul facial - care este totodată strîns legat de neurocraniu. Se constată existenţa a doi condili occipitali, ce se găsesc în zona occipitalelor laterale.

Vom studia îndeaproape craniul la cîine, pe care-l luăm ca tip, dar vom face unele consideraţiuni şi asupra craniului de cal şi de cimpanzeu.

Craniul la cîine (fig. 62-63)

Regiunea occipitală a neurocraniului este reprezentată printr-un complex osos - occipitalul - care a rezultat din unirea celor patru occipitale caracteristice reptilelor. Partea corespunzătoare supraoccipitalului este foarte dezvoltată - înaltă - dispusă vertical, formînd peretele posterior al craniului; ea prezintă în porţiunea superioară o creastă occipitală puternică, la care, pe viu, se inseră muşchii nucali. Zona occipitalelor laterale poartă condilii şi mărgineşte foramenul occipital care are o aşezare aproape verticală. Porţiunea corespunzătoare bazioccipitalului , este situată ventral, alcătuind partea posterioară a bazei craniului.

In regiunea otică întîlnim mai întîi un complex osos, denumit postsfenoid, care a rezultat din unirea bazisfenoidului situat la baza craniului înaintea occipitalului şi din alisfenoide aşezate pe laturile bazioccipitalului, alcătuind pereţii posterointerni ai orbitei; tot aici se sudează pterigoidele care sînt mai mici şi alcătuiesc apofizele pterigoide situate pe laturile presfenoidului. Părţile lateroinferioare ale regiunii otice sînt formate dintr-o pereche de complexe osoase, denumite temporale. Fiecare temporal este alcătuit din scvamă sau scoică ce reprezintă scvamozalul şi care se găseşte situată în zona lateroinferioară a cutiei craniene, trimiţînd înainte o apofiză zigomatică, din stîncă rezultată din oasele otice, ea fiind aşezată la baza craniului lateral de bazioccipital şi din osul timpanic (probabil un angular) aşezat în jurul orificiului auditiv şi dînd totodată la carnivore (ca şi la alte grupe de mamifere) bula timpanică, ce ocupă o poziţie ventrală acoperind stînca. Bolta craniului este formată în această regiune din o pereche de parietale, oase foarte bine dezvoltate, care se întind şi pe laturile cutiei craniene; ele se sudează pe linia mediodorsală printr-o sudură sagitală, deasupra căreia se ridică o creastă sagitală, pe care vin să se însereze pe viu,muşchii temporali foarte puternici la carnivore.

In regiunea temporoorbitară găsim un presfenoid ce are anterior un rostrum alungit şi este situat în porţiunea mediană a bazei craniului înaintea presfenoidului la care se articulează; de el se sudează pentru a da un complex osos cele două orbitosfenoide, ce formează pereţii inferointerni ai orbitelor, ele fiind străbătute de găurile orbitare. Tot în această regiune găsim o

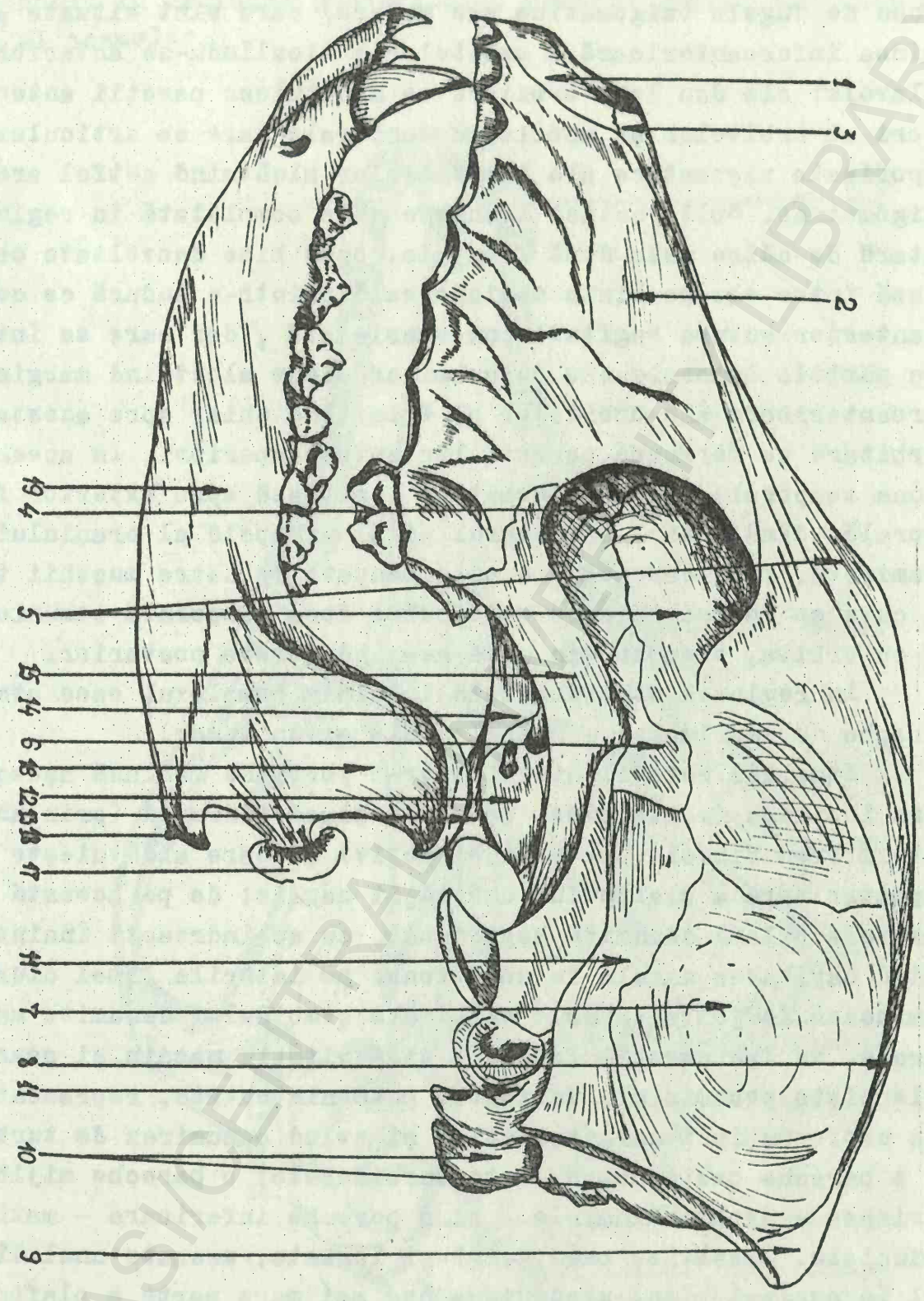

Fig. 62. Canis. Craniu văzut de profil. 1. premaxilar; 2. maxilar; 3.nazal; 4. lacrimal; 5. frontal; 6. alisfenoid; 7. parietal; 8. creastă sagitală; 9. creastă occipitală; 10. occipital; 11. stînca temporală ; 11' scvama temporală; 12. orbitosfenoid; 13. apofiză pterigoidă; 14. palatin; 15. jugal; 16. apofiză coronoidă; 17. apofiză articulară; 18. apofiză angulară; 19. dentar.

BCU IAȘI/CENTRAL UNIVERSITY LIBRARY

pereche de jugale (zigomatice sau malare) care sînt situate pe marginea inferoanterioară a orbitelor articulîndu-se anterior cu maxilarele; ele dau lame orbitare ce alcătuiesc pereţii anteroinferiori ai orbitelor şi apofizele temporale care se articulează cu apofizele zigomatice ale temporalelor alcătuind astfel arcadele zigomatice. Bolta cutiei craniene este completată în regiunea orbitară de către cele două frontale, oase bine dezvoltate care se sudează între ele pe linia mediodorsală printr-o sudură ce continuă anterior sutura sagitală interparietală , dar care se întind şi pe părţile laterale ale capsulei craniene alcătuind marginile superoanterioare ale orbitelor şi trimiţînd chiar spre acestea lame orbitare ce formează pereţii lor anterosuperiori. In această regiune temporală arcada zigomatică limitează spre exterior fosa temporală, dînd astfel caracterul zigal sinapsid al craniului de la mamifere, fosă care pe viu este ocupată de către muşchii temporali care se îndreaptă spre mandibulă; fosa temporală comunică larg cu orbita, aceasta din urmă neavînd perete posterior.

In regiunea etmoidonazală întîlnim complexul osos etmoidal, o pereche de lacrimale, de nazale, cît şi un vomer.

Etmoidul este alcătuit dintr-o porţiune mediană aşezată intern înaintea frontalelor, denumită placă ciuruită (prin aceste orificii trec fibrele nervului olfactiv) şi care alcătuieşte partea posterioară a plafonului cavităţii nazale; de pe această placă ia naştere o lamă denumită sept nazal, ce se îndreaptă înainte împărţind cavitatea nazală în două fose; pe laturile lamei ciuruite proeminează în jos alte două părţi ale etmoidului denumite masele laterale, ce dau pereţii laterali ai cavităţii nazale şi poartă pe ele nişte proeminenţe delicate, puternic cutate, reprezentînd nişte neoformaţiuni caracteristice şi avînd denumirea de turbinalii: o pereche posterioare - etmoturbinalele, o pereche mijlocie anterioare - nazoturbinalele - şi o pereche inferioare - maxiloturbinalele. Nazalele, oase lungi şi înguste, aşezate unul lîngă altul în acelaşi plan, alcătuiesc cea mai mare parte a plafonului cavităţii nazale, ele mărginind superior cavitatea nazală (aceasta este circumscrisă lateral şi inferior de premaxilare). Lacrimalele, oase mici, în formă de solzişor subţire, sînt situate pe partea anterointernă a orbitei, fiind străbătute fiecare de cîte un orificiu nazolacrimal. Vomerul nepereche se găseşte la baza regiunii etmoidonazale, el avînd forma unei lame lungi aşazată perpendicular la baza cavităţii nazale, întinzîndu-se pînă la

presfenoid în regiunea posterioară, formînd astfel peretele medial al coanelor.

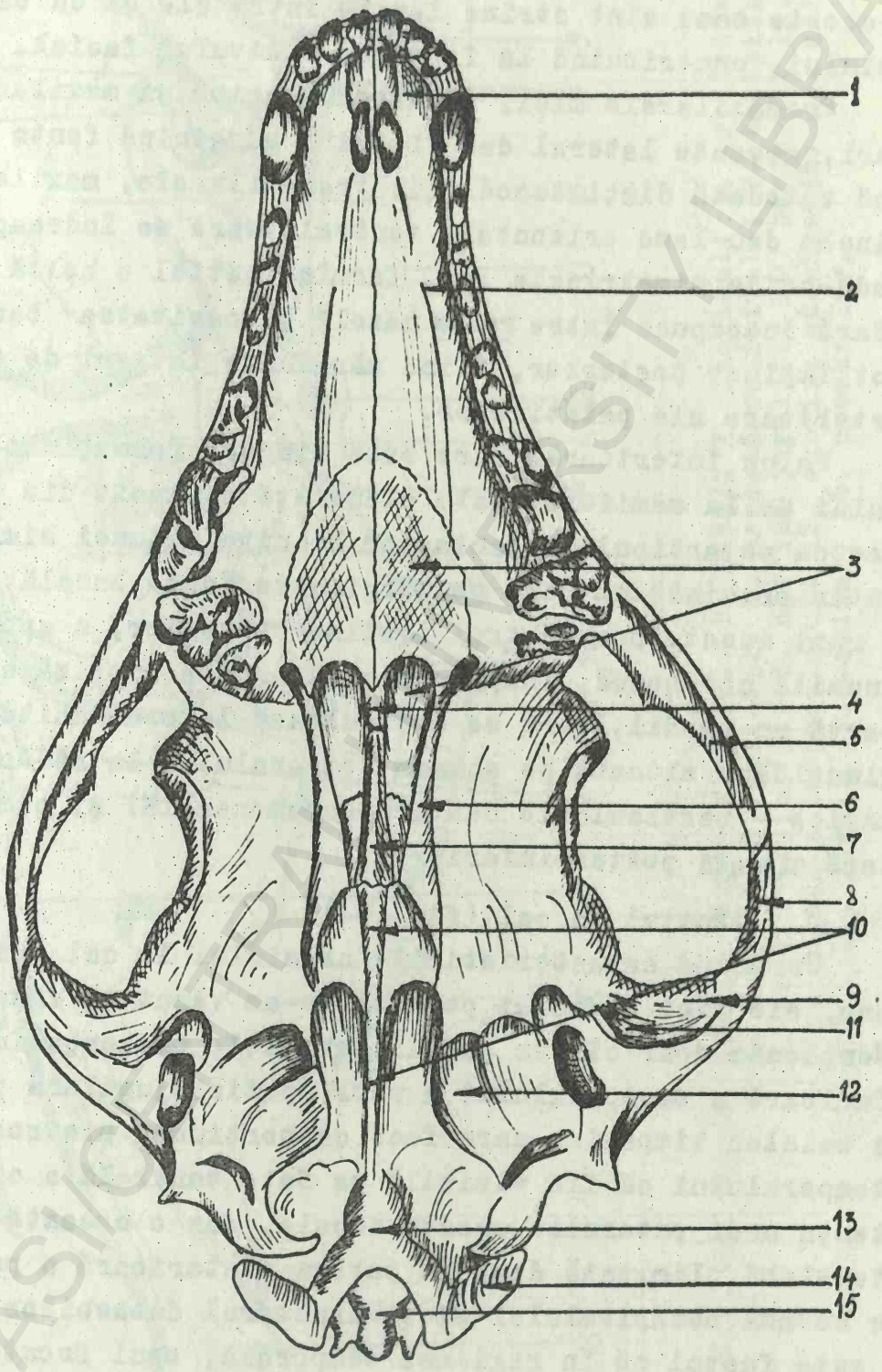

Fig. 63. Canis. Craniu văzut ventral. 1. apofiza palatină a premaxilarului; 2. apofiza palatină a maxilarului; 3. palatin; 4. vomer; 5. jugal; 6. apofiza pterigoidă; 7. presfenoid; 8. arcadă zigomatică; 9. temporal; 10. bazisfenoid; 11. cavitate glenoidă; 12. bula timpanică; 13. occipital; 14. condil occipital; 15. foramen occipital.

BCU IASI VETERINARY UNIVERSITY LIBRARY

Falca superioară este alcătuită din premaxilare, maxilare şi palatine (am văzut că pterigoidele se alipesc la postsfenoid). Toate aceste oase sînt strîns legate între ele şi cu oase ale neurocraniului, contribuind la formarea masivului facial.

Premaxilarele mici, situate anterior şi maxilarele, mult mai mari, aşezate lateral dau "botul", mărginind fanta bucală şi purtînd totodată dinţi tecodonţi. Premaxilarele, maxilarele şi palatinele dau lame orizontale ventrale care se îndreaptă medial, alipindu-se de simetricele lor, formînd astfel o boltă palatină secundară interpusă între rampa nazală şi cavitatea bucală; coanele sînt împinse posterior, fiind mărginite lateral de către părţile posterioare ale palatinelor.

Falca inferioară, care este singura formaţiune mobilă a craniului de la mamifere, este alcătuită exclusiv din cele două dentare ce se articulează anterior la nivelul unei simfize. Fiecare dentar prezintă un corp ce mărgineşte fanta bucală purtînd dinţi şi un ram; acesta poartă trei apofize: anterior, o apofiză puternică denumită coronoidă, înapoia ei aşa numita apofiză articulară ce poartă un condil, care se articulează la o adîncitură - cavitatea glenoidă - situată pe scvama temporalului la rădăcina arcadei zigomatice - (articulaţie dentaro-scvamonazală) şi o mică apofiză angulară situată posteroinferior.

Craniul la cal (fig. 64)

Urmărind caracteristicile craniului la cal observăm că, în mare, ele sînt aceleaşi pe care le-am văzut la craniul de cîine. Menţionăm doar cîteva particularităţi: prezenţa în zona lateroinferioară a occipitalului a unor apofize jugulare puternice, lipsa bulelor timpanice care face ca porţiunea pietroasă a stîncii temporalului să fie vizibilă pe faţa ventrală a craniului, existenţa unei puternice creste nucale, dar o creastă sagitală foarte slabă, limitată doar în partea posterioară a parietalelor şi pe scvama occipitalului etc. Caracterul deosebitor cel mai evident este faptul că în regiunea temporală, osul frontal trimite cîte o apofiză către arcada zigomatică la care se sudează, circumscriind astfel posterior marginea orbitei; totuşi aceasta din urmă nu va fi despărţită de fosa temporală, întrucît respectiva apofiză nu dă pentru orbită un perete posterior complet.

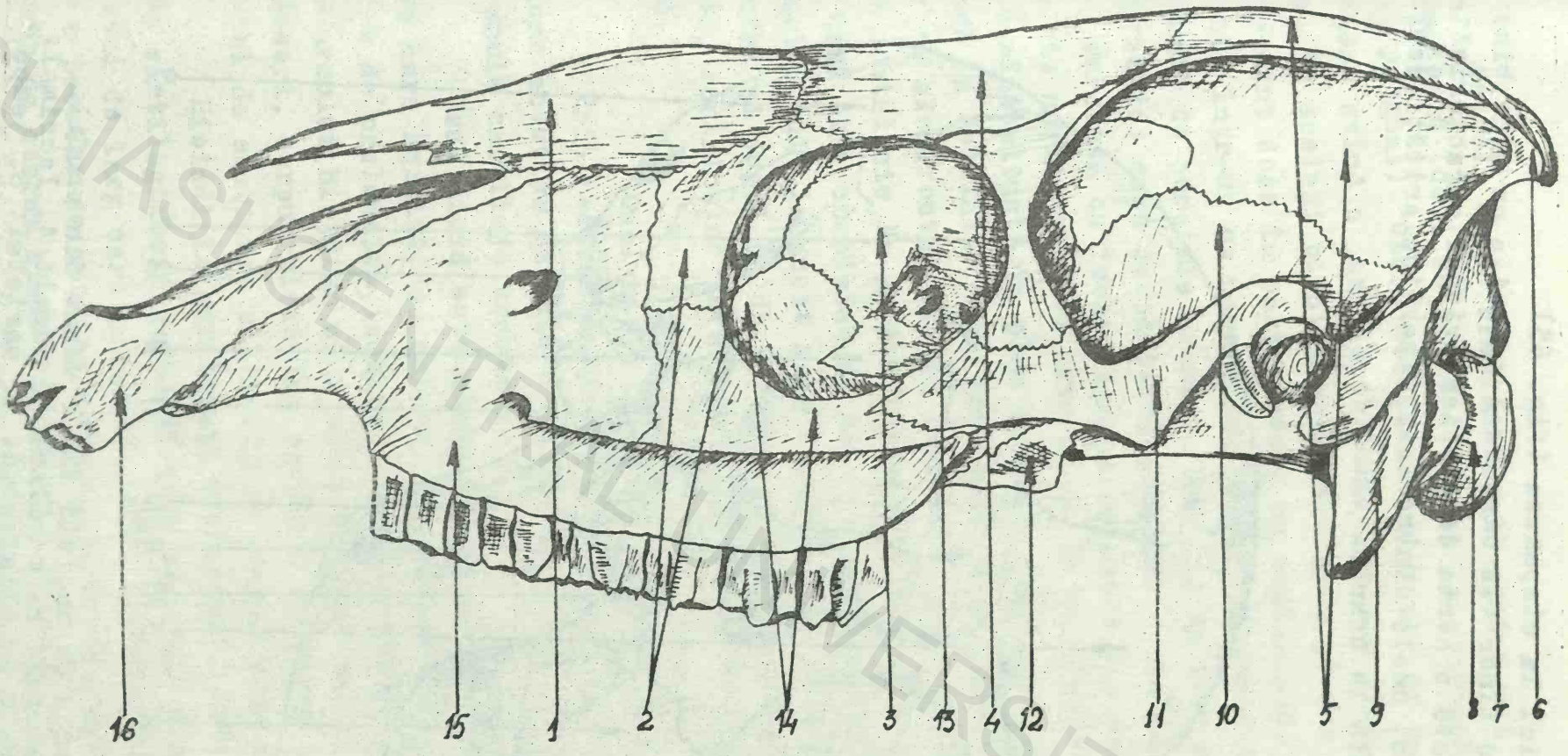

Fig. 64. Equus. Craniu văzut de profil. 1. nazal; 2. lacrimal; 3. orbitosfenoid; 4. frontal; 5. parietal; 6. creastă occipitală; 7. occipital ; 8. condil occipital; 9. apofiză jugulară; 10. temporal; 11. apofiza jugală a temporalului; 12. apofiza pterigoidă; 13. alisfenoid; 14. jugal; 15. maxilar; 16. premaxilar.

BCU IASI CENTRALA UNIVERSITY LIBRARY

Craniul la cimpanzeu (fig. 65)

La un individ tînăr (la care încă suturile nu sînt bine obliterate) se constată o serie de particularităţi caracteristice primatelor superioare, unele dintre aceste particularităţi devenind încă mai evidente la craniul uman.

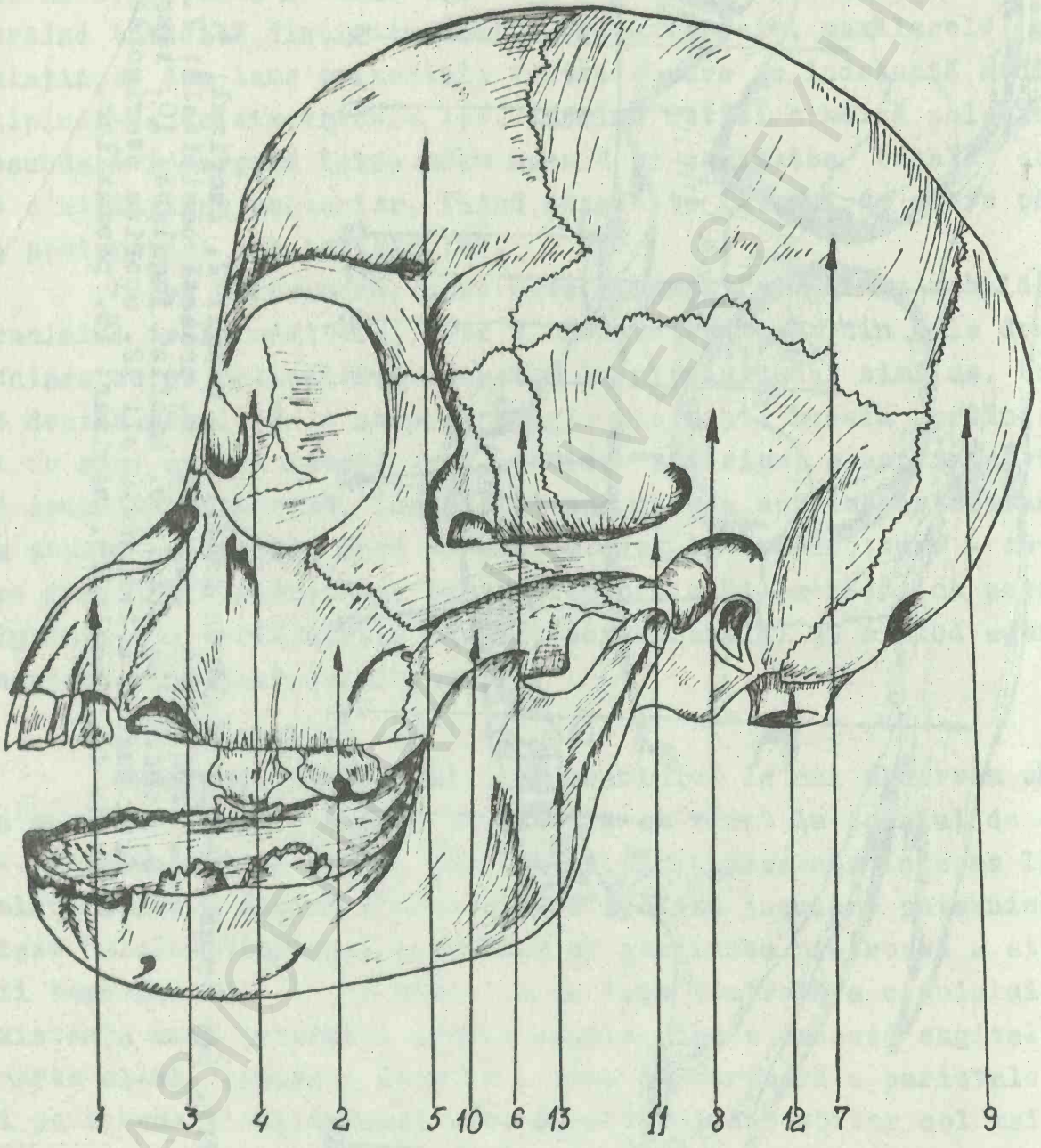

Fig. 65. Pan. Craniu de individ tînăr văzut din profil. 1. premaxilar; 2. maxilar; 3. nazal; 4. lacrimal; 5. frontal; 6. alisfenoid; 7. parietal; 8. temporal; 9. occipital; 10. apofiza pterigoidă; 11. apofiza zigomatică a temporalului; 12. condil occipital; 13. mandibula.

BCU IASI / CENTRAL UNIVERSITY LIBRARY

Astfel, cutia craniană apare globuloasă iar masivul facial se scurtează (deşi se mai poate pune în evidenţă un "bot" - faţă de tip prognat). Gaura occipitală migrează pe partea ventrală a craniului avînd o poziţie oblică. Nazalele sînt mici dar situate totuşi în acelaşi plan; lacrimalele apar şi ele reduse. Premaxilarele sînt doar în parte sudate cu maxilarele, iar frontalele s-a unit într-un os nepereche. Arcada zigomatică este subţire şi apropiată de peretele cranian. Una dintre cele mai importante caracteristici este despărţirea completă a foselor temporale de orbite, corelată cu frontalizarea acestora din urmă. Intr-adevăr, orbitele nu mai privesc lateral ca la celelalte mamifere,ci înainte, adică sînt situate în plan frontal. Marginea lor laterală (posterioară la celelalte mamifere) este mărginită de un zid dat de prelungiri ale frontalelor şi jugalelor, oase ce dau şi feţe orbitare care contribuie la alcătuirea peretelui lateral al orbitei; acesta din urmă este completat de către o lamă a alisfenoidului (ce se dezvoltă mult la acest grup de mamifere) care se insinuează între frontal şi jugal pe de o parte şi scvama temporalului pe de altă parte, contribuind la separarea completă a orbitei de fosa temporală.

Osul hioid în seria tetrapodelor

Prin reducerea aparatului hiobranhial al vertebratelor primar acvatice rezultă osul hioid, cît şi cartilajele laringiene şi unele cartilaje traheene.

Osul hioid este alcătuit, la toate tetrapodele, dintr-un corp care rezultă, de obicei, din bazihiale (copula) şi dintr-o serie de prelungiri (coarne), constituite pe seama unor segmente ale arcului hioidian şi a unuia sau mai multe arcuri branhiale. Adeseori, corpul hioidului prezintă anterior o prelungire osoasă cu rol de susţinere a limbii, ce poartă numele de entoglos.

Hioidul la amfibienii anuri (Rana) este,în cea mai mare parte a sa cartilaginos(fig.66).El este alcătuit dintr-un corp al hioidului destul de larg care prezintă, atît anterior cît şi posterior, cîte o pereche de apofize scurte. In partea anterioară, găsim o pereche de coarne hiale foarte bine dezvoltate, iar în partea posterioară, o pereche de coarne branhiale de care se leagă scheletul laringelui.

In linii mari, la reptile, hioidul se aseamănă cu cel de la amfibieni, el prezentînd modificări de detaliu de la grup la

grup. Astfel, la chelonieni (Emys), constatăm (fig. 67) că el este format dintr-un corp alungit care se prelungeşte anterior cu un proces mic ce alcătuieşte entoglosul. Coarnele hiale, aşezate pe laturile anterioare ale corpului, sînt slab dezvoltate. In schimb, coarnele branhiale (1 şi 2) sînt mult mai bine reprezentate.

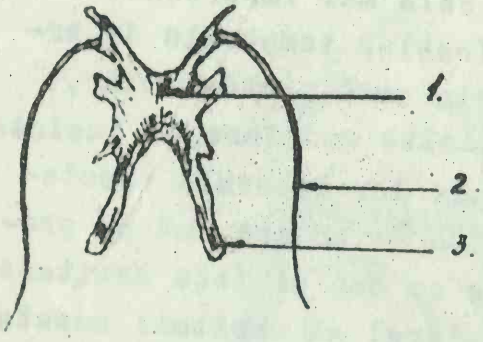

Fig. 66. Rana. Hioid. 1. corp. 2. corn hial; 3. corn branhial.

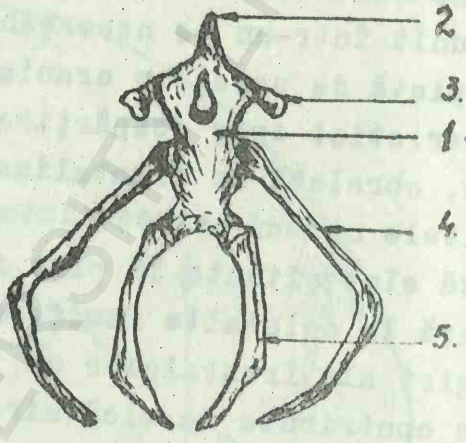

Fig. 67. Emys. Hioid. 1. corp; 2. entoglos; 3. corn hial; 4. corn branhial 1; 5. corn branhial 2.

La păsări, hioidul este bine dezvoltat, la cele mai multe dintre ele reprezentînd un corp care se continuă anterior cu un entoglos ce pătrunde în limbă şi care poate fi foarte puternic (vezi fig. 68 reprezentînd hioidul la raţă); în partea posterioară a corpului hiodian, pe linia mediană, găsim o prelungire denumită urohial. Păsările prezintă o singură pereche de coarne bine dezvoltate şi diferenţiate în mai multe segmente, coarne care îşi au originea într-un arc branhial.

La mamifere, în general, osul hioid este alcătuit dintr-un corp şi din două perechi de coarne: o pereche hiale şi o pereche branhiale, formate pe seama arcurilor branhiale 1. Există variaţii în funcţie de grupul de mamifere, mai cu seamă în ceea ce priveşte dezvoltarea uneia sau alteia dintre cele două perechi de coarne.

Astfel, la cîine (fig. 69) coarnele hioidiene sînt foarte bine dezvoltate şi împărţite în mai multe segmente osificate (ligamentul care uneşte hioidul cu craniul fiind foarte scurt); în schimb, coarnele branhiale (tiroidiene), care se îndreaptă spre aparatul laringian, sînt mult mai scurte.

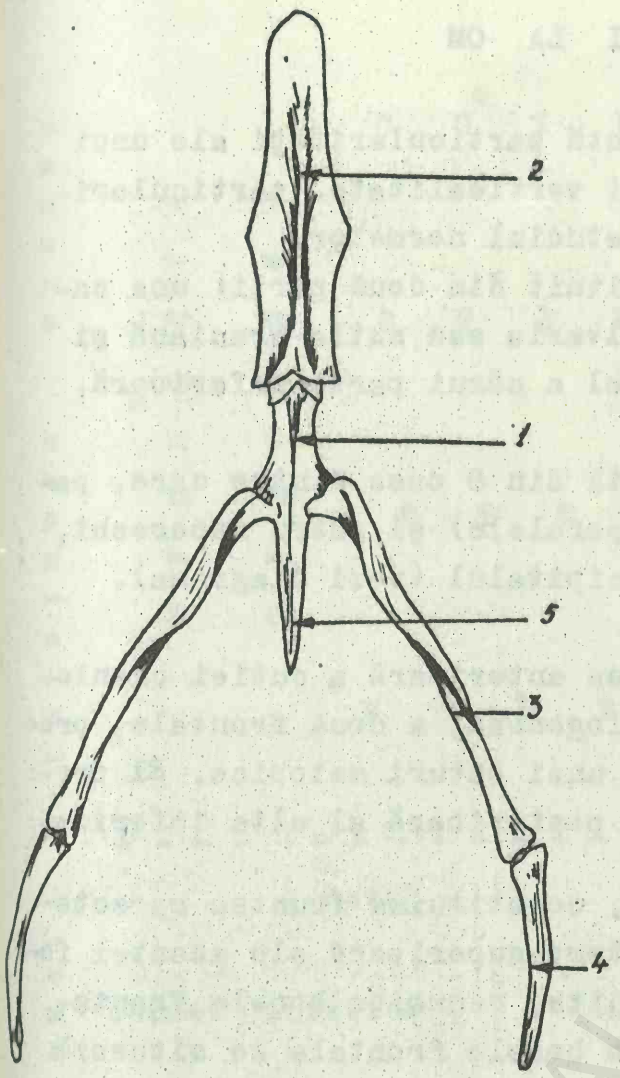

Fig. 68. Anas. Hioid. 1. corp; 2. entoglos; 3. ceratobranhial; 4. epibranhial; 5. urohial.

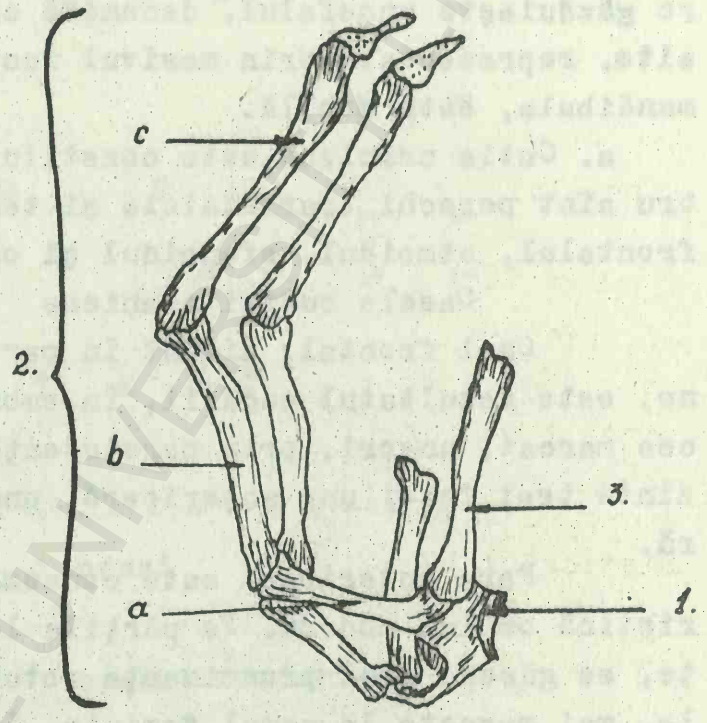

Fig. 69. Canis. Hioid.
1. corp. 2. corn hial:
a) regiunea inferioară;
b) regiunea mijlocie;
c) regiunea superioară;
3. corn branhial.

Din contra, la om, coarnele hiale, denumite coarne mici, sînt foarte scurte, întrucît aici, ligamentul care în cea mai mare parte se osifică, va alcătui apofiza stiloidă ce se sudează la baza craniului (reprezentînd o parte constitutivă a osului temporal). Coarnele branhiale (tiroidiene) sînt mai bine dezvoltate şi de aceea poartă denumirea de coarnele mari ale hioidului.

SCHELETUL CAPULUI LA OM

Scheletul capului uman prezintă particularităţi ale unui primat evoluat, adaptat la bipedie şi verticalitate, particularităţi ce vor fi evidenţiate odată cu studiul normelor.

Scheletul capului este constituit din două părţi: una care găzduieşte encefalul, denumită calvaria sau cutia craniană şi alta, reprezentată prin masivul facial a cărui parte inferioară, mandibula, este mobilă.

a. Cutia craniană este constituită din 8 oase dintre care, patru sînt perechi (parietalele şi temporalele) şi patru neperechi, frontalul, etmoidul, sfenoidul şi occipitalul (vezi diagrama).

Oasele cutiei craniene

Osul frontal, situat în partea anterioară a cutiei craniene, este rezultatul sudării, în embriogeneză, a două frontale, proces marcat, uneori, prin persistenţa unei suturi metopice. El prezintă trei feţe: una anterioară, una posterioară şi alta inferioară.

Faţa anterioară este convexă, constituind fruntea caracteristică omului modern. Pe părţile latero-superioare ale acestei feţe, se găsesc două proeminenţe rotunjite, denumite bosele frontale, mai marcate la sexul feminin. Sub bosele frontale se situează cîte o ridicătură arcuită, denumită arcadă sprincenară. Intre cele două arcade sprincenare, deasupra rădăcinii nasului, se găseşte cîte o proeminenţă mediană, care reprezintă punctul cel mai anterior al cutiei craniene, denumit glabela. Pe fiecare parte laterală a acestei feţe, se găseşte cîte o suprafaţă triunghiulară - faţa temporală a frontalului - separată de faţa anterioară prin o creastă temporală a frontalului (fig. 70).

Faţa posterioară a frontalului, sau faţa endocraniană, prezintă impresiuni ale circumvoluţiunilor şi vaselor lobului frontal al telencefalului.

Faţa inferioară, sau orbitară, reprezintă plafonul orbitelor, este străbătută în mijloc de o eşancrură dreptunghiulară denumită incizura etmoidală, care găzduieşte osul etmoid. Laturile mari ale acestei incizuri sînt străbătute de orificiile sinusurilor frontale, iar latura mică anterioară, se prelungeşte prin spina nazală a frontalului.

oasele craniului: 8

O C C I P I T A L

PARIETAL TEMPORAL

S F E N O I D

E T M O I D

PARIETAL TEMPORAL

F R O N T A L

oasele fetei: 14

nazal nazal

cornet inferior cornet inferior

lacrimal lacrimal

malar malar

palatin palatin

M A N D I B U L A

Diagrama oaselor scheletului capului

BCU IAȘI/CENTRAL UNIVERSITY LIBRARY

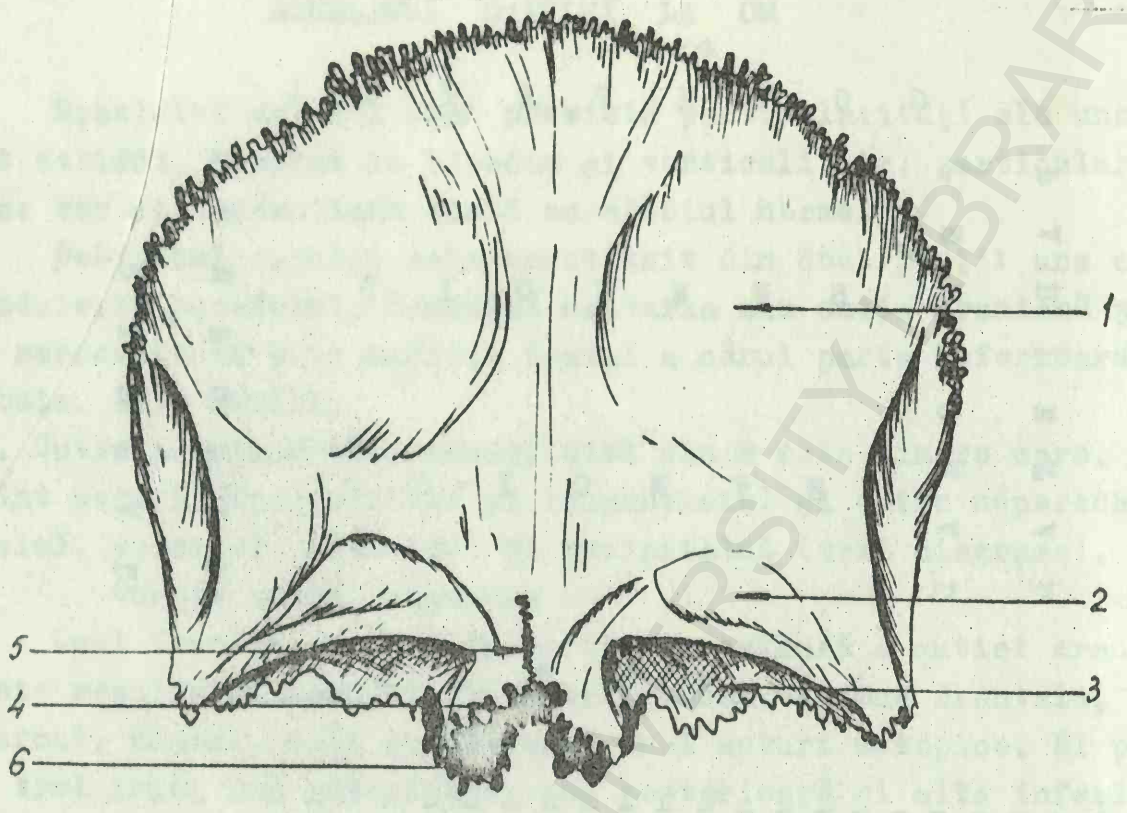

Fig. 70. Frontalul uman, faţa externă. 1. bosa frontală; 2. arcada supraorbitară; 3. lama orbitară a frontalului; 4. incizua etmoidală (nazală); 5. sutura metopică; 6. sinus frontal.

Parietalul este un os pereche, situat în partea supero-laterală a neurocraniului. El are forma convexă, prezentînd două feţe: faţa externă şi faţa internă.

Faţa externă a parietalului prezintă o proeminenţă rotunjită, denumită bosa parietală, precum şi două linii curbe: linia temporală superioară şi inferioară, determinate de inserţiile muşchiului temporal (fig. 71).

Faţa internă (concavă), prezintă impresii ale circumvoluţiilor şi vaselor emisferei cerebrale, de aceeaşi parte.

Temporalul este un complex osos provenit din sudarea scoicii temporalului cu stînca temporalului (formată pe seama oaselor otice), la care se adaugă osul timpanic şi apofiza stiloidă.

Temporalul prezintă o faţă internă şi una externă (sau endocraniană).

Faţa externă a temporalului, prezintă, la baza scoicii temporale, o apofiză îndreptată anterior, care poartă denumirea de

apofiza zigomatică a temporalului care, împreună cu osul malar, alcătuieşte arcada zigomatică. La baza apofizei zigomatice a temporalului este situată cavitatea glenoidă, pentru articularea acestui os cu condilul mandibular.

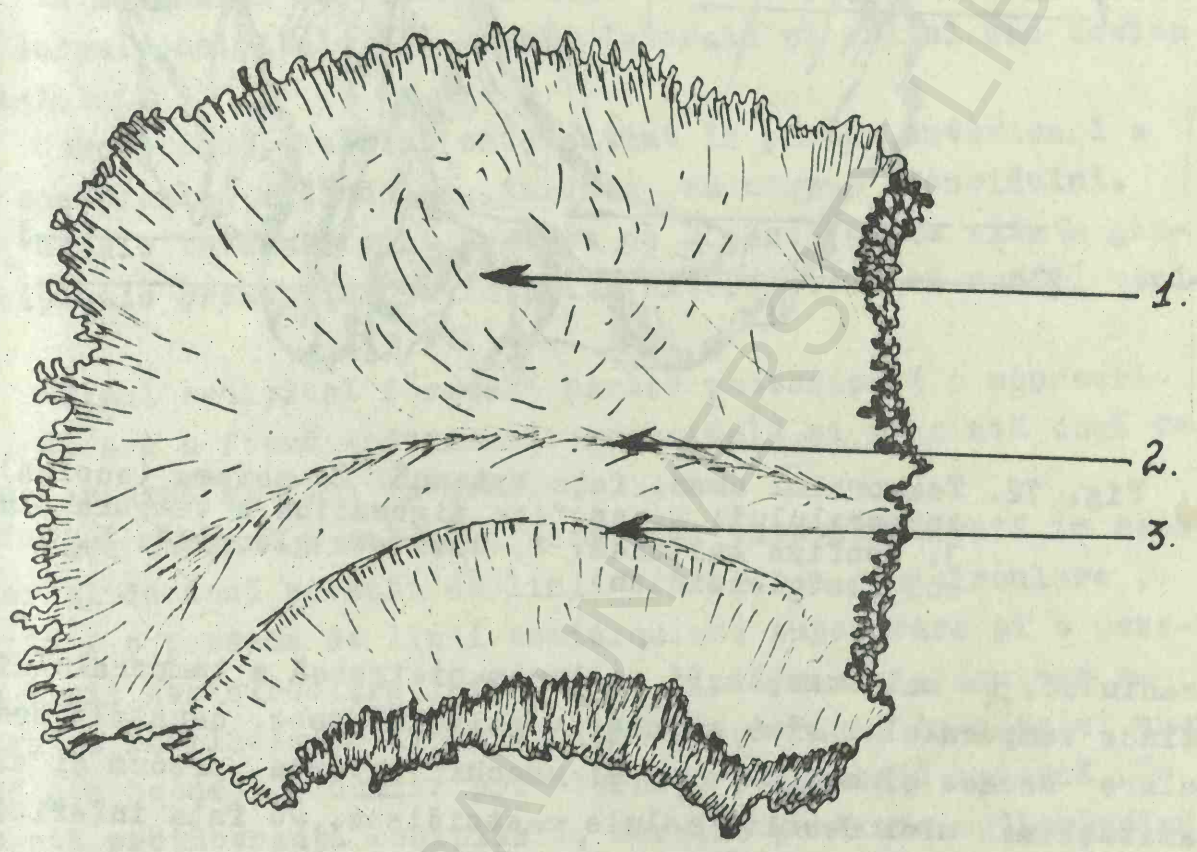

Fig. 71. Parietalul uman, faţa externă. 1. bosa parietală; 2. linia temporală superioară; 3. linia temporală inferioară.

De asemenea,pe această faţă,se poate observa o apofiză voluminoasă, mai mult sau mai puţin piramidală,denumită apofiza mastoidă. Intre baza apofizei zigomatice şi apofiza mastoidă se găseşte orificiul auditiv mărginit în partea superioară de scoica temporală, iar anterior, inferior şi posterior, de osul timpanic (ca un uluc) (fig. 72).

Faţa internă a osului temporal pune în evidenţă, alături de impresiunile vaselor sanguine şi ale circumvoluţiilor determinate de lobul temporal, înălţimea scoicii (scvamei) temporale, precum şi forma piramidală a stîncii. Locul de unire a acestor două formaţiuni este marcat printr-o sutură petro-scvamoasă, deoarece stînca temporalului, care intră în constituirea regiunii bazale a

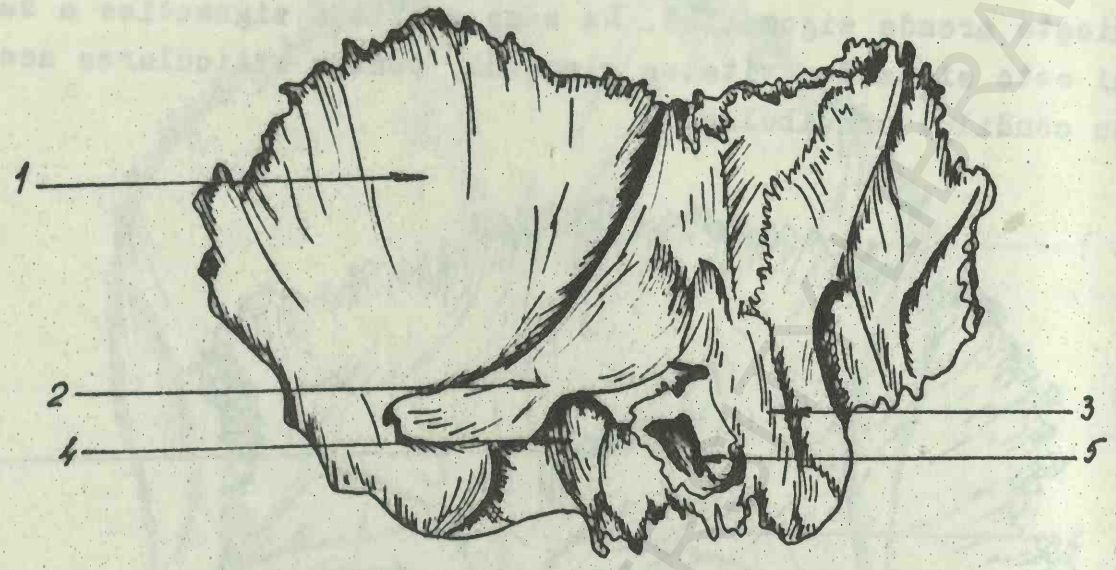

Fig. 72. Temporalul uman, faţa externă. 1. scvama (scoica) temporalului; 2. apofiza zigomatică a temporalului; 3. apofiza mastoidă; 4. cavitate glenoidă; 5. tubercul postglenoidian;

craniului, se mai numeşte şi regiunea pietroasă a temporalului. In stînca temporalului sînt săpate: vestibulul osos, canalele semicirculare osoase şi melcul osos al urechii interne, precum şi alte cavităţi mai mici deumite celule mastoidiene. De faţa inferioară a stîncii este sudată apofiza stiloidă (fig. 73).

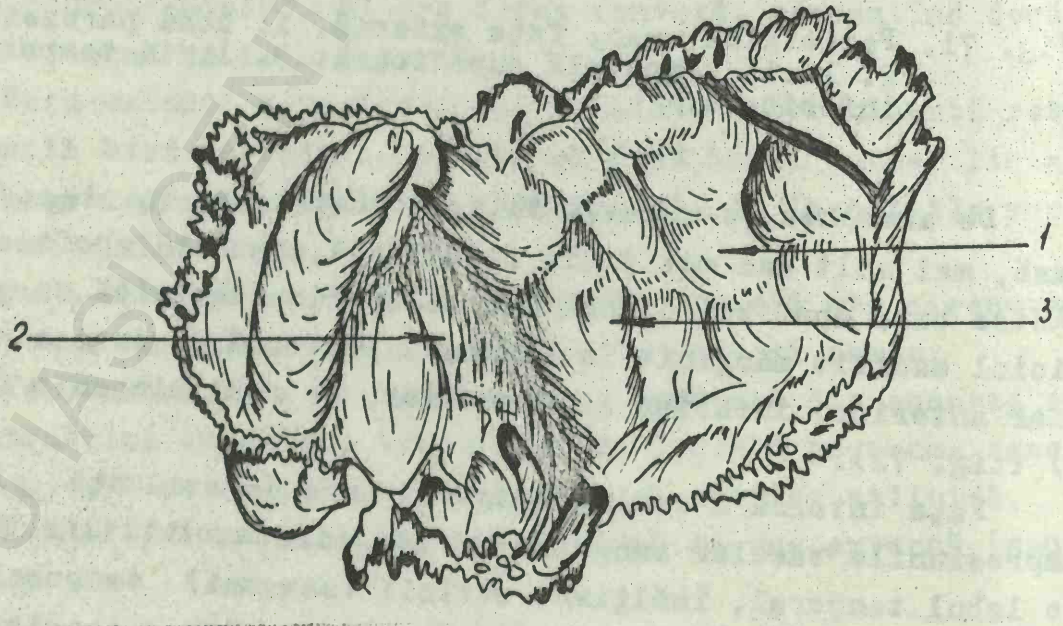

Fig. 73. Temporalul uman, faţa internă. 1. scvama temporalului; 2. stînca temporalului; 3. sutura petro-scvamoasă.

Occipitalul este un os complex format prin sudarea bazi-occipitalului cu occipitalele laterale şi supraoccipitalul. El intră în alcătuirea părţii posterioare şi inferioare a cutiei craniene, părţile sale constitutive circumscriind foramenul occipital (gaura occipitală).

In ansamblul său, occipitalul este format din următoarele părţi: corpul occipitalului, masele laterale şi solzul sau scoica occipitalului.

Corpul occipitalului este situat în partea anterioară a găurii occipitale, sudîndu-se, înainte, cu corpul sfenoidului.

Masele laterale sînt aşezate de o parte şi de alta a găurii occipitale prezentînd pe faţa lor externă cîte un condil occipital.

Solzul occipital formează partea posterioară a neurocraniului. El are o formă aproximativ romboidală şi prezintă două feţe: faţa externă şi faţa internă.

Faţa externă a solzului occipital este străbătută în sens transversal de două perechi de linii curbe sau semicirculare , respectiv : o pereche de linii semicrculare superioare şi o pereche de linii semicirculare inferioare. Liniile semicirculare superioare se întîlnesc pe linia mediană a solzului, la nivelul unei excrescenţe osoase, denumită protuberanţa occipitală externă. De la această protuberanţă occipitală, mergînd pe linia mediană pînă la marginea posterioară a găurii occipitale, se întinde o muchie osoasă - creasta occipitală externă (fig. 74).

Faţa internă a solzului occipital prezintă în mijlocul său protuberanţa occipitală internă. De la această protuberanţă în jos spre gaura occipitală, se întinde creasta occipitală internă. Spre partea superioară a solzului, de la protuberanţa occipitală internă, porneşte şanţul longitudinal. De o parte şi de alta a protuberanţei (în sens lateral), porneşte cîte un şanţ transversal. Creasta occipitală, împreună cu şanţul longitudinal şi cu şanţurile transversale, determină, pe faţa internă a solzului, o eminenţă crucială care-l împarte în patru loje sau fose occipitale. Două dintre ele, lojele occipitale superioare, adăpostesc lobii occipitali ai creierului mare în timp ce, lojele occipitale inferioare, găzduiesc emisferele cerebeloase (fig. 75).

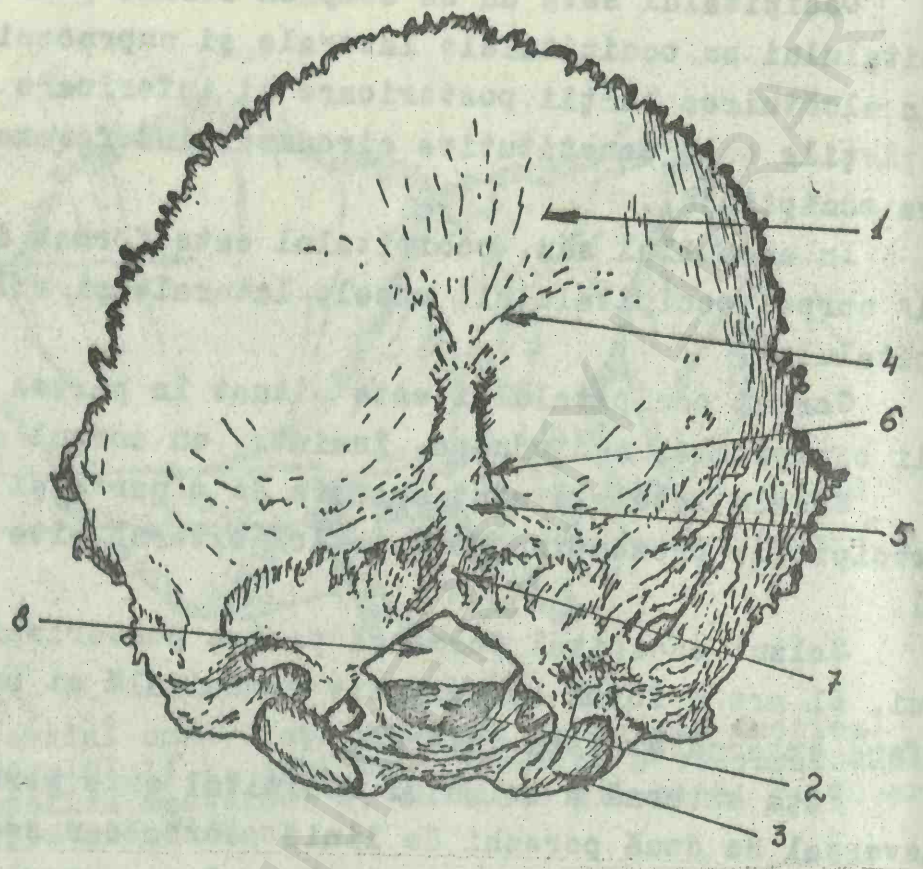

Fig. 74. Occipitalul uman; faţa externă. 1. scvama (scoica) occipitalului; 2. corpul occipitalului; 3. condil occipital; 4. linie curbă superioară; 5. protuberanţa occipitală externă; 6. linia curbă inferioară; 7. creasta occipitală externă; 8. gaura occipitală.

Etmoidul este dispus în partea anterioară şi mediană a craniului. El este un complex osos, format pe seama mezetmoidului şi a etmoidelor laterale.

Părţile componente ale acestui os sînt: lama perpendiculară sau verticală a etmoidului, lama orizontală sau ciuruită şi cele două mase laterale (fig. 76).

Lama verticală a etmoidului este perpendiculară pe lama ciuruită. Ea este dispusă în plan median şi prezintă două regiuni neegale: una superioară, mai scurtă, aşezată deasupra lamei ciuruite, denumită apofiza crista galli şi alta inferioară, mai lungă, sub lama ciuruită, care constituie septumul internazal al etmoidului ce se articulează jos cu vomerul.

Lama orizontală sau ciuruită a etmoidului este aşezată în plafonul nazal, articulîndu-se, anterior şi lateral, cu fron-

B.C.U. „M. EMINESCU" IAŞI

talul iar posterior, cu sfenoidul. Această lamă este străbătută de numeroase orificii prin care trec filetele nervului olfactiv.

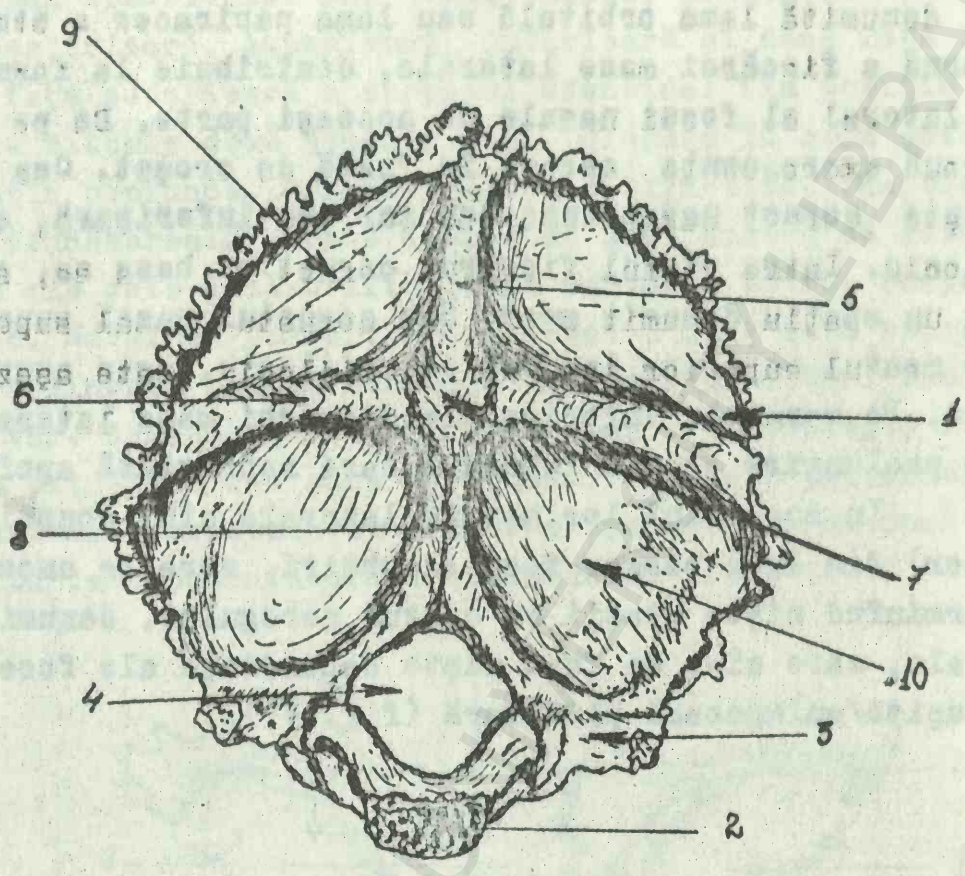

Fig. 75. Occipitalul uman; faţa internă. 1. scvama (scoica) occipitalului; 2. corpul occipitalului; 3. masa laterală; 4. gaura occipitală; 5. şanţ (uluc) occipital longitudinal; 6. şanţ (uluc) occipital transversal; 7. protuberanţa occipitală internă; 8. cresta occipitală internă; 9. lojă occipitală superioară; 10. loje occipitale inferioare.

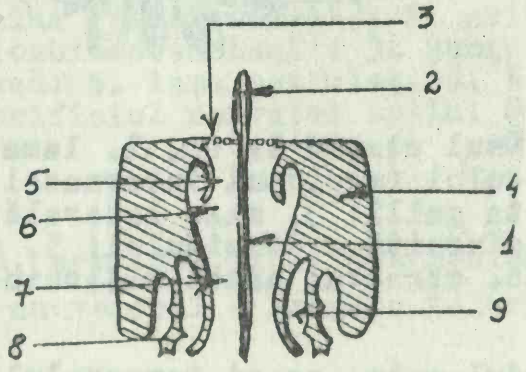

Fig. 76. Osul etmoid la om - schemă. 1. lama perpendiculară a etmoidului; 2. apofiza crista galli; 3. lama ciuruită; 4. masă laterală; 5. cornet nazal superior; 6. meatul superior; 7. cornetul nazal mijlociu; 8. apofiza unciformă; 9 meatul mijlociu.

Masele laterale au o formă, aproximativ, cubică. Faţa externă a fiecărei mase laterale, este reprezentată prin cîte o lamă subţire care intră în constituirea peretelui median al orbitei, denumită lama orbitală sau lama papiracee a etmoidului. Faţa internă a fiecărei mase laterale, contribuie la formarea peretelui lateral al fosei nazale de aceeaşi parte. De pe ea se formează două excrescenţe osoase în formă de croşet. Cea superioară se numeşte cornet nazal superior iar cea inferioară, cornet nazal mijlociu. Intre vîrful fiecărui cornet şi baza sa, se delimitează cîte un spaţiu denumit meat. Sub cornetul nazal superior este situat meatul superior iar sub cel mijlociu, este aşezat meatul mijlociu. Pe marginea inferioară a fiecărei mase laterale, se formează o prelungire osoasă lamelară care reprezintă apofiza uncifomă.

In ansamblul lor masele laterale sînt constituite (în interior) din lame osoase foarte subţiri, care se unesc între ele, determinînd nişte spaţii cu contur neregulat, denumite celulele etmoidale, care sînt de fapt nişte dependinţe ale foselor nazale, căptuşite cu mucoasă pituitară (fig. 77).

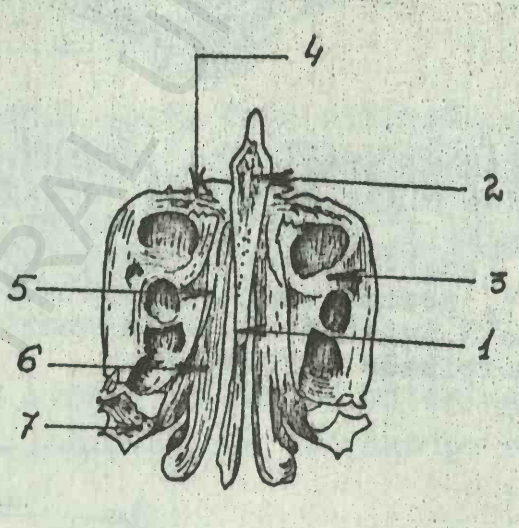

Fig. 77. Osul etmoid la om. 1. lama perpendiculară a etmoidului (septumul internazal osos); 2. apofiza crista galli; 3. masa laterală a etmoidului; 4. lama ciuruită a etmoidului; 5. cornetul nazal superior; 6. cornetul nazal mijlociu; 7. apofiza uncifomă.

Sfenoidul este, ca şi temporalul, occipitalul şi etmoidul complex osos, rezultat din unirea bazisfenoidului cu alisfenoide, orbitosfenoidele şi aripile pterigoide.

Părţile componente ale acestui os sînt: corpul sfenoidu- aripile mici sau orbitosfenoidele, aripile mari sau alisfe-

noidele şi apofizele pterigoide.

Corpul sfenoidului are forma cubică, prezentînd 6 feţe: anterioară, posterioară, superioară, inferioară şi două feţe laterale.

Pe faţa superioară a corpului sfenoidal (în poziţie anterioară) sînt situate două şanţuri mici (dispuse în sens antero-posterior), puţin profunde, denumite ulucele olfactive. Inapoia lor, în poziţie transversală , este dispus un şanţ destul de adînc,care leagă între ele cele două orificii ale nervului optic, respectiv şanţul optic. Marginea posterioară a acestui şanţ este reprezentată printr-o proeminenţă osoasă denumită tubercul pituitar. După tuberculul pituitar, urmează o excavaţie adîncă, ce găzduieşte hipofiza numită,fosa pituitară sau şaua turcească. Peretele posterior al şeii turceşti este reprezentat printr-o lamă plană, dispusă vertical, denumită lama patrulateră a sfenoidului (fig. 78).

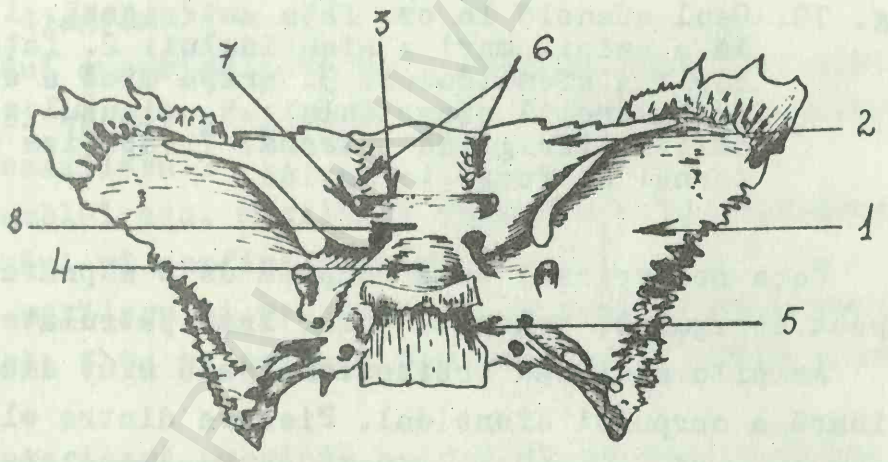

Fig. 78. Osul sfenoid la om, faţa superioară. 1. aripa mare a sfenoidului (alisfenoidul); 2. aripa mică a sfenoidului (orbitosfenoidul); 3. şanţul optic; 4. şaua turcească; 5. lama patrulateră; 6. ulucele olfactive; 7. orificiul nervului optic; 8. tubercul pituitar;

Faţa inferioară, prezintă, în linie mediană, o creastă rugoasă de articulaţie cu vomerul - creasta inferioară a sfenoidului.

Faţa anterioară prezintă o creastă mediană, continuarea celeia de pe faţa inferioară a corpului sfenoidal. Această creastă anterioară, împreună cu cea inferioară, formează rostrumul sfenoidal. De o parte şi de alta a rostrumului sfenoidal, se observă nişte cavităţi săpate în corpul sfenoidului, ce poartă denumirea

de sinusurile sfenoidale (acoperite pe viu de mucoasă pituitară) (fig. 79).

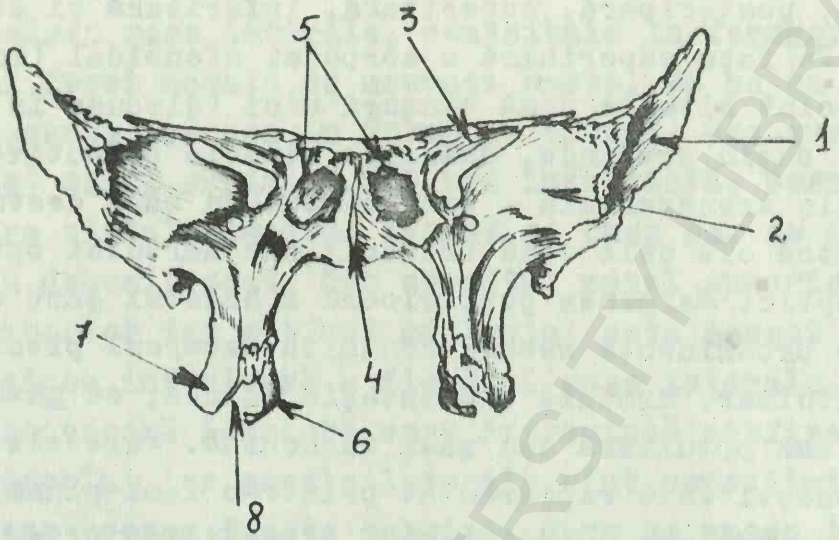

Fig. 79. Osul sfenoid la om, faţa anterioară. 1. faţa temporală a aripii mari a sfenoidului; 2. faţa orbitară a aripii a sfenoidului; 3. aripa mică a sfenoidului ; 4. rostrumul sfenoidului; 5. sinusul sfenoidal; 6. apofiza pterigoidă internă; 7. apofiza pterigoidă externă; 8. fosa pterigoidă.

Faţa posterioară este ocupată de o suprafaţă patrulateră cu aspect neregulat, denumită chiar lama patrulateră.

Aripile mici sau orbitosfenoidele sînt dispuse la partea anterioară a corpului sfenoidal. Fiecare dintre ele are forma de triunghi isoscel cu baza perforată de foramenul optic şi sudată la corpul sfenoidal.

Aripile mari sau alisfenoidele sînt ataşate de părţile laterale ale corpului sfenoidului. Fiecare alisfenoid, prezintă 3 feţe: o faţă anterioară, care participă la formarea peretelui extern al orbitei, o faţă internă sau endocraniană şi o faţă externă ce intră în alcătuirea peretelui intern al fosei temporale. Pe această faţă se găseşte o muchie osoasă, antero-posterioară, numită creasta sfenotemporală care împarte suprafaţa feţei externe în două regiuni: una superioară care aparţine fosei temporale superioare şi una inferioară, ce intră în alcătuirea fosei temporale inferioare.

Apofizele pterigoide sînt două procese osoase îndreptate inferior. Ele se sudează la corpul sfenoidului prin intermediul bazei aripilor mari. Fiecare apofiză pterigoidă, este constituită din două lame: lama internă sau aripa pterigoidă internă şi

lama externă sau aripa pterigoidă externă. Intre cele două aripi se delimitează o fosă pterigoidă.

In afara oaselor enumerate mai sus, unele cranii pot prezenta şi oase supranumerare. Ele se numesc oase wormiene adevărate, formate pe seama unor centre suplimentare de osificare şi wormiene false, care iau naştere din centre de osificare normale (dedublarea parietalului, a scoicii temporalului) (vezi figura cu norma occipitală).

b. Masivul facial

Este faţa umană constituită din două regiuni: falca superioară şi falca inferioară sau mandibula.

Falca superioară este formată din 13 oase dintre care, numai vomerul este un os nepereche. Oasele perechi care contribuie la alcătuirea fălcii superioare sînt: două maxilare superioare, două malare, două maxilare, două cornete inferioare, două nazale, două palatine (vezi diagrama).

Maxilarul superior este osul cel mai dezvoltat dintre toate oasele fălcii superioare. El provine din sudarea maxilarului superior cu premaxilarul.

In ansamblul său, maxilarul superior este reprezentat din: corpul maxilarului şi apofizele sale.

Corpul maxilarului prezintă patru feţe: faţa anterioară, faţa posterioară, faţa superioară sau orbitală şi faţa internă sau nazală.

Faţa anterioară prezintă pe suprafaţa sa, deasupra dintelui canin, o proeminenţă triunghiulară denumită eminenţa canină. Lateral şi superior faţă de această eminenţă se găseşte o excavaţie pe os denumită fosa canină, caractsristică omului modern. In partea superioară a acestei fose, sub marginea inferioară a orbitei există un orificiu - orificiul infraorbitar - pentru vase şi nervi (fig. 80).

Faţa posterioară sau infraorbitară a corpului maxilarului superior, prezintă o proeminenţă îndreptată posterior, denumită tuberculul maxilarului superior. Acest tubercul contribuie la formarea peretelui anterior al fosei temporale.

Faţa superioară sau orbitală este reprezentată printr-o lamă triunghiulară care contribuie la formarea planşeului orbitei.

Faţa internă sau nazală constituie o parte din peretele lateral al fosei nazale. Pe suprafaţa ei este situată o mică creastă transversală de care se prinde cornetul inferior. Inapoia acestei creste se găseşte canalul nazo-lacrimal şi orificiul sinusului maxilar (fig. 81).

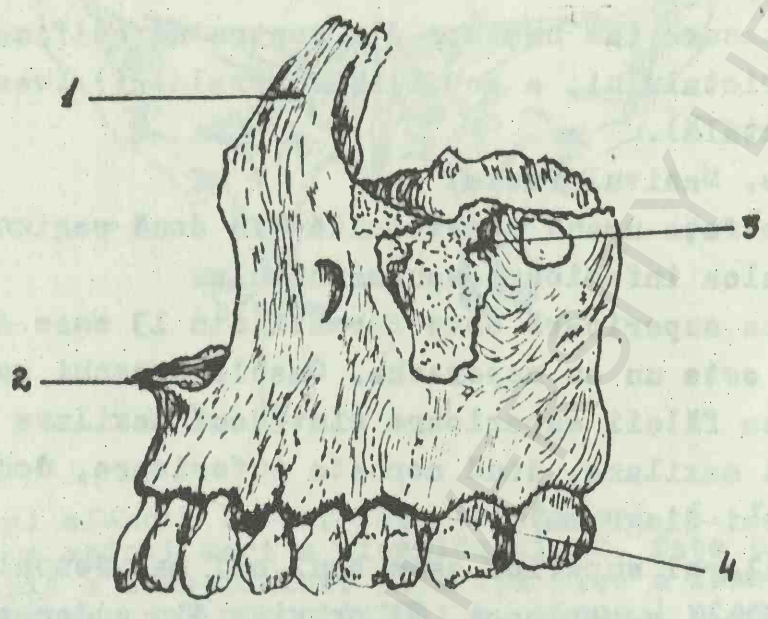

Fig. 80. Maxilarul superior, faţa anterioară. 1. apofiza ascendentă a maxilarului; 2. spina nazală anterioară; 3. apofiza zigomatică; 4. apofiza alveolară.

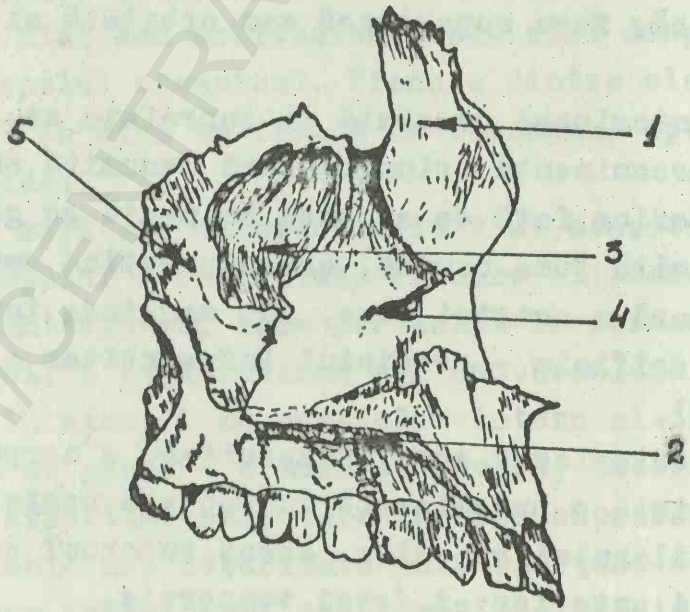

Fig. 81. Maxilarul superior, faţa internă. 1. apofiza ascendentă a maxilarului; 2. apofiza palatină a maxilarului; 3. sinusul maxilar; 4. creasta pentru articularea cornetului inferior; 5. tuberculul maxilarului superior.

BCU IASI CENTRAL UNIVERSITY LIBRARY

Apofizele maxilarului superior sînt în număr de patru şi anume: apofiza frontală sau ascendentă, apofiza zigomatică, apofiza palatină şi apofiza alveolară.

Apofiza frontală sau ascendentă se formează la locul de întîlnire a feţei anterioare cu cea orbitală şi nazală. Ea se articulează sus cu frontalul, lateral şi intern cu nazalul iar lateral şi extern,cu lacrimalul.

Apofiza zigomatică se formează la locul de întîlnire a feţei orbitale a corpului maxilarului cu faţa infratemporală. Ea se articulează lateral cu osul malar (zigomatic), contribuind astfel la formarea arcadei zigomatice.

Apofiza palatină porneşte în sens orizontal, de pe faţa nazală sau internă a corpului maxilarului. Ea se uneşte la linia mediană cu apofiza palatină simetrică, constituind împreună regiunea anterioară a bolţii palatine secundare, precum şi podeaua foselor nazale.

Apofiza alveolară este dispusă pe marginea inferioară şi anterioară a corpului maxilarului, prezentînd opt alveole dentare, separate între ele prin septumuri interalveolare.

Malarul sau osul zigomatic prezintă o faţă externă, una orbitară sub formă de lamă (ce contribuie la formarea podelei orbitare) şi o faţă temporală, care participă la formarea peretelui anterior al fosei temporale, precum şi la separarea orbitei de această fosă.

Malarul prezintă două apofize: apofiza frontală şi o apofiză temporală care se articulează cu apofiza zigomatică a osului temporal, formînd împreună arcada zigomatică.

Nazalul are forma unei lame trapezoidale, mai îngustă în partea superioară. Cele două nazale simetrice se articulează median sub un unghi, formînd carena nazală caracteristică omului.

Lacrimalul este o lamă osoasă mică, fiind dispus în peretele median şi anterior al orbitei. Pe latura sa anterioară este săpat jgheabul lacrimo-nazal, care se continuă cu şanţul lacrimonazal (sau nazolacrimal) de pe faţa internă a maxilarului superior.

Cornetul inferior are forma unei lame osoase care se articulează (prin marginea sa externă) pe o creastă determinată pe faţa internă (nazală) a maxilarului. Intre cornetul inferior şi peretele extern al fosei nazale se delimitează un spaţiu denumit meatul inferior.

Palatinele prezintă, fiecare, cîte o lamă orizontală şi una verticală. Cele două lame orizontale se articulează între ele pe linia mediană, contribuind la formarea bolţii palatine secundare (regiunea posterioară a acesteia).

Vomerul are aspectul unei lame osoase, dispusă vertical şi median între cele două fose nazale. El constituie partea inferioară a septumului internazal osos, partea superioară a acestuia fiind reprezentată prin lama perpendiculară a etmoidului. Pe viu, acest septum este completat şi de cartilagiul internazal.

Falca inferioară, sau maxilarul inferior (mandibula) se formează pe seama sudării celor două dentare. Ea prezintă două părţi: corpul mandibulei sau ramul orizontal şi cele două ramuri verticale.

Cele două ramuri orizontale se unesc în linia mediană printr-o simfiză mandibulară.

Corpul mandibulei prezintă două feţe: o faţă externă sau anterioară şi o faţă internă sau posterioară.

Faţa anterioară sau externă prezintă, în linie mediană, linia de sutură a celor două ramuri orizontale, care poartă denumirea de simfiza mandibulară. In partea inferioară a simfizei se găseşte o proeminenţă (piramidală sau rotunjită, în funcţie de sex), care poartă denumirea de apofiza mentonieră, formaţiune caracteristică omului modern. De pe laturile acestei apofize, mergînd oblic în sus spre ramurile verticale, se dirijează liniile oblice externe ale mandibulei. Sub premolara a doua, se găseşte orificiul mentonier (fig. 82).

Faţa internă sau posterioară a corpului mandibulei, prezintă în linie mediană (opus simfizei), patru mici proeminenţe osoase, denumite apofize geni, dintre care două apofize geni sînt puncte de inserţie pentru muşchii genioglosi iar celelalte două apofize geni inferioare sînt puncte de inserţie pentru muşchii geniohioidieni.

De o parte şi de alta a apofizelor genii sînt situate două mici depresiuni - fosetele sublinguale - care găzduiesc glandele salivare cu acelaşi nume.

De sub fosetele sublinguale, ridicîndu-se oblic spre ramul vertical, se formează o muchie osoasă care poartă denumirea de linia oblică internă a mandibulei sau linia milohioidiană pe care se înseră muşchiul cu acelaşi nume. Sub această linie, se

găseşte cîte o depresiune - foseta submaxilară - , care adăposteşte glanda salivară submaxilară (fig. 83).

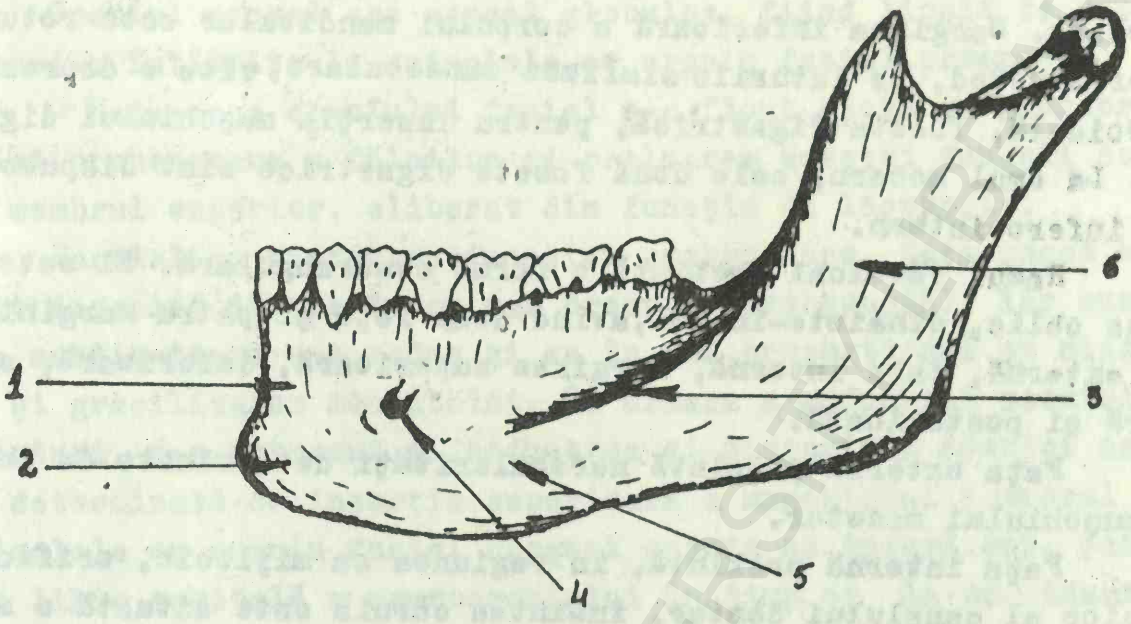

Fig. 82. Mandibula, faţa anterioară. 1. simfiza mandibulară; 2. apofiza mentonieră; 3. linia oblică externă a mandibulei; 4. gaura mentonieră; 5. corpul maxilarului; 6. ramul vertical.

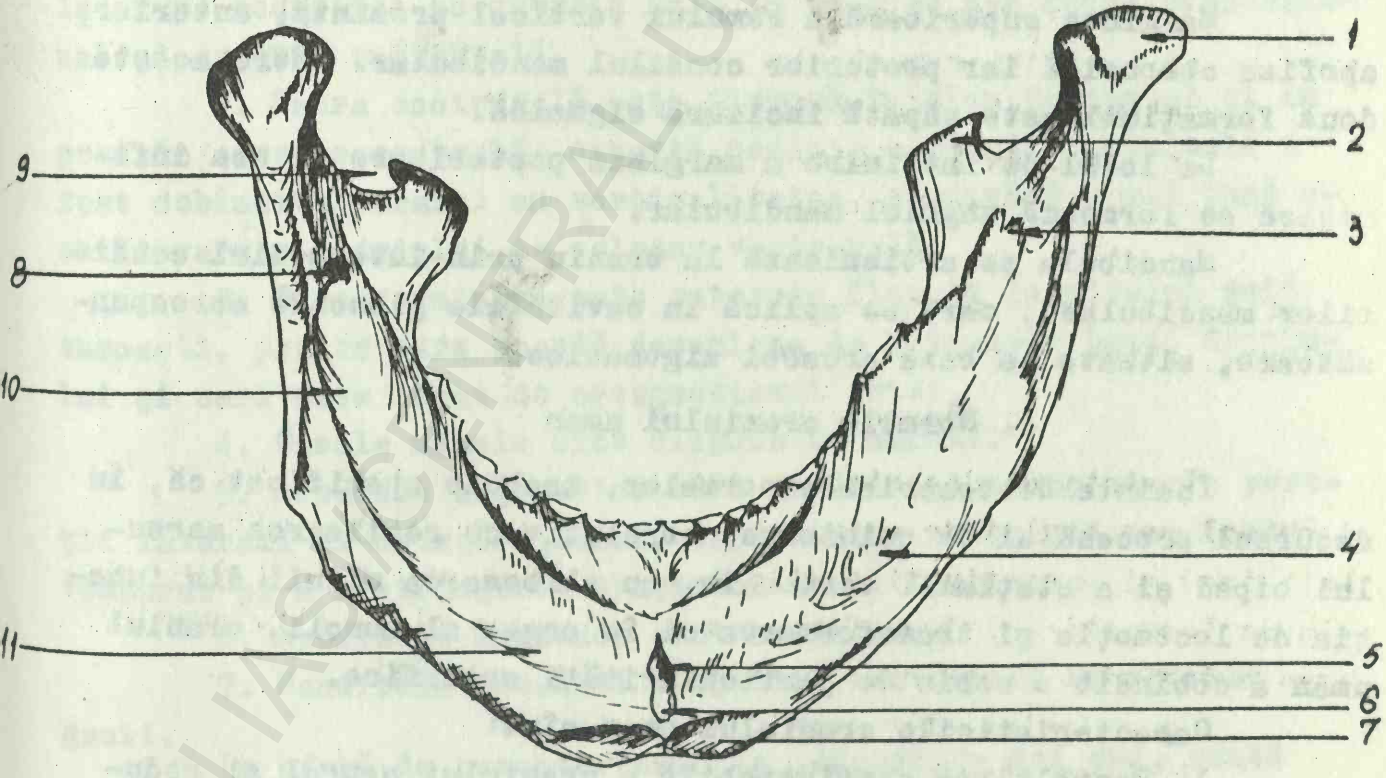

Fig. 83. Mandibula, faţa internă. 1. condil mandibular; 2.apofiza coronoidă;3.spina lui Spix; 4. linia milohioidiană; 5. apofize genii superioare; 6.apofize genii inferioare; 7.fosetă digastrică;8.orificiul canalului dentar;9.incizura mandibulară;10.ram vertical;11. ram orizontal.

BCU IAŞI CENTRAL UNIVERSITY LIBRARY

Marginea superioară a corpului mandibulei este ocupată de cele 16 alveole dentare, separate între ele prin septumuri interalveolare. Marginea inferioară a corpului mandibular este rotunjită, prezentînd, pe laturile simfizei mandibulare, cîte o depresiune ovoidală, foseta digastrică, pentru inserţia muşchiului digastric. La omul modern, cele două fosete digastrice sînt dispuse în plan infero-intern.

Ramul vertical prezintă o formă cvadrangulară. El este dispus oblic, dinainte-înapoi, avînd două feţe şi patru margini: faţa externă, faţa internă, marginea superioară, inferioară, anterioară şi posterioară.

Faţa externă prezintă neregularităţi determinate de inserţia muşchiului maseter.

Faţa internă prezintă, în regiunea sa mijlocie, orificiul superior al canalului dentar, înaintea căruia este situată o mică lamă triunghiulară denumită spina lui Spix. Sub orificiul canalului dentar se întinde un şanţ oblic, şanţul milohioidian, iar în unghiul inferior şi posterior al acestei feţe se disting nişte rugozităţi determinate de inserţia muşchilor pterigoizi interni.

Marginea superioară a ramului vertical prezintă, anterior, apofiza coronoidă iar posterior condilul mandibular. Între aceste două formaţiuni este săpată incizura sigmoidă.

La locul de întîlnire a marginii posterioare cu cea inferioară se formează unghiul mandibular.

Mandibula se articulează la craniu prin intermediul condililor mandibulari, care se aplică în cavităţile glenoide corespunzătoare, situate la baza arcadei zigomatice.

c. Normele craniului uman

Inainte de descrierea normelor, trebuie specificat că, în decursul procesului de ominizare, corelativ cu realizarea mersului biped şi a staţiunii verticale, cu eliberarea mîinii din funcţia de locomoţie şi transformarea ei în organ al muncii, craniul uman a dobîndit o serie de particularităţi specifice.

Caracteristicile craniului uman sînt:

1. Dezvoltarea considerabilă a craniului neural şi reducerea craniului facial.

- Creşterea considerabilă a neurocraniului este corelată cu creşterea volumului encefalului. Sporirea volumului neurocraniului uman a avut loc pe seama creşterii parietalelor, a înălţă-

rii osului frontal şi a scoicii temporale, precum şi a solzului occipital.

Craniul neural are aspect globulos, fiind lipsit de suprastructurile întîlnite la animalele cu craniu facial prognat.

- Reducerea craniului facial s-a făcut odată cu pierderea funcţiei prehensoare a fălcilor şi preluarea acestei funcţii de către membrul superior, eliberat din funcţia de locomoţie.

Paralel cu pierderea funcţiei prehensoare, faţa umană s-a scurtat devenind din ce în ce mai dreaptă (ortogonată), iar musculatura masticatoare s-a redus şi ea în mod proporţional cu micşorarea şi gracilizarea mandibulei. Ca urmare a reducerii acestei musculaturi, s-a petrecut şi reducerea şi dispariţia crestei sagitale, determinată de inserţia superioară a muşchiului temporal . La animalele cu craniu facial prognat acesta se inseră sus, paralel cu linia sagitală a neurocraniului în timp ce la om, inserţiile sale coboară la un nivel mult mai inferior.

Procesul de reducere a feţei s-a repercutat şi asupra musculaturii nucale (a cefei). Aceasta, avînd de contrabalansat un craniu facial din ce în ce mai uşor, s-a redus treptat. Inserţiile ei pe occipital au coborît mult la om,unde s-a redus proporţional şi creasta occipitală.

2. Gaura occipitală este dispusă în plan orizontal şi în poziţie aproape centrală. Această poziţie a găurii occipitale a fost dobîndită paralel cu verticalitatea, permiţînd o mai bună echilibrare a craniului pe coloana vertebrală.

3. Baza craniului este puternic flexată la nivelul şeii turceşti, proces care poartă denumirea de frîngerea bazei craniului şi care este legat de ortognatismul feţei.

4. Oasele nazale sînt dispuse în carenă.

5. Arcadele zigomatice sînt gracile şi apropiate de pereţii laterali ai neurocraniului, ca urmare a reducerii muşchiului temporal şi a restrîngerii spaţiului fosei temporale.

6. Apofizele mastoide sînt masive.

7. Mandibula prezintă o apofiză mentonieră şi apofize genii.

In afară de caracteristicile enumerate mai sus, odată cu studiul fiecărei norme în parte, se mai pot remarca şi alte particularităţi umane ale craniului.

Diversele poziţii, din care poate fi studiat craniul uman, poartă denumirea de norme. Acestea sînt: norma verticală

sau de sus, norma frontală sau facială, norma occipitală sau posterioară, norma bazală, norma laterală şi interiorul bazei craniului.

Norma verticală. Privit de sus, craniul uman poate prezenta un contur sfenoid, ovoid, elipsoid, pentagoid etc. Diametrul transversal maxim este situat la partea posterioară între bosele parietale.

In această normă, pe lîngă aspectul neted al cutiei craniene se pot observa şi o serie de suturi. Astfel, între marginea posterioară a frontaluluişi marginile anterioare ale celor două parietale, se situează sutura coronară. Intre cele două parietale, în plan sagital, este aşezată sutura sagitală. Intre marginea posterioară a celor două parietale şi marginea superioară s solzului occipital se formează sutura lambdoidă (λ) (fig. 84).

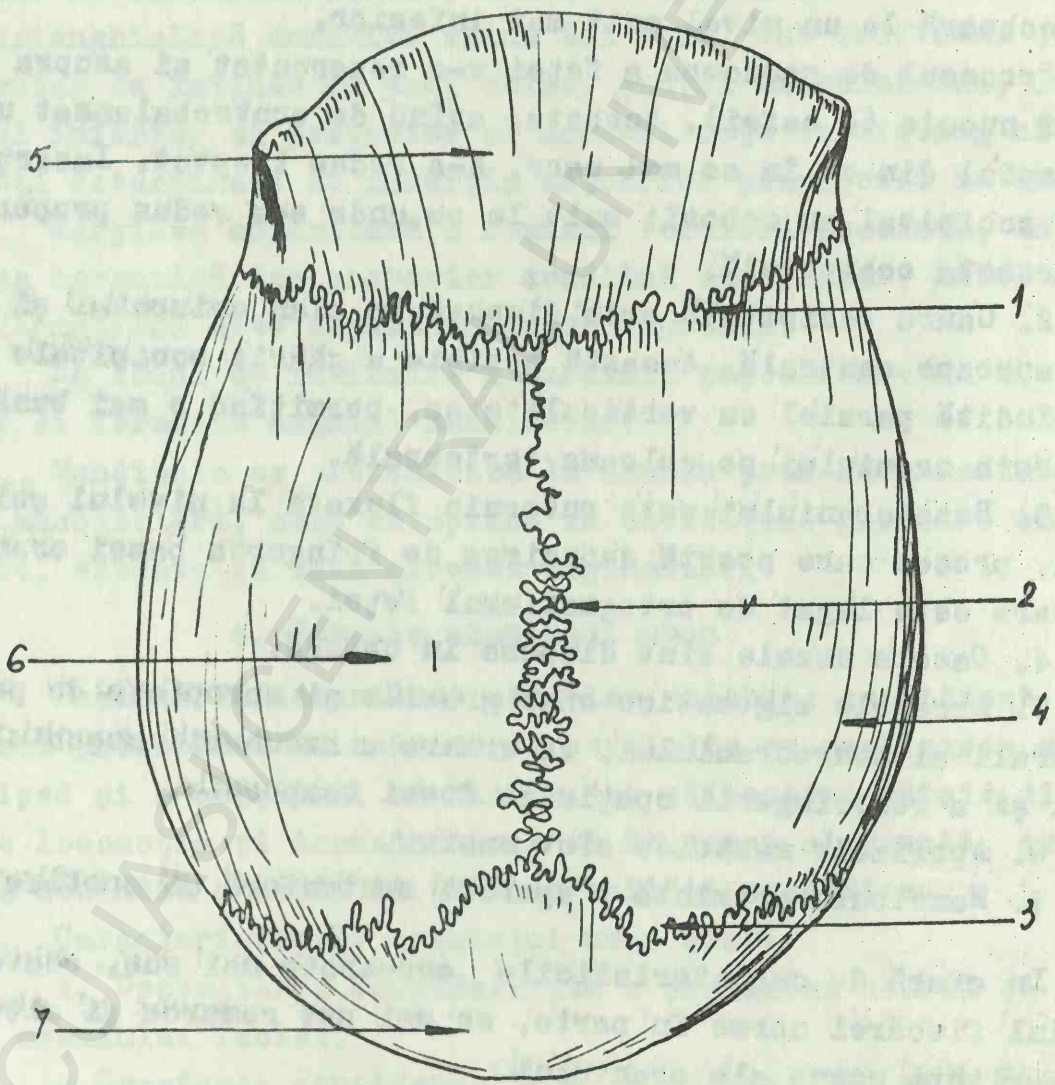

Fig. 84. Craniul uman, norma verticală (de sus). 1. sutura coronară; 2, sutura sagitală; 3. sutura lambdoidă; 4, boşă parietală; 5. osul frontal; 6. osul parietal; 7. osul occipital.

Norma frontală. In această normă se pot evidenţia particularităţi umane ca: fruntea înaltă, tipic umană, orbitele dispuse în acelaşi plan, permiţînd vederea binoculară, fosele canine destul de profunde, apofiza metonieră, proeminentă.

Privit din faţă, craniul uman prezintă un contur aproape ovoidal, fiind mai larg în regiunea superioară care este netedă şi convexă. Regiunea inferioară a acestei norme este îngustă şi neregulată, datorită prezenţei orbitelor, a fosei nazale şi a gurii.

Deasupra orbitelor sînt situate cele două arcade sprîncenare, mai proeminente la bărbaţi. Ele se întîlnesc pe linia mediană, deasupra rădăcinii nasului, formînd o proeminenţă care poartă denumirea de glabela. Situate superior faţă de arcadele sprîncenare se găsesc două proeminenţe rotunjite, denumite bosele frontale. Acestea sînt mai proeminente la femei decît la bărbaţi.

Orbita are forma unei piramide cvadriangulare, cu deschiderea orientată facial, prezentînd patru margini şi patru pereţi.

Plafonul orbitei se formează pe seama lamei orbitare a frontalului şi a orbitosfenoidului.

Peretele median sau intern al orbitei, este reprezentat, anterior prin maxilarul superior şi lacrimal (între ele fiind săpat canalul nazo-lacrimal), iar posterior prin lama papiracee a etmoidului (osul plan) şi o mică parte din corpul sfenoidului.

Peretele extern sau lateral al orbitei este constituit din faţa orbitară a aripii mari a sfenoidului (alisfenoidului), din lama orbitară a malarului şi a frontalului. Intre peretele lateral şi plafonul orbitei se găseşte fisura orbitară superioară.

Podeaua orbitei este alcătuită din faţa orbitară a maxilarului superior şi a malarului. Intre podeaua orbitei şi peretele său lateral este situată fisura orbitară inferioară.

Cavităţile nazale prezintă, anterior , o deschidere cu aspect piriform (apertura piriformă). Ele sînt separate printr-un perete median vertical - septumul internazal care este constituit, jos din vomer, sus din lama perpendiculară a etmoidului iar pe viu, completat de cartilagiul internazal. In partea mediană şi bazală a aperturii piriforme se găseşte spina nazală anterioară.

Fiecare cavitate (fosă) nazală prezintă patru pereţi: plafo l, podeaua, peretele intern şi peretele extern.

Plafonul fosei nazale este reprezentat prin: faţa posterioară a osului nazal, frontal, lama ciuruită a etmoidului şi o

o parte din corpul sfenoidal.

Podeaua fosei nazale este formată, anterior, din apofiza palatină (orizontală) a maxilarului superior şi prin apofizele orizontale ale palatinului.

Peretele intern este însuşi septumul internazal.

Peretele extern este constituit pe seama maxilarului superior, etmoidului, sfenoidului, ramul vertical al palatinului şi cornetul inferior. De pe peretele extern se formează cele trei cornete nazale (superior, mijlociu şi inferior) care delimitează între ele, cele trei meaturi corespunzătoare. In meatul superior se deschid sinusul sfenoidal şi o parte din celulele etmoidale, în meatul mijlociu se deschid sinusul frontal, sinusul maxilar şi o parte din celulele etmoidale, iar în meatul inferior se deschide canalul nazo-lacrimal.

Orificiul bucal este delimitat între cele două arcade dentare ale maxilarelor inferior şi superior. Marginile acestor arcade sînt neregulate din cauza alveolelor şi a septumurilor interalveolare.

In norma frontală poate fi observat scheletul feţei, format din următoarele oase: maxilarele superioare, malarele, nazalele, mandibula.

Pe maxilarul superior, deasupra dintelui canin, se găseşte eminenţa canină. Lateral şi superior faţă de aceasta este situată fosa canină iar sub marginea inferioară a orbitei este aşezat orificiul infraorbitar (fig. 85).

Norma occipitală. Particularităţile structurale, în această normă sînt legate de creşterea în înălţime a solzului occipital, precum şi de coborîrea suprafeţelor de inserţie a muşchilor nucali, paralel cu realizarea ortognatismului facial.

Craniul uman, văzut în această normă, prezintă un contur arcuit în partea sa superioară şi laterală şi turtit în partea inferioară. La constituirea acestei norme participă următoarele oase: parietelele, regiunile mastoidiene ale temporalelor şi osul occipital. Se poate observa, de asemenea, sutura lambdoidă care, în regiunea inferioară şi laterală, întîlneşte suturile parieto-mastoidiană şi occipito-mastoidiană (fig. 86).

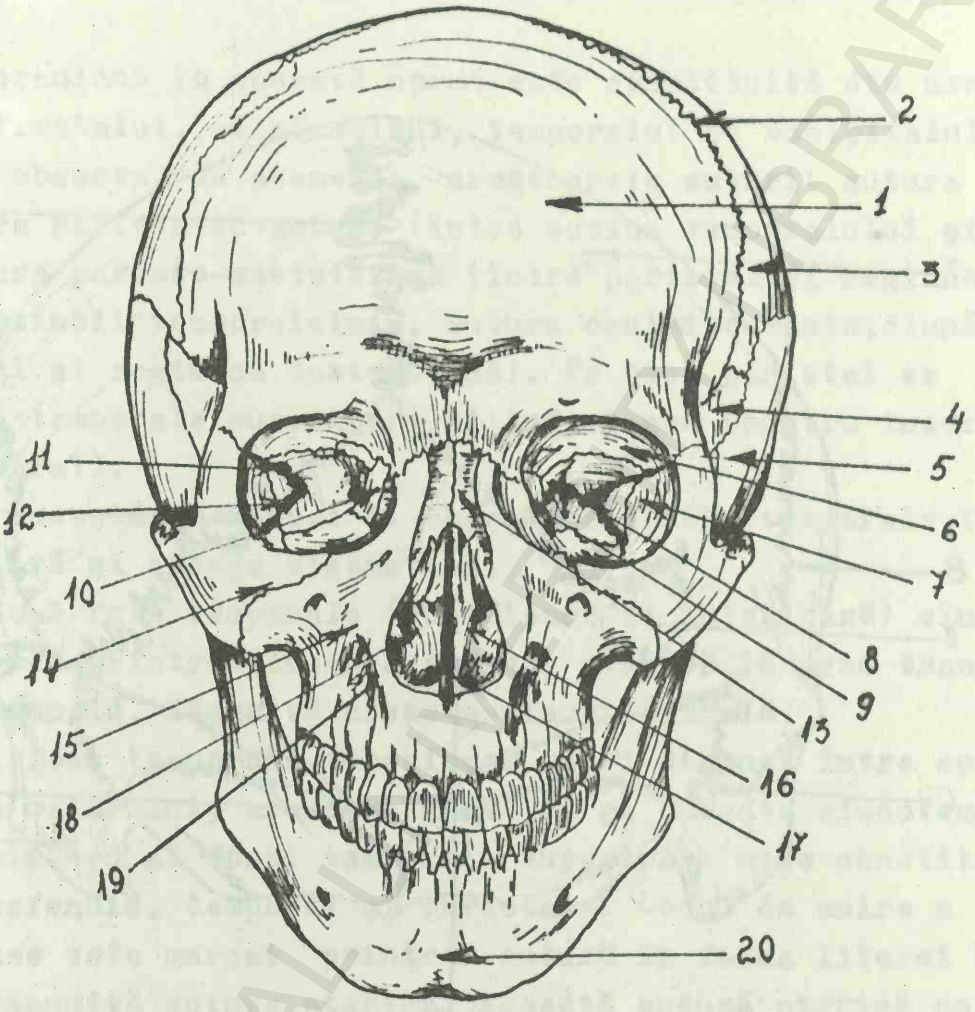

Fig. 85. Craniul uman, norma facială. 1. frontal; 2. sutura coronară; 3. parietal; 4. aripa mare a sfenoidului; 5. temporal; 6. lama orbitară a frontalului; 7. faţa orbitară a aripii mari a sfenoidului; 8. aripa mică a sfenoidului; 9. lacrimal; 10. lama orbitară a etmoidului (lama papiracee); 11. fisura orbitară superioară; 12. fisura orbitară inferioară; 13. nazal; 14. malar; 15. maxilar superior; 16. apertura nazală; 17. septumul internazal (lama perpendiculară a etmoidului); 18. cornetul nazal inferior; 19. fosa canină; 20. apofiza mentonieră.

BCU IAŞI CENTRAL UNIVERSITY LIBRARY

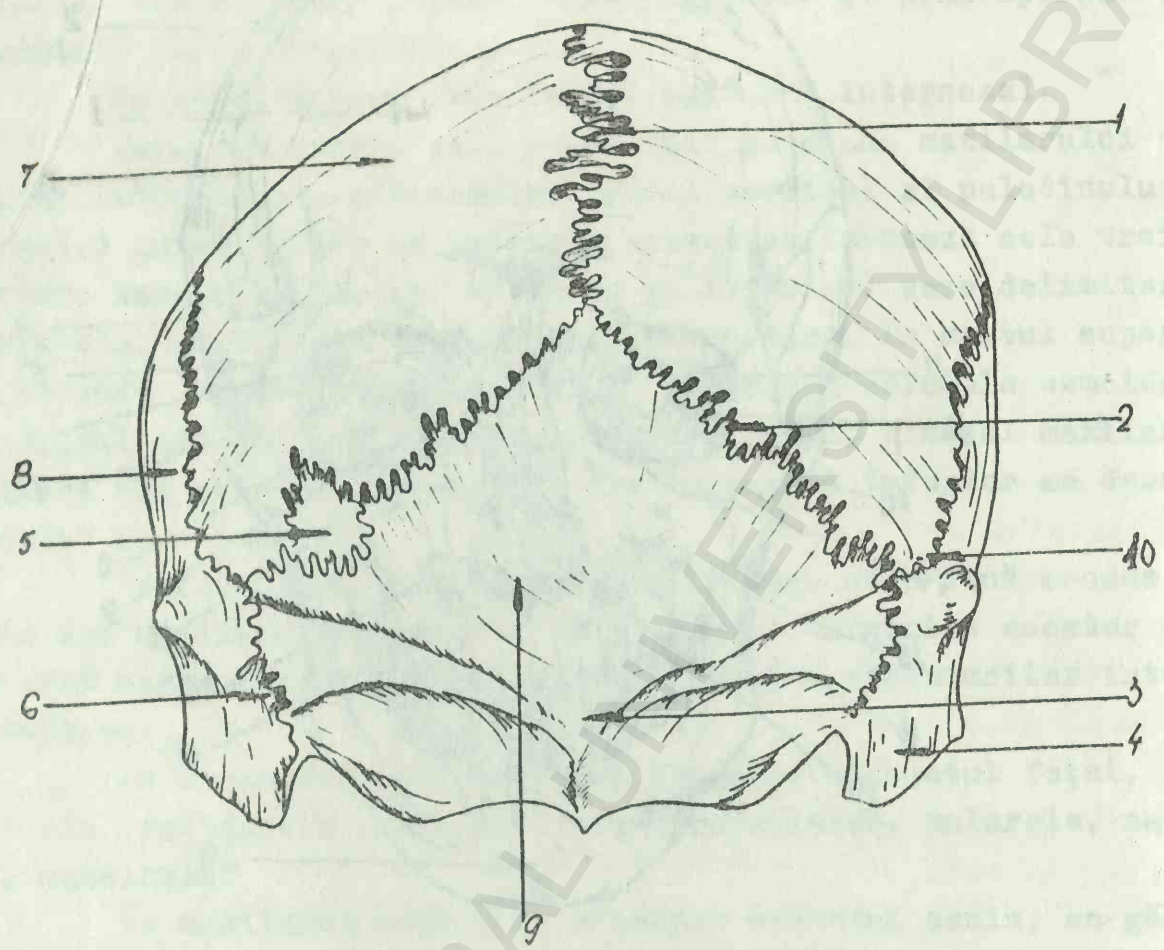

Fig.86. Craniul uman, norma occipitală. 1. sutura sagitală; 2. sutura lomboidă; 3. protuberanţa occipitală externă; 4. apofiza mastoidă; 5. os wormian; 6. sutura occipito-mastoidiană; 7. parietal; 8. temporal; 9.occipital; 10. sutura parieto-mastoidiană.

Norma laterală sau de profil

Relevă o serie de caracteristici tipice omului modern ca: ortognatismul craniului facial, marea dezvoltare a craniului neural, aspectul globulos al regiunii occipitale, apofizele mastoide masive, dispoziţia în carenă a oaselor nazale, înălţimea frunţii, mentonul proeminent, poziţia apropiată a arcadelor zigomatice faţă de pereţii laterali ai craniului.

Regiunea superioară şi posterioară a acestei norme, este reprezentată de oasele cutiei craniene, în timp ce, regiunea sa

anterioară şi inferioară este constituită din oasele masivului facial.

Cutia craniană în această normă este constituită din următoarele oase: frontalul, alisfenoidul, temporalul şi occipitalul.

Se pot observa, de asemenea, următoarele suturi: sutura coronară, sutura parieto-scvamoasă (între scoica temporalului şi parietal), sutura parieto-mastoidiană (între parietal şi regiunea mastoidiană a stîncii temporalului), sutura occipito-mastoidiană (între occipital şi regiunea mastoidiană). Pe osul parietal se disting liniile temporale superioare şi inferioare (pentru inserţia muşchiului temporal).

Tot în această normă pot fi observate fosele temporale, fosa pterigomaxilară şi arcada zigomatică.

Cele două fose temporale (superioară şi inferioară) sînt separate între ele printr-o creastă osoasă, dispusă în sens transversal pe alisfenoid, denumită creasta sfenotemporală.

Astfel, fosa temporală superioară va fi dispusă între apofiza frontală a malarului, arcada zigomatică şi creasta sfenotemporală. Peretele intern al fosei temporale superioare este constituit din frontal alisfenoid, temporal şi parietale. Locul de unire a acestor patru oase este marcat printr-o sutură în forma literei H (mai rar K), denumită sutura pterică. Această sutură pterică este formată din unirea suturii pterofrontale (între frontal şi alisfenoid), cu cea pteroparietală (între parietal şi alisfenoid) şi cu cea pteroscvamoasă (între alisfenoid şi scvama temporalului).

Fosa temporală inferioară este dispusă în continuarea celei superioare, comunicînd cu orbita prin fanta sfeno-maxilară.

Ambele fose temporale sînt mărginite, lateral, de arcada zigomatică, formată din unirea apofizei zigomatice a temporalului cu apofiza temporală a malarului (zigomaticului).

Fosa pterigomaxilară este spaţiul dispus între tuberculul maxilarului superior şi faţa anterioară a apofizei pterigoide (fig. 87).

Norma bazală. Ridicînd mandibula, faţa inferioară a bazei craniului prezintă un aspect neregulat. Ea poate fi împărţită în trei regiuni: regiunea anterioară sau facială, regiunea mijlocie sau jugulară şi regiunea posterioară sau occipitală.

Regiunea anterioară este reprezentată de bolta palatină (de formă paraboloidă) mărginită, anterior şi lateral, de arcada

dentară superioară. Bolta palatină este formată din apofizele palatine ale maxilarelor superioare şi apofizele orizontale ale oaselor palatine. Ea este aşezată la un nivel mult mai inferior decît restul bazei craniului, ca urmarę a fenomenului de frîngere a acesteia la nivelul şeii turceşti.

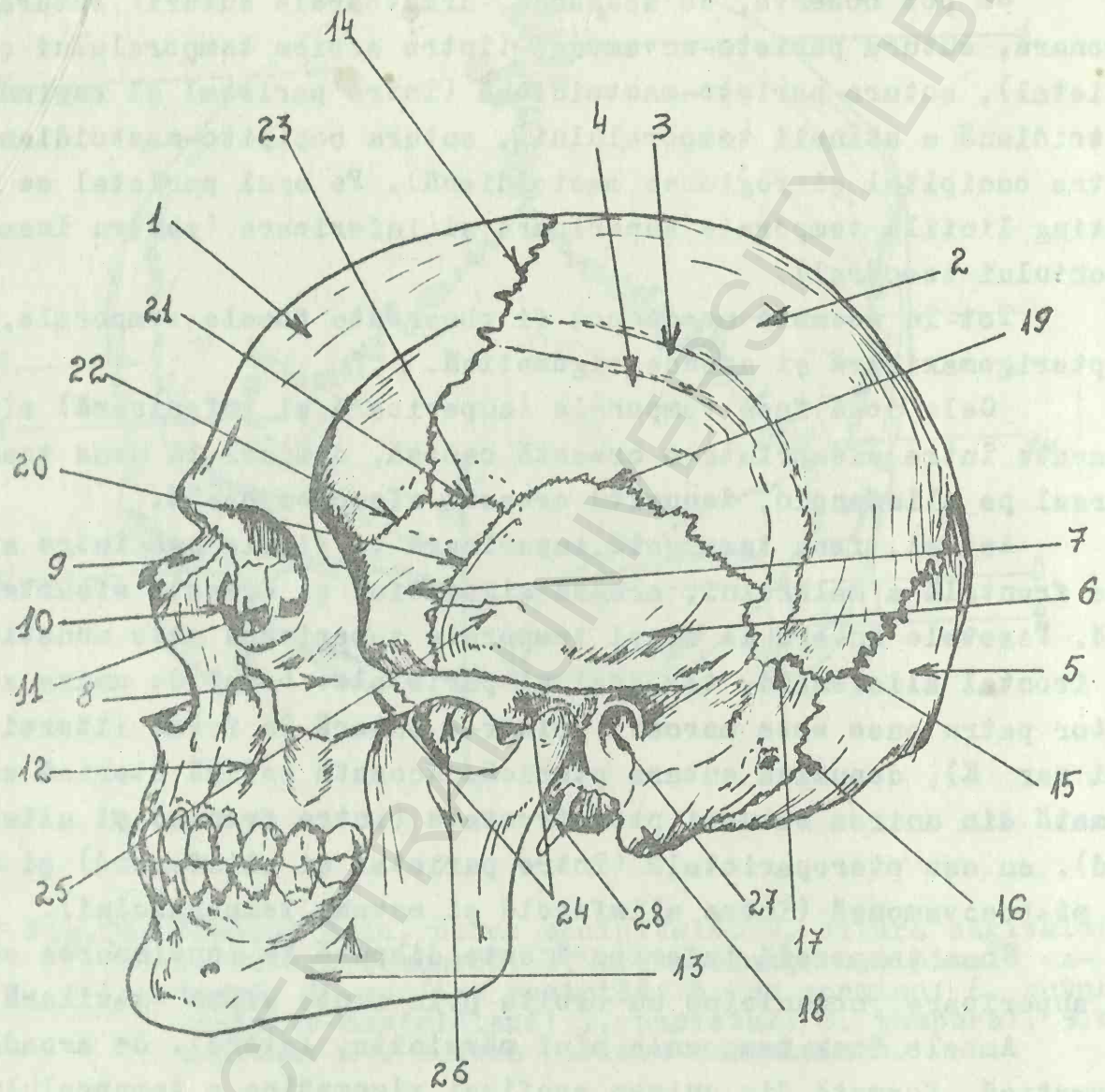

Fig. 87. Craniul uman, norma laterală (din profil). 1.frontal; 2. parietal; 3. linie temporală superioară; 4. linie temporală inferioară; 5. occipital; 6.temporal; 7. aripa mare a sfenoidului; 8. malar; 9. nazal; 10. lacrimal; 11. lama papiracee a etmoidului (osul plan); 12.maxilarul superior; 13. mandibula; 14. sutura coronară; 15. sutura lambdoidă; 16. sutura occipito-mastoidiană; 17. sutura parieto-mastoidiană; 18,apofiza mastoidă; 19. sutura parieto - scvamoasă; 20. sutura ptero-scvamoasă; 21. sutura ptero-parietală; 22. sutura ptero-frontală; 23. sutura pterică; 24. arcada zigomatică; 25. fosa temporală superioară; 26. fosa pterigo-maxilară; 27.orificiul auditiv extern; 28. apofiza stiloidă;

BCU IAŞI CENTRU UNIVERSITY LIBRARY

Regiunea mijlocie se întinde între marginea posterioară a bolţii palatine şi o linie convenţională ce trece, tangenţial, la marginea anterioară a găurii occipitale.

In linia mediană a aceatei regiuni, se găsesc următoarele formaţiuni osoase: vomerul şi corpul sfenoidului (anterior),corpul occipitalului (posterior).

Părţile laterale ale acestei regiuni sînt reprezentate, anterior,de coane, apofizele pterigoide şi alisfenoidele, iar posterior de faţa inferioară a stîncii temporalului, regiunea timpanică, o mică parte din scvama temporală.

Cele două coane secundare sînt dispuse de o parte şi de alta a vomerului. Ele sînt mărginite lateral de apofizele pterigoide. Fiecare apofiză pterigoidă este constituită dintr-o aripă pterigoidă externă şi o aripă pterigoidă internă, între care se delimitează fosa pterigoidă. La baza apofizelor pterigoide, pe osul alisfenoid, se observă două orificii: gaura ovală şi mica gaură rotundă.

Baza arcadelor zigomatice este ocupată de cavitatea glenoidă de articulaţie cu condilul mandibular.

Intre alisfenoid şi stînca temporalului se găseşte gaura ruptă anterioară. Intre stînca temporalului şi corpul osului occipital este situată gaura ruptă posterioară.

Regiunea posterioară a normei bazale, prezintă în centrul său gaura occipitală aşezată în plan orizontal. Pe laturile acesteia sînt dispuşi cei doi condili occipitali de articulaţie cu atlasul. La exteriorul celor doi condili sînt aşezate masele laterale ale occipitalului cu apofizele jugulare destul de reduse, precum şi cele două apofize mastoidiene. Posterior faţă de gaura occipitală, se găseşte solzul occipitalului pe care se poate distinge relieful extern al acestuia studiat odată cu descrierea acestui os (fig. 88).

Interiorul bazei craniului poate fi pus în evidenţă în urma îndepărtării calotei craniene.

In interior, baza craniului cuprinde trei etaje: etajul anterior, etajul mijlociu şi etajul posterior.

Etajul anterior, denumit încă şi groapa cranianâ anterioară, este reprezentată, în linie mediană, de lama ciuruită a etmoidului în mijlocul căruia proemină o mică apofiză lamelară denumită apofiza crista galli (creastă de cocoş). Lateral faţă de aceste formaţiuni sînt situate lamele orbitare ale frontalului şi alisfenoidului.

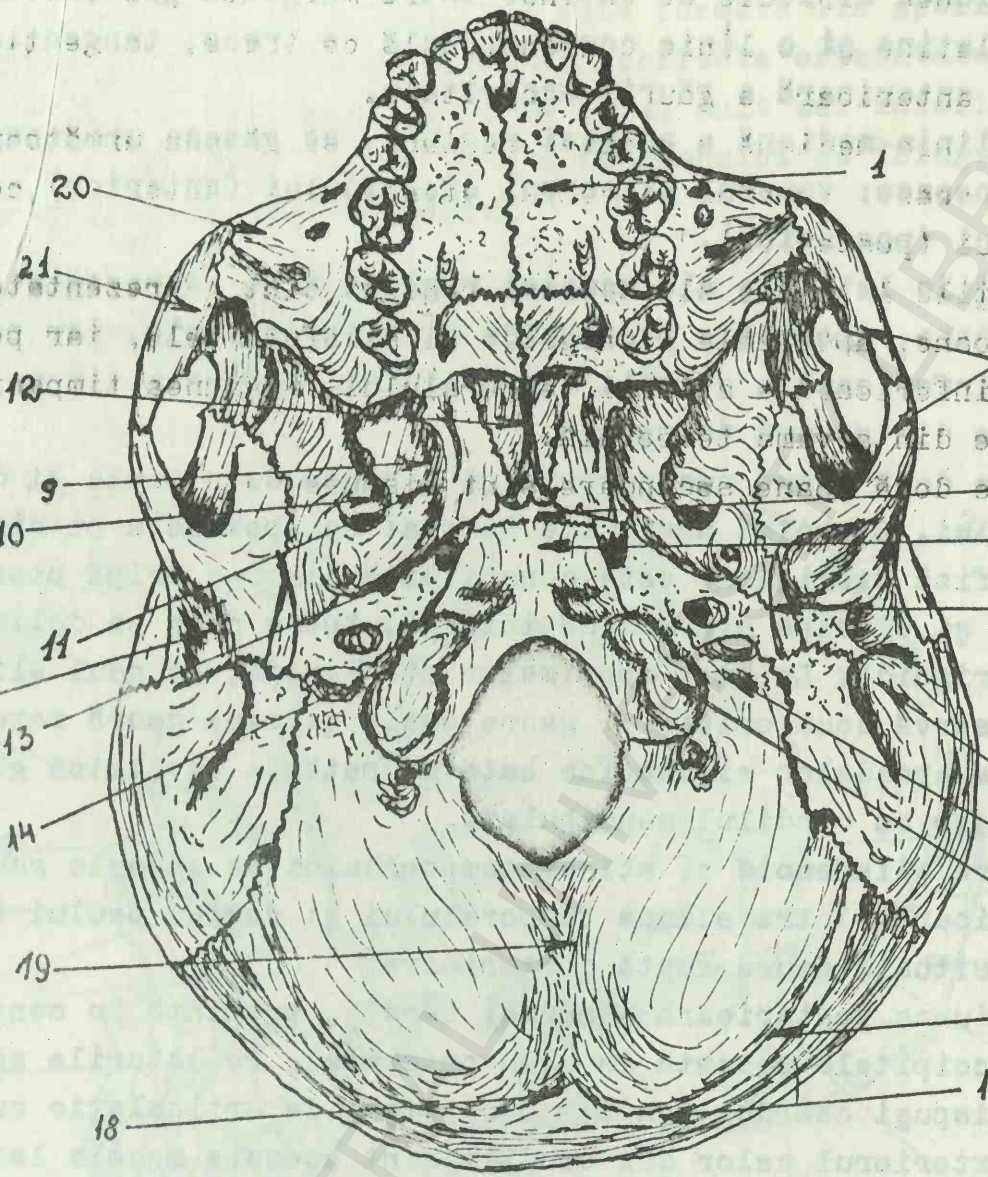

Fig. 88. Craniul uman, norma bazală.1. bolta palatină; 2. arcada zigomatică; 3. apofiza mastoidă; 4. apofiza stiloidă; 5. condil occipital; 6. apofiza jugulară; 7.corpul occipitalului; 8. corpul sfenoidului; 9. apofiza pterigoidă internă; 10. apofiza pterigoidă externă; 11. fosa pterigoidă; 12. vomerul; 13. gaura ruptă anterioară; 14. gaura ruptă posterioară; 15. cavitate glenoidă; 16. linie curbă occipitală superioară; 17. linie curbă occipitală inferioară; 18. protuberanţa occipitală externă; 19. creasta occipitală externă; 20. maxilar superior; 21. malar.

Etajul mijlociu sau groapa craniană mijlocie este îngust în linie mediană dar larg în părţile sale latero-posterioare. In centrul gropii craniene mijlocii este situat corpul sfenoidului,

pe suprafaţa superioară a căruia se găseşte o excavaţie destul de adîncă - şaua turcească - (în care este găzduită hipofiza). Peretii acestei gropi sînt reprezentaţi de alisfenoide, o parte din scoica temporalului, regiunea inferioară a parietalului şi faţa internă a stîncii temporalului.

Etajul posterior sau groapa craniană posterioară, prezintă în linie mediană corpul occipitalului, urmat de gaura occipitală. Părţile laterale ale acestei gropi sînt constituite, anterior, din stînca temporalului şi o mică parte din parietal. Posterior, peretii acestui etaj sînt reprezentaţi de faţa internă a soluzului occipital relieful endocranian al acestui os (fig. 89).

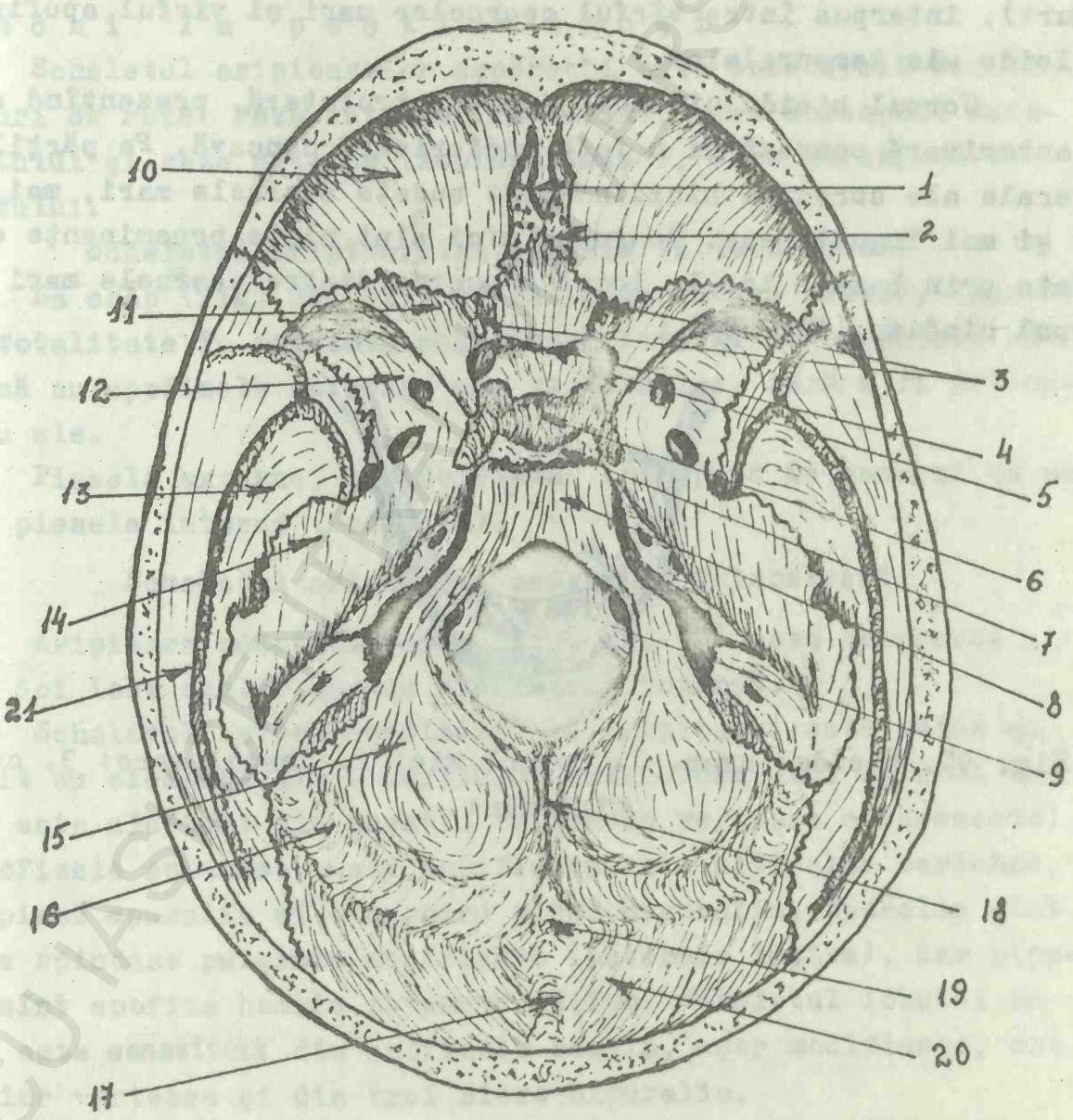

Fig. 89. Interiorul bazei craniului. 1. apofiza crista galli; 2. lama ciuruită a etmoidului; 3. uluce olfactive ; 4. şanţ orbitar; 5. orificiul nervului optic; 6. şaua

turcească; 7. lama patrulateră a sfenoidului; 8. corpul occipitalului; 9. gaura occipitală; 10. lama orbitală a frontalului; 11. aripa mică a sfenoidului; 12. aripa mare a sfenoidului; 13. scvama temporalului; 14. stînca temporalului; 15. lojă occipitală inferioară (fosă cerebeloasă); 16. şanţ occipital transversal; 17. şanţ occipital longitudinal; 18. creasta occipitală internă; 19. protuberanţa occipitală internă; 20. lojă occipitală superioară; 21. parietal;

Osul hioid la om

In ansamblul său, osul hioid la om are forma literei U, fiind constituit dintr-un corp, coarnele mari şi coarnele mici. El se leagă de apofizele stiloide printr-un ligament stilo-hioidian (scurt), interpus între vîrful coarnelor mari şi vîrful apofizelor stiloide ale temporalelor.

Corpul hioidului are o formă patrulateră, prezentînd o faţă anterioară convexă şi o faţă posterioară concavă. Pe părţile laterale ale corpului hioidian sînt sudate coarnele mari, mai largi jos şi mai înguste sus. Coarnele mici sînt nişte proeminenţe conice sudate prin bazele lor la locul de unire dintre coarnele mari şi corpul hiodian (fig. 90).

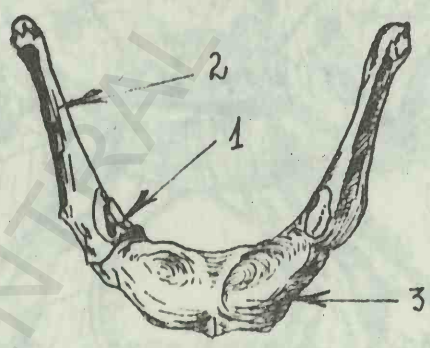

Fig. 90. Hioidul uman. 1. cornul mic; 2. cornul mare; 3. corpul hioidului.

S C H E L E T U L A P E N D I C U L A R

Scheletul apendicular este alcătuit din scheletul aripioarelor de la peşti (pterigia) şi scheletul membrelor tetrapode (podia).

SCHELETUL ARIPIOARELOR LA PEŞTI

Scheletul aripioarelor înotătoare cuprinde scheletul aripioarelor neperechi (dorsale, anale şi codale) şi scheletul aripioarelor perechi (pectorale şi pelviene).

S c h e l e t u l a r i p i o a r e l o r n e p e r e c h i l a p e ş t i i o s o ş i

Scheletul aripioarelor neperechi este constituit din două tipuri de raze: raze interne (radialia), care corespund endoscheletului şi raze externe (lepidotrihia), care corespund exoscheletului.

. Scheletul aripioarelor dorsale la teleosteeni

La crap (fig. nr. 91), radialia de natură osoasă, cuprinse în totalitate în grosimea muşchiului lateral al corpului, alternează cu apofizele spinoase ale vertebrelor, fără a fi articulate cu ele.

Piesele externe, lepidotrihia corespund în general ca număr cu piesele interne (radialia).

Scheletul aripioarei codale la teleosteeni

Aripioara codală la crap (fig. nr. 92) este homocercă , cu cei doi lobi egali, dar cu disimetrie internă.

Scheletul intern (radialia) al aripioarei este redus şi înlocuit cu elemente ale scheletului axial.Scheletul lobului superior este alcătuit din urostil (ultimele vertebre concrescute), din apofizele spinoase, uşor modificate, ale ultimelor vertebre, din o piesă epuralia şi din patru piese hipuralia. Epuralia sînt apofize spinoase puternic modificate (puternic lăţite), iar hipuralia sînt apofize hemale puternic lăţite. Scheletul lobului inferior este constituit din apofizele hemale, uşor modificate, ale ultimelor vertebre şi din trei piese hipuralia.

Exoscheletul, la fel ca şi la aripioara dorsală, este reprezentat prin lepidotrihia.

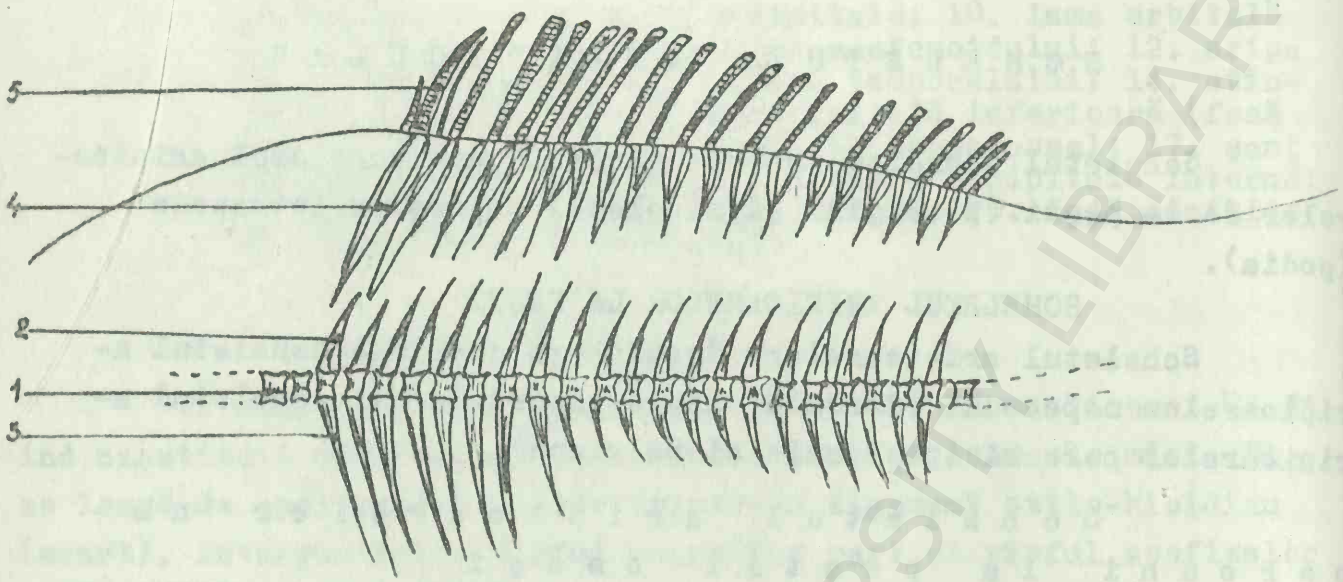

Fig. nr. 91. Cyprinus. Scheletul aripioarei dorsale
1. corp vertebral; 2. apofiza spinoasă;
3. parapofize cu c...te; 4. radialia;
5. lepidotrihia.

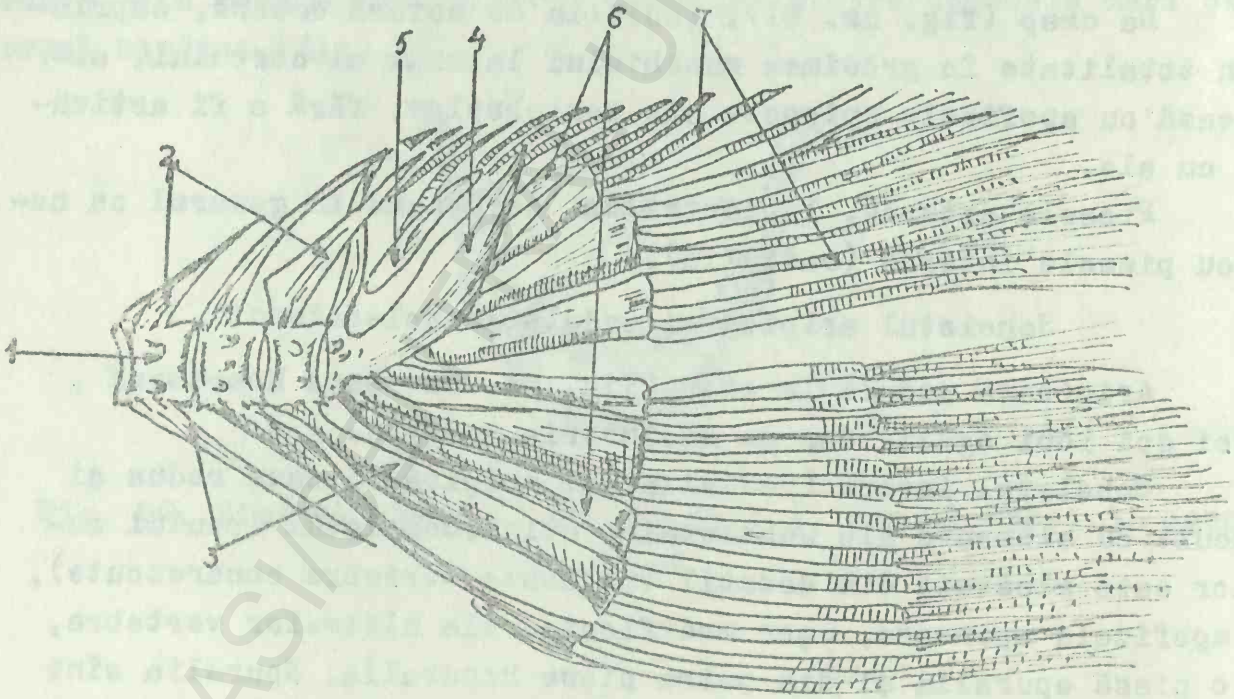

Fig. 92. Cyprinus. Scheletul aripioarei codale
1. corp vertebral; 2. apofiză spinoasă;
3. apofiză hemală; 4. urostil; 5. epuralia;
6. hipuralia; 7. lepidotrihia.

BCU IASI UNIVERSITY LIBRARY

Scheletul înotătoarelor perechi la pești

Scheletul aripioarelor (înotătoarelor) perechi la pești, la fel ca și scheletul membrelor tetrapodelor, este alcătuit dintr-o parte proximală, scheletul centurilor, și o parte distală, scheletul aripioarei propriu-zise.

Scheletul aripioarelor pectorale la teleosteeni

Centura pectorală (scapulară) la crap (fig. 93) este formată din două oase de înlocuire: scapular și coracoid, la care se mai adaugă un clavicular, un cleitrum, un supracleitrum și un postcleitrum, oase de acoperire. Centura astfel constituită se articulează prin intermediul clavicularului la epioticul neurocraniului.

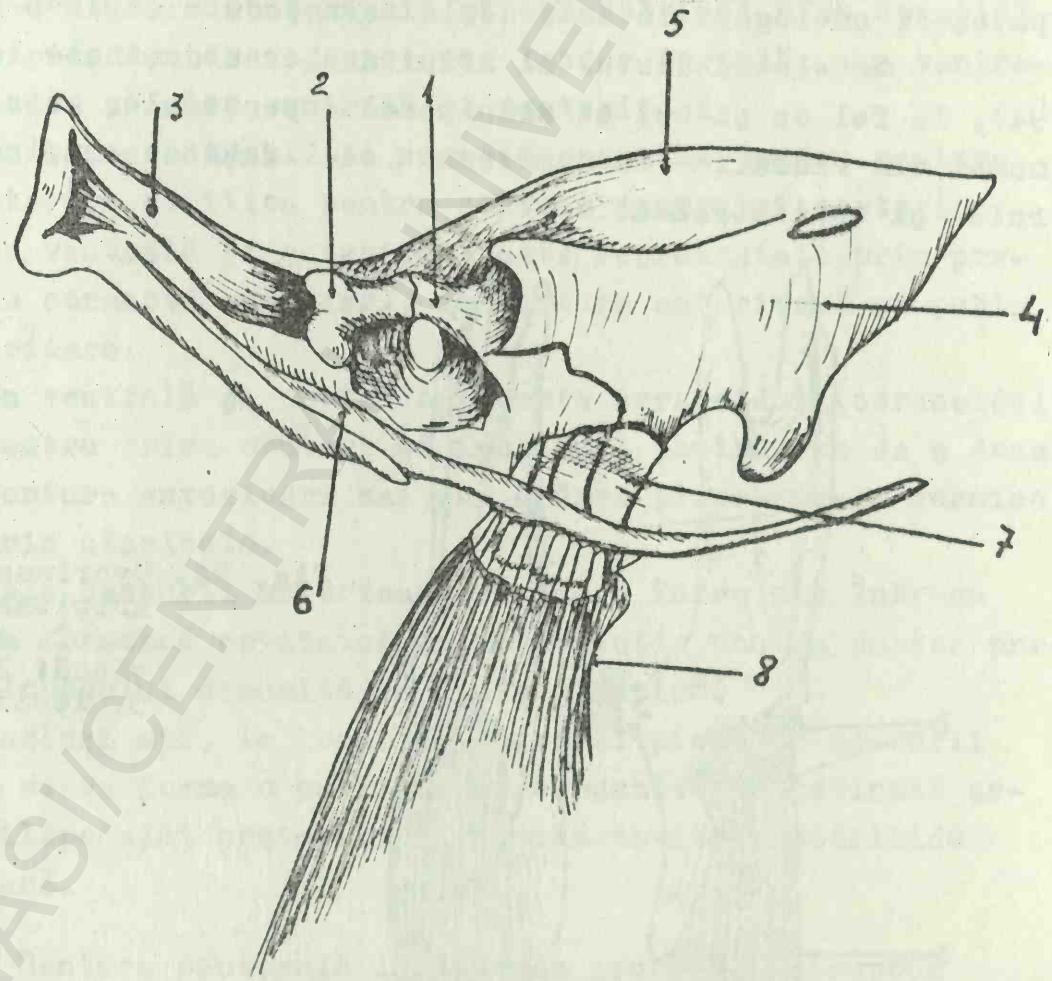

Fig. 93. Cyprinus. Scheletul aripioarei pectorale
1. scapular; 2. coracoid; 3. clavicular;
4. cleitrum; 5. supracleitrum; 6. postcleitrum;
7. radialia; 8. lepidotrihia.

Scheletul distal al aripioarei la crap (fig.93) este alcătuit numai din radialia și lepidotrihia (bazalia care se găsesc la

BCU IASI/CENTRAL UNIVERSITY LIBRARY

unele grupe de peşti,aici sînt complet reduse .Radialiile,care constituie endoscheletul,sînt reprezentate prin cîteva piese osoase,care se articulează la oasele centurii.Lepidotrihia reprezintă, la fel ca şi la aripioarele neperechi, exoscheletul.

Scheletul aripioarelor abdominale (pelviene) la teleosteeni

Scheletul centurii pelviene la peştii osoşi este mult mai redus în comparaţie cu cel al centurii pectorale. Astfel, la crap (fig. 94) fiecare parte a centurii pelviene este alcătuită din cîte o placă osoasă; cele două plăci se articulează între ele printr-o simfiză. Spre deosebire de centura pectorală, centura pelviană este complet independentă faţă de scheletul axial, pe de o parte, iar pe de altă parte nu prezintă piese osoase care ar putea fi omologate cu cele de la tetrapode.

Scheletul distal al aripioarelor abdominale la crap (fig. 94), la fel ca şi cel al aripioarelor pectorale, este alcătuit numai din radialia (în număr mai redus faţă de aripioarele pectorale) şi lepidotrihia.

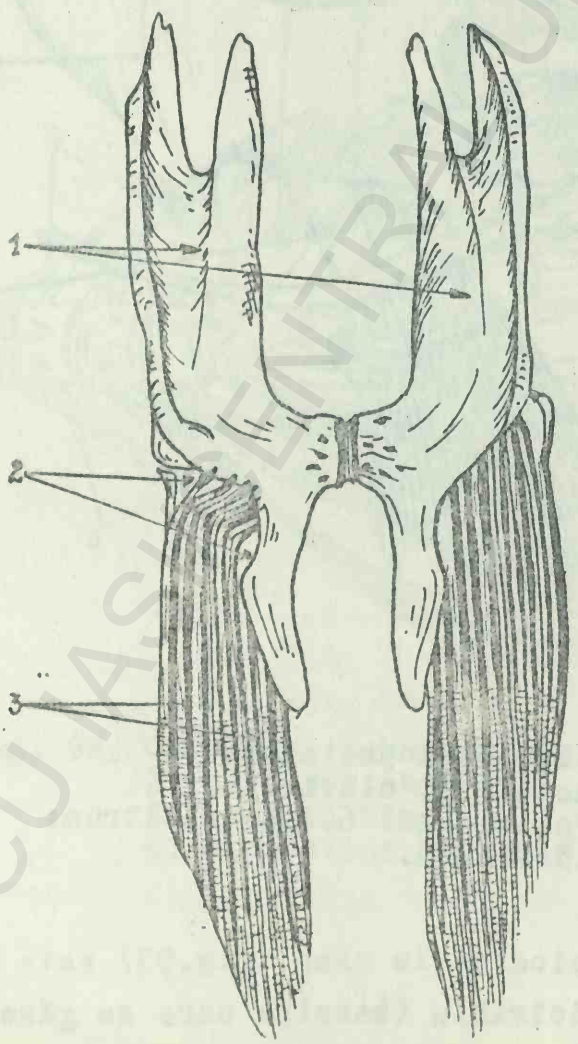

Fig. 94. Cyprinus. Scheletul aripioarelor pelviene. 1. centura pelviană; 2. radialia; 3. lepidotrihia.

SCHELETUL APENDICULAR LA TETRAPODE

Scheletul apendicular al tetrapodelor este alcătuit, pe de o parte, dintr-o porţiune proximală reprezentată prin scheletul centurilor (scheletul zonal), iar pe de alta, dintr-o parte distală care formează scheletul membrului propriu-zis.

S c h e l e t u l c e n t u r i l o r l a t e t r a p o d e

Este reprezentat prin scheletul centurii membrului anterior (centura scapulară) şi scheletul centurii membrului posterior (centura pelviană).

Atît centura scapulară cît şi cea pelviană sînt constiuite, în mod tipic, din trei piese: una latero-dorsală, una ventrală şi anterioară şi alta ventrală şi posterioară.

Piesa latero-dorsală se numeşte scapulum pentru centura membrului anterior şi ilion pentru centura membrului posterior.

Piesa ventrală şi anterioară este reprezentată prin precoracoid (sau coracoid anterior), la centura anterioară şi pubis la cea posterioară.

Piesa ventrală şi posterioară este coracoidul (coracoidul posterior) pentru prima centură şi ischiomul pentru cea de a doua.

La centura anterioară mai pot apărea piese osoase dermice prezentate prin clavicule.

Piesele centurii anterioare se unesc între ele într-un punct unde se formează cavitatea de articulaţie pentru partea proximală a stilopodului denumită cavitate glenoidă.

In acelaşi mod, la locul de unire al pieselor centurii posterioare, se va forma o cavitate corespunzătoare detinată articulării stilopodului posterior, denumită cavitate cotiloidă sau acetabulară.

A. Centura pectorală la diverse grupe de tetrapode

Centura pectorală (scapulară) la Amfibieni

Inainte de studiul centurii propriu-zise, trebuie de menţionat că, la acest grup de vertebrate, la care coastele sînt rudimentare, nu se formează o cuşcă toracică. Corelativ cu aceasta, centura pectorală va deţine aici şi rolul de protecţie a organe-

lor din partea anterioară a trunchiului, pe lîngă acelea de suspendare a membrului propriu-zis la scheletul axial.

In acest mod, centura membrului anterior are la amfibieni funcţia de zonă-torace iar sternul (arhistern), adeseori rudimentar, se ataşează la ea şi este studiat odată cu piesele ei componente.

a. Centura scapulară la urodele

La triton este constituită dintr-un scapular şi din două piese ventrale denumite convenţional precoracoid şi coracoid. Toate cele trei piese se osifică numai în jurul cavităţii glenoide, cea mai mare parte a lor rămînînd cartilaginoasă. Piesele ventrale nu sînt net delimitate între ele şi se suprapun, unele peste altele, în regiunea medio-ventrală. Sternul este o piesă cartilaginoasă mică, ataşată la regiunea posterioară a celor două coracoide (fig. 95).

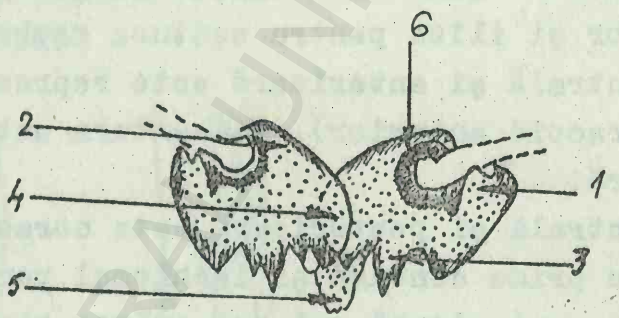

Fig. 95. Centura scapulară la Triturus: 1. scapular; 2. precoracoid; 3. coracoid; 4. epicoracoid; 5. stern. 6. cavitatea glenoidă.

b. Centura scapulară la Anure

La animalele adulte din acest grup, precoracoidul este redus şi înlocuit prin claviculă (os dermic).

Centura membrului anterior va fi formată aici din trei piese: scapularul, coracoidul şi clavicula.

Scapularul este osificat numai în vecinătatea cavităţii glenoide, porţiunea sa distală rămînînd cartilaginoasă şi purtînd denumirea de suprascapular. La rîndul său, coracoidul este osificat şi el tot în vecinătatea cavităţii glenoide, în timp ce, partea sa distală este cartilaginoasă şi poartă denumirea de epicoracoid.

In funcţie de modul de articulare a coracoidelor simetrice pe linia mediană şi ventrală, se disting, la Anure, două tipuri de centuri scapulare.

- Tipul arcifer

La tipul arcifer, cele două epicoracoide se suprapun între ele pe linia medio-ventrală ca şi la triton. Sternul este o mică piesă cartilaginoasă, ataşată la marginea posterioară (vezi fig. 96 la Bufo).

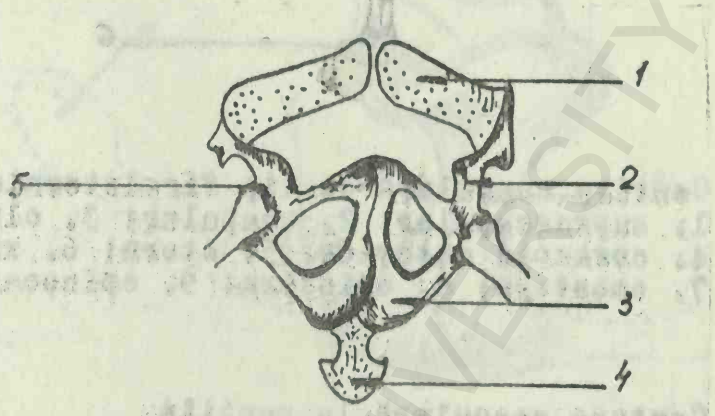

Fig. 96. Centura scapulară de tip arcifer la Bufo. 1. suprascapular; 2. scapular; 3. cocaroid; 4. stern; 5.cavitate glenoidă.

- Tipul firmisternian

La tipul firmisternian, cele două epicoracoide se întîlnesc pe linia medio-ventrală, prin marginile lor.

Sternul este reprezentat aici prin patru segmente din care, două sînt situate prezonal şi două, postzonal. Segmentele prezonale sînt: omosternul, reprezentat printr-o piesă osoasă, ataşată la partea anterioară a epicoracoidelor şi episternul, cartilaginos, articulat cu omosternul. Segmentele postzonale: sternul propriu-zis,osos, ataşat la marginea posterioară a epicocaroidelor şi xifisternul, cartilaginos, sudat la sternul propriu-zis (vezi fig. 97 la Rana).

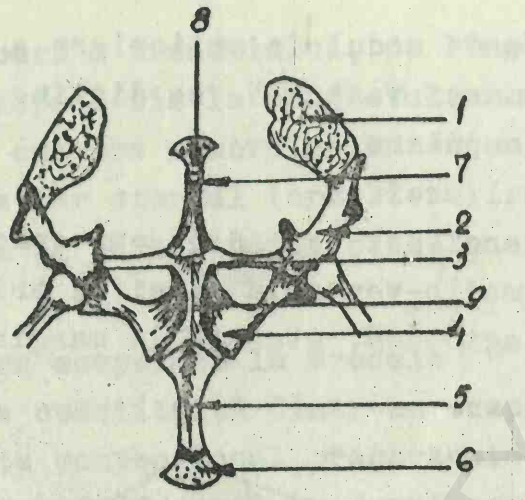

Fig. 97. Centura scapulară de tip firmisternian la Rana.
1. suprascapular; 2. scapular; 3. clavicula;
4. coracoid anterior; 5. stern; 6. xifistern;
7. omostern; 8. epistern; 9. epicoracoid.

2. Centura scapulară la reptile

a. La crocodil, centura pectorală este reprezentată prin două oase: scapularul şi coracoidul anterior. Scapularul prezintă un suprascapular cartilaginos, iar coracoidul anterior prezintă, uneori, o margine ventrală cartilaginoasă (epicoracoid). Cele două coracoide anterioare sînt întărite de un stern cartilaginos, la partea superioară a căruia se află un epistern osos (interclavicular) (fig. 98).

b. La chelonieni (Emys), centura scapulară este alcătuită după un model destul de simplu. Ea este constituită dintr-un scapular, dispus dorsal, care trimite spre partea ventrală şi anterioară, o prelungire osoasă, în formă de baghetă - acromionul, şi un os coracoid anterior, dispus înapoia acestei apofize (fig. 99).

La ofidieni, centura pectorală este redusă complet.

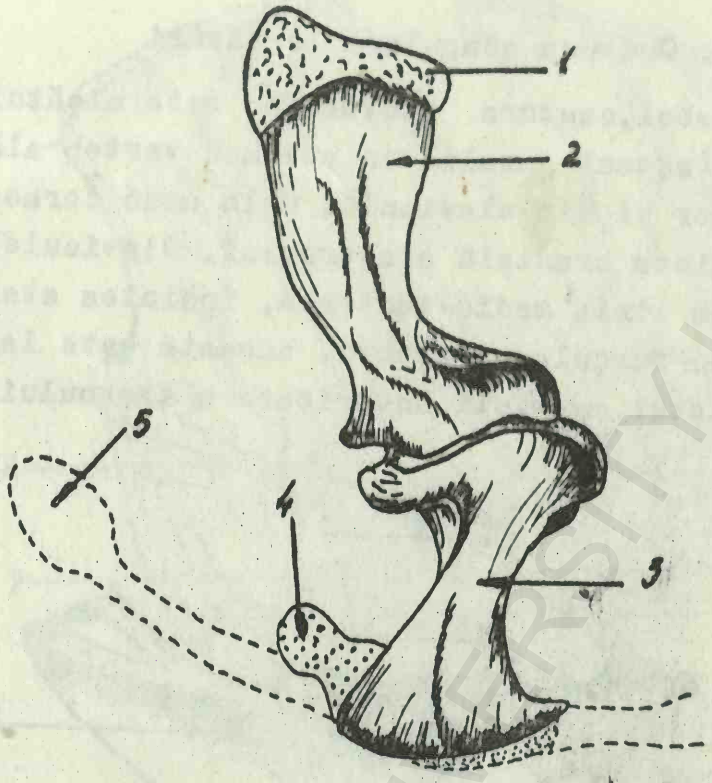

Fig. 98. Centura scapulară la Crocodilus. 1. suprascapular; 2. scapular; 3. coracoid anterior; 4. stern; 5.epistern.

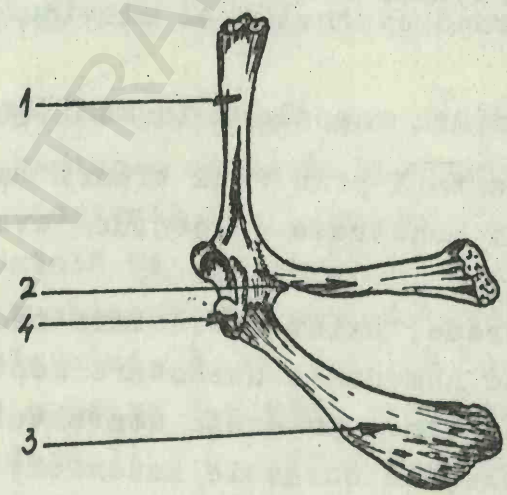

Fig. 99. Centura scapulară la Emys. 1. scapular; 2. acromionul (apofiza ventrală a scapularului); 3.coracoid anterior; 4. cavitate glenoidă.

BCU IAȘI/CENTRAL UNIVERSITY LIBRARY

3. Centura scapulară la păsări

La porumbel, centura pectorală este alcătuită dintr-un scapular, lung (aşezat paralel cu coloana vertebrală), dintr-un coracoid anterior şi din claviculă. Cele două coracoide se articulează la marginea cranială a sternului. Claviculele se sudează între ele, pe linia medio-ventrală, înaintea sternului, formînd iadeşul sau furcula. Arareori, aceasta este legată prin ligamente de mijlocul marginii anterioare a sternului (fig. 100).

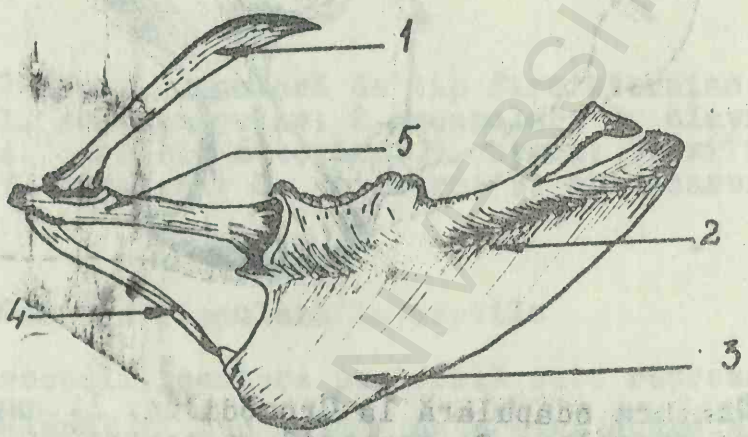

Fig. 100. Centura scapulară la Columba. 1. scapular; 2. stern; 3. carenă sternală; 4. claviculă; 5. coracoid.

4. Centura scapulară la mamifere

Este reprezentată prin două tipuri mari: centura scapulară primitivă de la monotreme şi centura evoluată de la celelalte mamifere.

a. La monotreme, există o centură pectorală destul de complexă, prezentînd numeroase caractere reptiliene. Ea este formată dintr-un scapular, puternic dezvoltat, cu un mic suprascapular cartilaginos, un coracoid anterior, un coracoid posterior, articulat înapoi cu sternul. La aceste oase se adaugă clavicula şi episternul (sau interclavicularul) ambele fiind oase dermice (fig. 101).

b. La euterieni, centura scapulară este reprezentată prin osul scapular, coracoidul posterior fiind redus la o apofiză coracoidă, ataşată de primul. Claviculele, pot sau nu, să fie prezente.

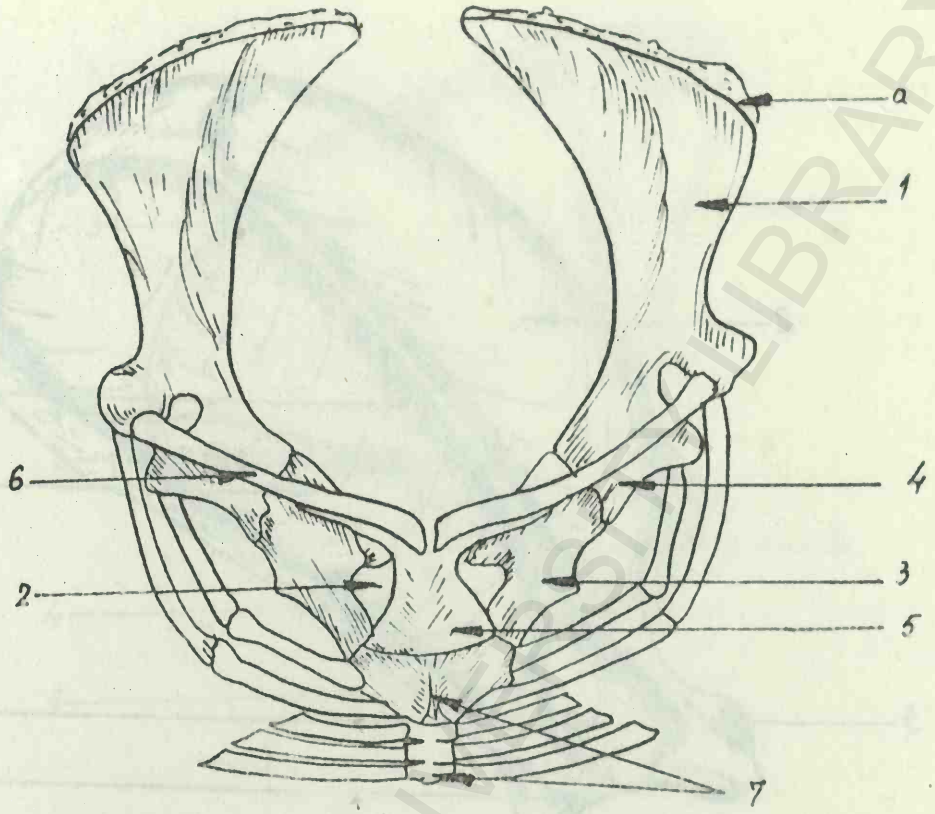

Fig. 101. Centura scapulară la Monotreme. 1. scapular; a. suprascapular; 2. coracoid anterior; 3. coracoid posterior; 4. cavitate glenoidă; 5. epistern (interclavicular); 6. clavicula; 7. stern.

La lup, centura scapulară este constituită din scapular care prezintă, în regiunea anterioară a cavităţii glenoide, o apofiză coracoidă, derivată din coracoidul posterior. Scapularul, prezintă o faţă costală şi una dorsală. Pe faţa dorsală a acestui os, se distinge o muchie osoasă, ce merge oblic spre înainte, denumită spina scapularului. Ea se termină în vecinătatea cavităţii glenoide, printr-o apofiză denumită acromion. Spina scapularului, determină pe faţa dorsală a sa, două suprafeţe de inserţie pentru unii muşchi ai centurii, denumite fose. In raport de poziţia pe care o ocupă aceste fose, faţă de spina scapularului, ele sînt: fosa supraspinoasă şi fosa infraspinoasă (fig. 102).

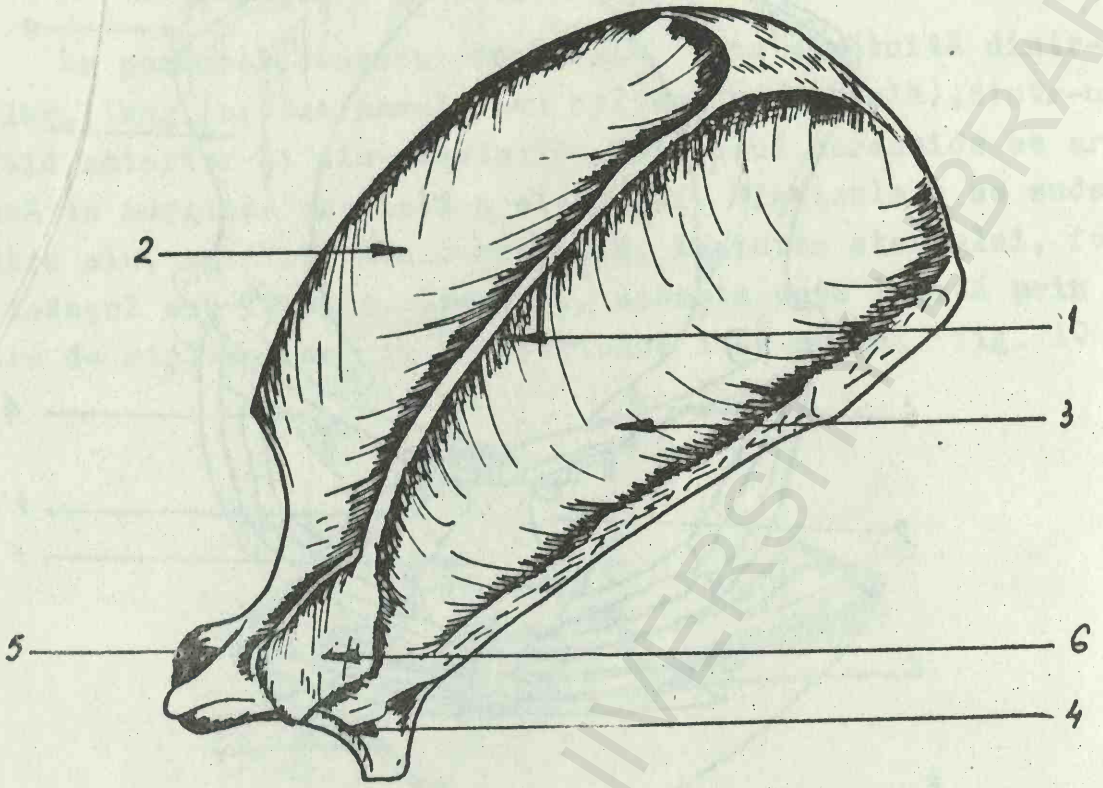

Fig. 102. Centura scapulară la Canis lupus. 1. spina scapularului; 2. fosa supraspinoasă; 3. fosa infraspinoasă; 4. cavitate glenoidă; 5. apofiza coracoidă (coracoid posterior); 6. acromion.

La delfin, centura scapulară prezintă cîteva particularităţi adaptative, legate de modificările ce se petrec la nivelul membrului anterior. Astfel, pe faţa dorsală a scapularului, spina acestuia este dispusă foarte anterior, paralel cu marginea anterioară a lui. Cele două fose, determinate de spină, sînt inegale şi anume: fosa supraspinoasă este foarte restrînsă, în timp ce, fosa infraspinoasă ocupă aproape toată suprafaţa dorsală a scapularului. Cele două apofize ale scapularului, acromionul şi apofiza coracoidă, au forma unor lame osoase, destul de înalte şi dispuse paralel. Cavitatea glenoidă ocupă o poziţie posterioară (fig. 103).

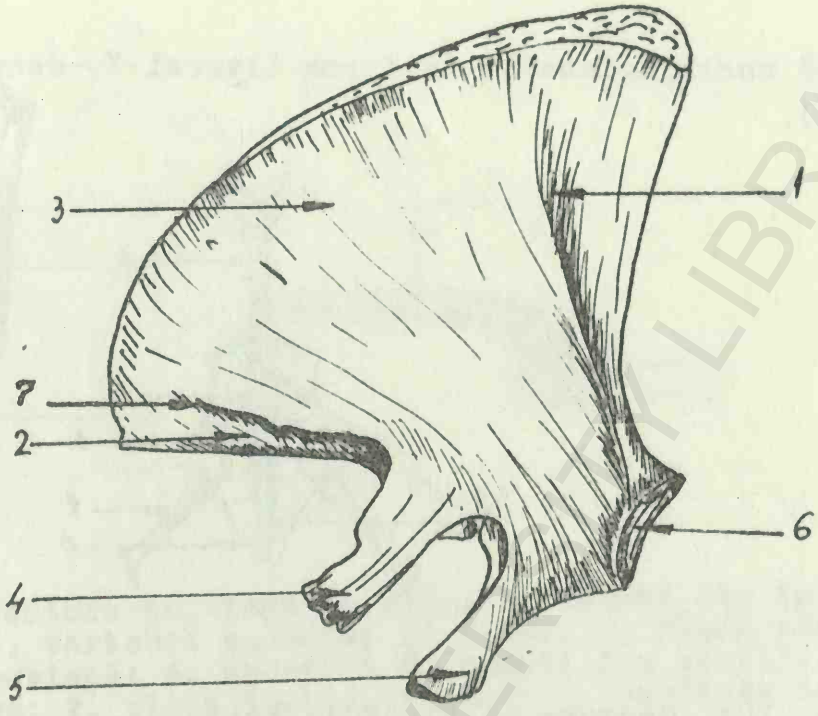

Fig. 103. Centura scapulară la Delphinus. 1. scapular; 2. fosa supraspinoasă; 3. fosa infraspinoasă; 4. acromion; 5. apofiză coracoidă; 6. cavitate glenoidă; 7. spina scapularului.

B. Centura pelviană la diverse grupe de tetrapode

In comparaţie cu centura scapulară, centura pelviană, la toate tetrapodele, prezintă o articulaţie mai solidă la scheletul axial. Această articulaţie se realizează prin intermediul piesei latero-dorsale, ilionul , care se ataşează la regiunea sacrală a coloanei vertebrale.

1. La urodele, ilionul se articulează cu apofizele transversale ale singurei vertebre sacrale. El are forma unei baghete osoase, dispusă oblic dinainte înapoi, în poziţie postacetabulară (înapoia cavităţii acetabulare). Piesle ventrale sînt sudate între ele, formînd o placă ischiopubiană, care în regiunea anterioară corespunde cu pubisul, iar în regiunea posterioară corespunde ischiomului. Cele două plăci ischio-pubiene se unesc între ele pe linia medio-ventrală, printr-o simfiză ischio-pubiană.

In partea anterioară a simfizei ischiopubiene se găseş-

te o piesă cartilaginoasă, în forma literei Y, denumită pubis (fig. 104).

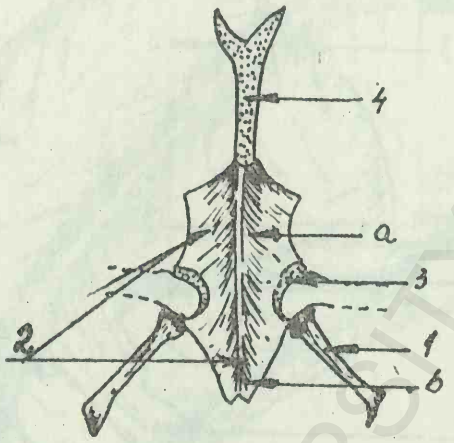

Fig. 104. Centura pelviană la Triturus. 1. ilion; 2. placă ischio-pubiană; a. pubis; b. ischion; 3. cavitate cotiloidă ; 4. epipubis.

b. La anure (Rana), centura pelviană prezintă particularităţi structurale, legate de adaptarea la salt.

Astfel, ilionul este foarte lung şi aşezat preacetabular (înaintea cavităţii cotiloida). Ele se articulează la apofizele transverse ale vertebrei sacrale, iar aceasta este situată foarte anterior, înaintea centrului de greutate a corpului.

Piesele ventrale ale centurii pelviene sînt reprezentate printr-o placă ischio-pubiană, mică, de forma unei prisme triunghiulare cu cavitatea cotiloidă dispusă lateral. Cele două plăci ischio-pubiene se concresc între ele pe linia medio-ventrală. Ele, împreună cu ilionale şi cu vertebra sacrală, alcătuiesc un cadru osos de formă dreptunghiulară. In salt, efortul celor două femure se transmite prin plăcile ischio-pubiene la cele două ilioane şi de aici, la vertebra sacrală, aşezată anterior centrului de greutate a corpului (fig. 105).

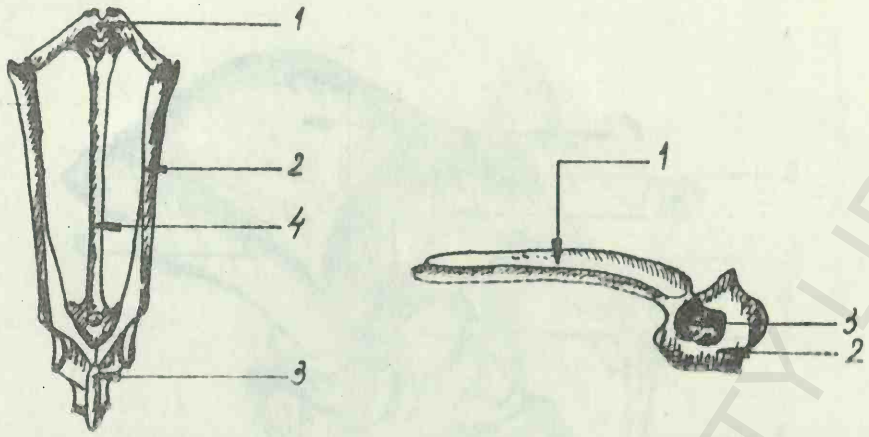

Fig. 105. Centura pelviană la Rana. A. văzută din faţă. 1. vertebră sacrală; 2. ilion; 3. placă ischio-pubiană; 4. urostil; B. văzută din profil. 1.ilion; 2. placă ischio-pubiană; 3. cavitate cotiloidă.

2. Centura pelviană la Reptile

a. La crocodil, ilionul se dezvoltă atît în sens anterior cît şi în sens posterior faţă de cavitatea acetabulară. El va prezenta deci două regiuni: o regiune preacetabulară, mai lungă şi o regiune postacetabulară mai mică. Regiunea preacetabulară a celor două ilioane se articulează cu apofizele transverse ale primei vertebre sacrale, regiunea postacetabulară articulîndu-se cu a doua vertebră sacrală. Pubisul, îndreptat în sens anterior, formează cu simetricul său o simfiză pubiană. In vecinătatea simfizei, fiecare pubis prezintă cîte un epipubis cartilaginos. Ischiomul prezintă în partea sa superioară şi anterioară, o apofiză care se interpune între pubis şi ilion. Astfel, la formarea cavităţii cotiloide, participă numai ilionul şi ischionul care delimitează o cavitate perforată. Cele două ischioane formează pe linia medio-ventrală o simfiză ischiatică (fig. 106).

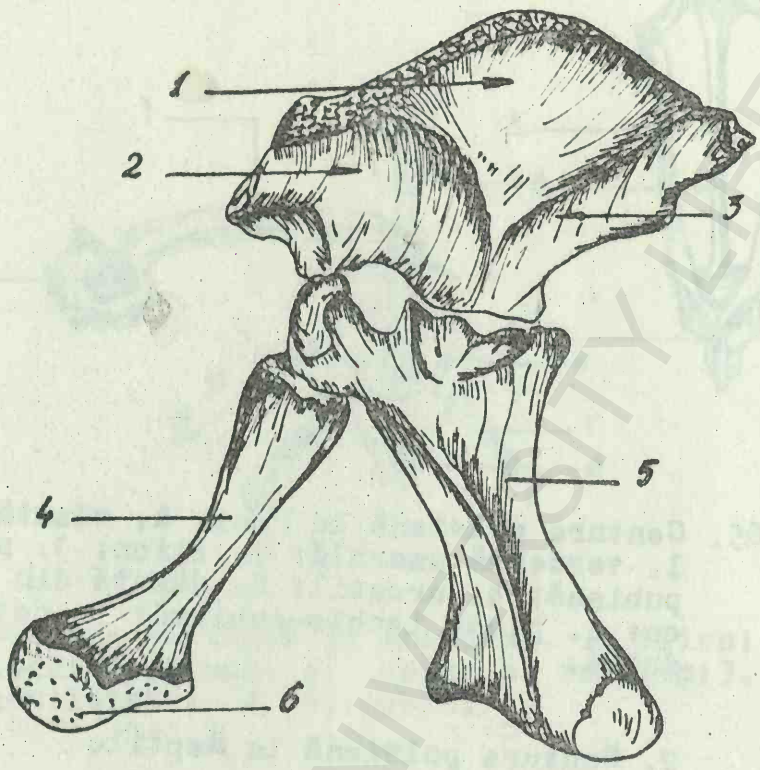

Fig. 106. Centura pelviană la Crocodilus. 1. ilion; 2. regiunea preacetabulară a ilionului; 3. regiunea postacetabulară a ilionului; 4. pubis; 5. ischion; 6. epipubis.

b. La Chelonieni (Emys), toate cele trei oase participă la formarea cavităţii cotiloide. Ilionul este dirijat în sens postacetabular, articluîndu-se, prin partea sa distală, la cele două vertebre sacrale. Cele două pubisuri se unesc între ele pe linia medio-ventrală formînd o simfiză pubiană. La rîndul lor, cele două ischioane formează o simfiză ischiatică. Între aceste două simfize, rămîne un spaţiu larg, care poartă denumirea de foramen ischio-pubian. Adeseori, cele două simfize (pubiană şi ischiatică), sînt legate între ele printr-o punte osoasă, cartilaginoasă, sau prin formaţiuni ligamentare (fig. 107).

La Ofidieni, centura pelviană este complet regresată.

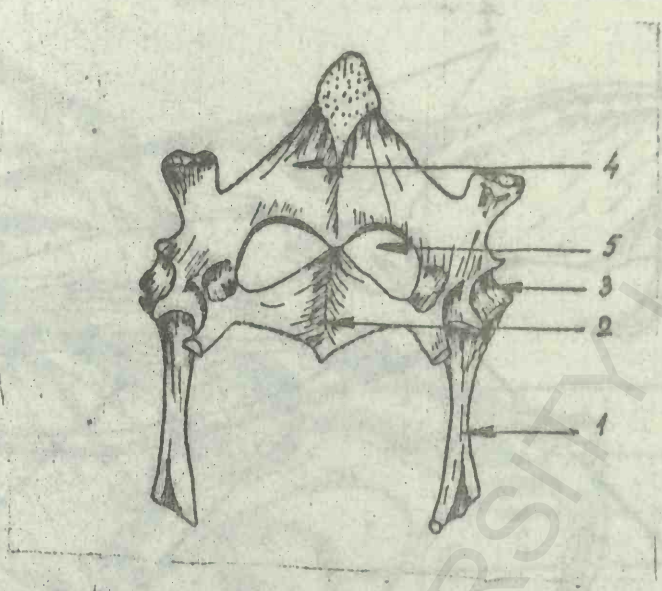

Fig. 107. Centura pelviană la Emys. 1. ilion; 2. ischion; 3. cavitate cotiloidă; 4. pubis; 5. foramen ischio-pubian.

3. Centura pelviană la Păsări

Prezintă particularităţi structurale legate de bipedie.

Ilionul se dezvoltă mult, atît în sens preacetabular cît şi în sens postacetabular. Superior, el se sudează cu sinsacrumul formînd o boltă osoasă puternică. Dintre piesele ventrale, ischionul este puternic dezvoltat şi îndreptat paralel cu regiunea postacetabulară a ilionului. Pubisul este subţire şi ataşat la marginea inferioară a ischionului.

La porumbel, ca la toate carenatele, ischioanele şi pubisurile nu formează simfize (fig. 108). Unele acarinate însă, au şi cîte o simfiză pubiană sau ischiatică (fig.109).

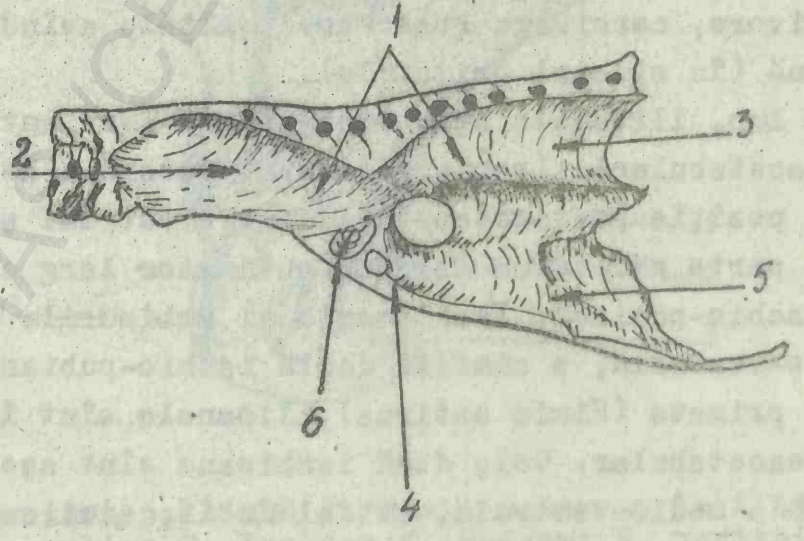

Fig. 108. Centura pelviană la Columba. 1. ilion; 2. regiune preacetabulară; 3. regiunea postacetabulară; 4. pubis; 5. ischion; 6. cavitate cotiloidă.

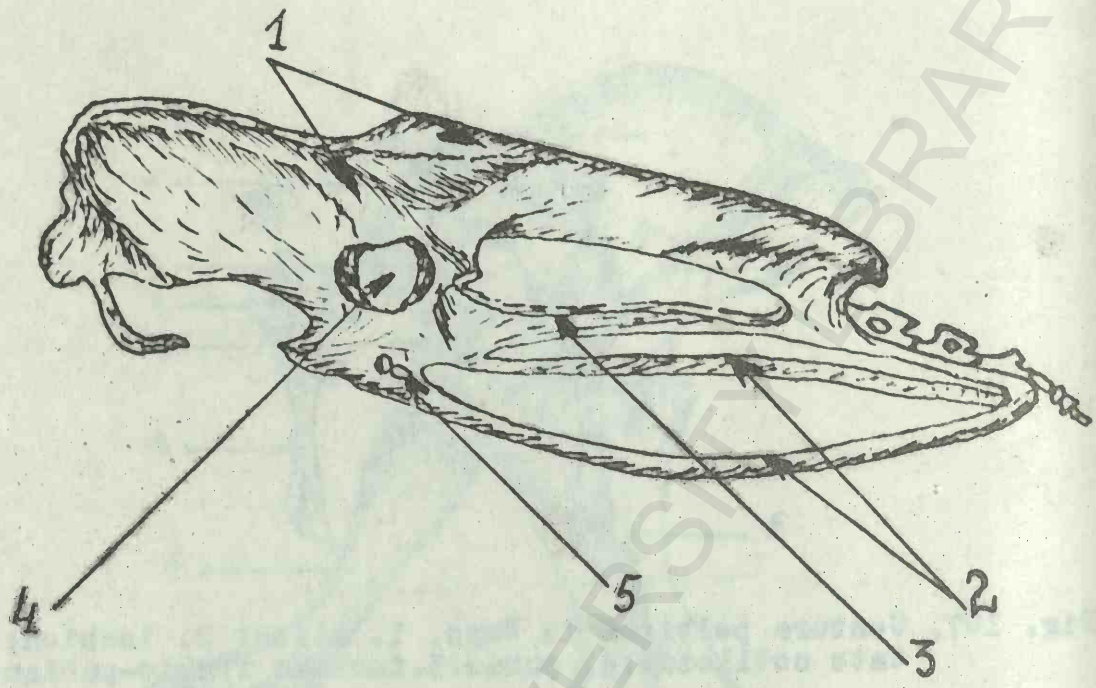

Fig. 109. Centura pelviană la Rhea americana. 1. ilion; 2. pubis; 3. ischion; 4. cavitate acetabluară; 5. foramen obturator.

4. Centura pelviană la Mamifere

Toate piesele componente ale centurii pelviene se unesc între ele formînd osul coxal.

La Mamifere, ilionul este dezvoltat în sens preacetabular, regiunea postacetabulară regresînd odată cu pierderea rolului locomotor al cozii. Majoritatea mamiferelor, prezintă o simfiză dublă ischio-pubiană (monotremele, marsupialele, o parte din insectivore, carnivore rozătoare), altele avînd numai o simfiză pubiană (în special primatele).

La lup, ilioanele sînt dirijate în sens anterior faţă de cavitatea acetabulară. Ischioanele sînt puternic dezvoltate şi aşezate în poziţie postacetabulară. Intre pubisul şi ischionul de aceeaşi parte există un foramen obturator larg care a înlocuit gaura ischio-pubiană. Ischioanele şi pubisurile formează, pe linia medio-ventrală, o simfiză dublă ischio-pubiană (fig. 110).

La primate (Simia satirus),ilioanele sînt îndreptate tot în sens preacetabular. Cele două ischioane sînt aşezate divergent faţă de linia medio-ventrală, astfel încît, aici,se formează numai simfiza pubiană (fig. 111).

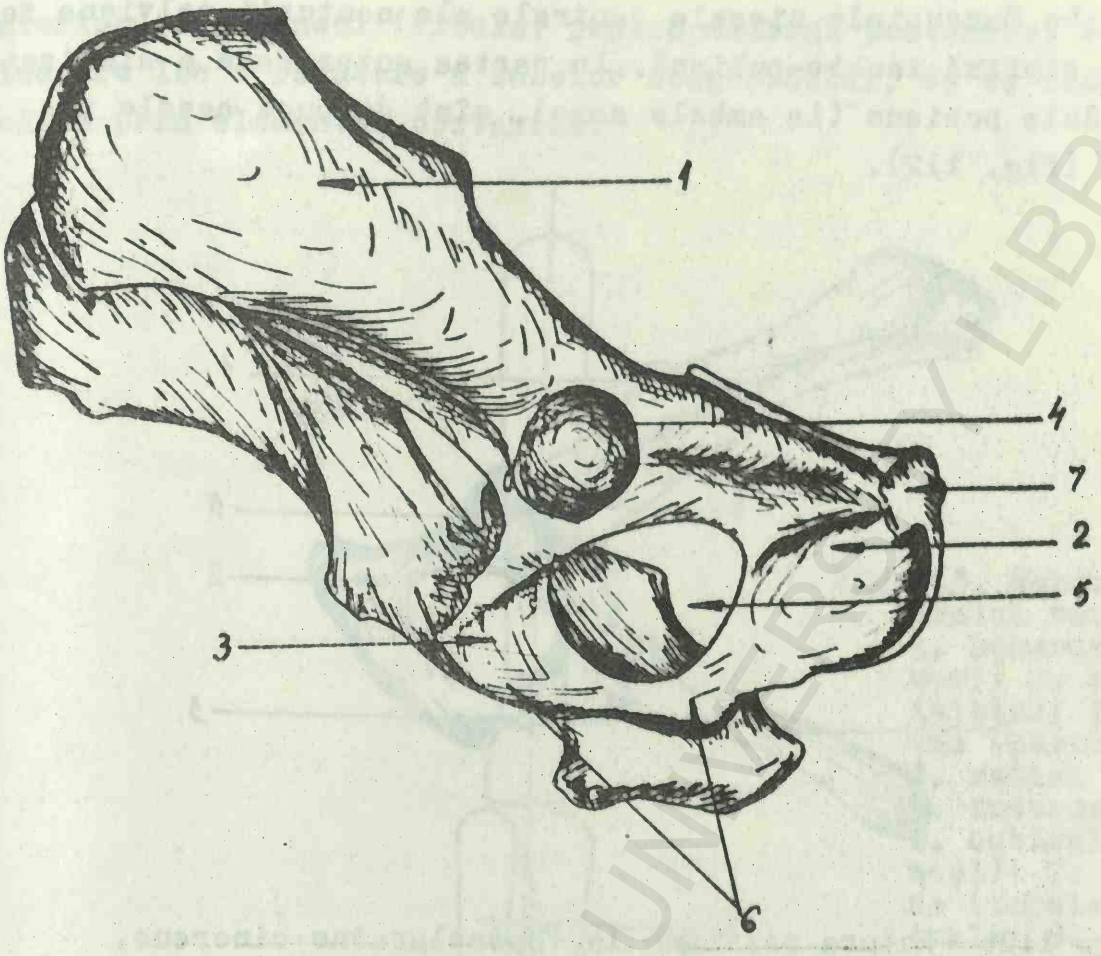

Fig. 110. Centura pelviană la Canis lupus. 1. ilion; 2. ischion; 3. pubis; 4. cavitate acetabulară; 5. foramen obturator; 6. simfiza ischio-pubiană.

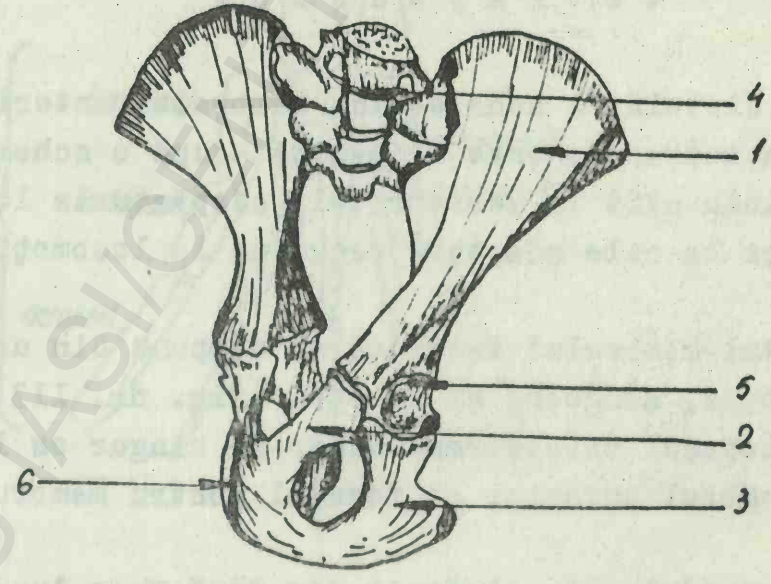

Fig. 111. Centura pelviană la Simia satirus. 1. ilion; 2. pubis; 3. ischion;4. sacrum; 5. cavitate acetabulară; 6. simfiza pubiană.

BCU IASI CLUJ UNIVERSITY LIBRARY

La Marsupiale, piesele ventrale ale centurii pelviene formează o simfiză ischio-pubiană. In partea anterioară a simfizei, pe arcadele pubiene (la ambele sexe), sînt dispuse oasele marsupiale (fig. 112).

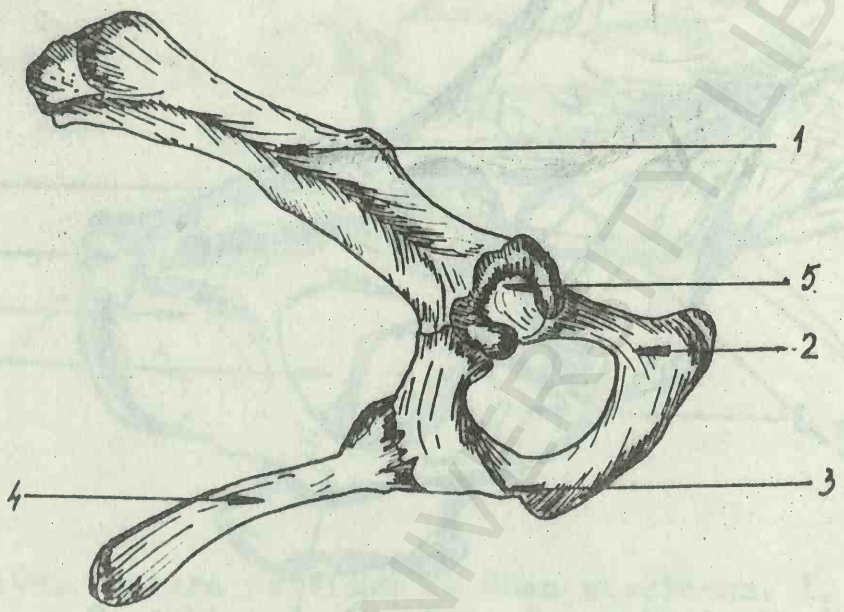

Fig. 112. Centura pelviană la Phascolarctus cinereus.
1. ilion; 2. ischion; 3. pubis; 4. os marsupial.

Scheletul distal al membrelor tetrapodelor

Partea distală a scheletului membrelor anterioare şi posterioare, la tetrapode este alcătuită după o schemă unică, pe care o întîlnim atît la vertabratele adaptate la locomoţia terestră, cît şi la cele adaptate secundar la locomoţia acvatică şi aeriană.

Scheletul membrului tetrapod se compune din următoarele segmente: stilopod, zeugopod şi autopod (fig. nr. 113).

1. Stilopodul este format dintr-un singur os lung, humerusul pentru membrul anterior şi femurul pentru membrul posterior.

2. Zeugopodul este alcătuit din două oase lungi, paralele, situate faţă de axa de simetrie a membrului, unul preaxial, radiusul pentru membrul anterior şi tibia pentru membrul posterior, iar celălalt postaxial, cubitusul (ulna) pentru membrul

anterior şi peroneul (fibula) pentru membrul posterior. Atunci cînd are loc o reducere a oaselor zeugopodului, ea se face întotdeauna prin elementul postaxial.

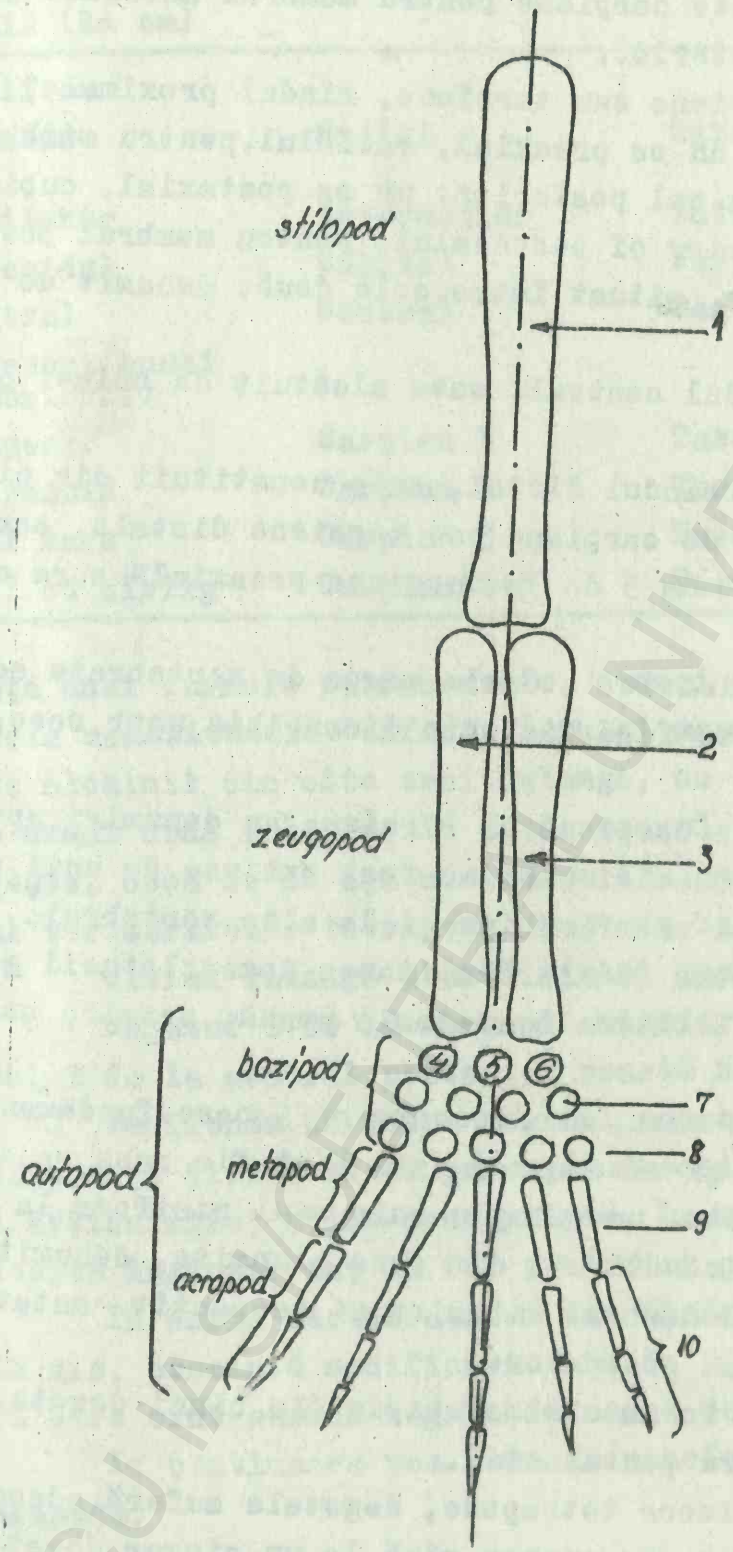

Fig.113. Schema membrului tetrapod. 1. humerus (femur); 2. radius (tibia); 3. cubitus (peroneu); 4. radial (tibial); 5. intermediar; 6. cubital (peroneal); 7. carpiene (tarsiene) centrale; 8. carpiene (tarsiene) distale; 9. metacarpiene (metatarsiene); 10. falangele degetelor.

BCU IAŞI CENTRAL UNIVERSITY LIBRARY

3. Autopodul este constituit din trei părţi: bazipod, metapod şi acropod.

a) Bazipodul este alcătuit din trei rînduri de oase scurte, cu forme neregulate, denumite carpiene pentru membrul anterior şi tarsiene pentru membrul posterior.

Primul rînd de carpiene sau tarsiene, rîndul proximal , este format din trei oase: un os preaxial, radialul,pentru membrul anterior şi tibialul pentru cel posterior; un os postaxial, cubitalul, pentru membrul anterior şi peronealul, pentru membrul posterior; şi un al treilea os, situat între cele două, denumit de aceea intermediar.

Al doilea rînd,rîndul central, este alcătuit de obicei din patru oase.

Rîndul al treilea, rîndul distal, este constituit din cinci oase, cunoscute sub numele de carpiene sau tarsiene distale. Acestea sînt numerotate de la 1 la 5 de la marginea preaxială spre cea postaxială.

Carpienele şi tarsienele la unele grupe de vertebrate se reduc ca număr. Reducerea se face fie prin dispariţia unor oase, fie prin fuzionarea lor.

Subliniem că oasele carpiene şi tarsiene au denumiri speciale în anatomia umană, denumiri care au fost extinse de unii autori la toate mamiferele şi uneori chiar şi la alte vertebrate.

In tabelul ce urmează dăm paralelizarea nomenclaturii generale cu aceea specială folosită în anatomia umană, privind oasele bazipodului.

In afară de aceste oase, considerate a fi oase fundamentale, se pot întîlni uneori şi alte oase, care sînt fie oase sesamoide, fie rudimente de degete; un exemplu este osul pisiform la om.

b) Metapodul este constituit din oase alungite, denumite metacarpienele I-V, pentru membrul anterior şi respectiv metatarsienele I-V, pentru membrul posterior.

c) Acropodul este format în mod tipic din cinci degete,de unde şi denumirea de membru pentadactil.

In seria vertebralelor tetrapode, degetele suferă adesea o reducere ca număr, putîndu-se ajunge pînă la un singur deget.

Fiecare deget este alcătuit din falange (segmente osoase lungi). In ceea ce priveşte numărul falangelor, trebuie să subliniem că acestea variază de la grup la grup. Astfel, remarcăm exis-

Bazipodul

Membrul anterior nomenclatura specială (la om)	Nomenclatura generală		Membrul posterior nomenclatura specială(la om)
	Membrul anterior	Membrul posterior	
Pisiform	-	-	
Scafoid	Radial	Tibial	Astragal
Semilunar	Intermediar	Intermediar	
Piramidal	Cubital	Peroneal	Calcaneu
Central (prezent numai embrionar)	Central	Central	Scafoid
Trapez	Carpian 1	Tarsian 1	Cuneiform 1
Trapezoid	Carpian 2	Tarsian 2	Cuneiform 2
Osul mare	Carpian 3	Tarsian 3	Cuneiform 3
Osul cu cîrlig	Carpian(4+5)	Tarsian (4+5)	Cuboid

tenţa unei formule batracomorfe, a unei formule reptiliomorfe şi a alteia mamaliomorfe.Conform formulei mamaliforme, fiecare deget este alcătuit din cîte trei falange, cu excepţia degetului 1, care are numai două falange. In unele cazuri însă numărul falangelor se măreşte, ceea ce dă aşa numita polifalangie, caracteristică în special vertebratelor tetrapode adaptate la locomoţia acvatică.

Ultima falangă poartă distal gheară, unghie sau copită.

Degetul 1 de la membrul anterior se numeşte polex, iar degetul 1 de la membrul posterior poartă numele de halux.

Menţionăm că între membrul anterior şi cel posterior există o diferenţă tipică în ce priveşte deschiderea unghiului de la nivelul articulaţiei stilo-zeugopodale. La membrul anterior acest unghi priveşte înainte, iar la cel posterior priveşte înapoi.

In seria vertebratelor tetrapode, scheletul membrului propriu zis, prezintă modificări faţă de schema fundamentală, modificări care sînt strîns legate de modul de locomoţie.

In continuare vom descrie scheletul membrelor la grupe de tetrapode.

1. Scheletul membrului propriu zis la batracieni

A. Scheletul membrului la urodele

Urodelele - Amphiuma (fig. nr. 114 şi fig. nr. 115) au scheletul membrelor apropiat ca structură de schema fundamentală.

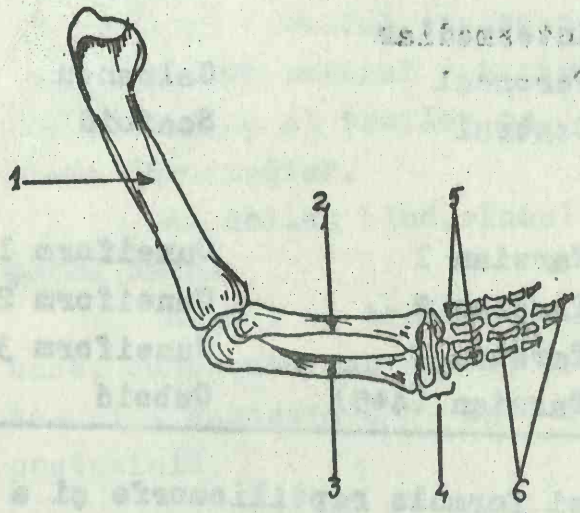

Fig. 114. Amphiuma. Scheletul membrului anterior. 1.humerus; 2. radius; 3. cubitus; 4. carpiene; 5.metacarpienele I-IV; 6. degetele 1-4.

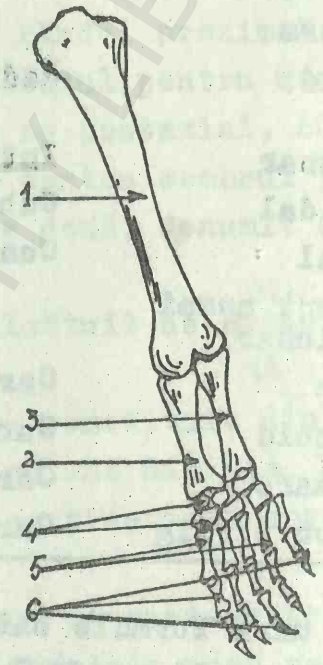

Fig. 115. Amphiuma. Scheletul membrului posterior.1.femur; 2.tibia; 3. peroneu; 4. tarsiene; 5. metatarsiene; 6. degetele 1-5.

Modificările privesc numai autopodul. Astfel, unele oase ale bazipodului, atît la membrul anterior cît şi la cel posterior, fuzionează între ele. Metacarpienele ca şi degetele membrului anterior sînt în număr de patru. A dispărut degetul 5 şi metacarpianul corespunzător. Metatarsienele şi degetele membrului posterior sînt însă în număr de cinci. Membrul posterior este deci pentadactil.

Orientarea membrelor la urodele este transversă.

B. Scheletul membrelor la anure

Anurele (Rana) prezintă scheletul membrelor cu modificări mai accentuate faţă de urodele.

Scheletul membrului anterior suferă modificări puţin semnificative. Astfel, (fig. nr. 116) stilopodul este relativ scurt şi recurbat, cotul este orientat spre exterior, iar laba spre interior. Oasele zeugopodului, radiusul şi cubitusul, sînt fuzionate.

Metacarpienele ca şi degetele sînt în număr de patru ca şi la urodele. Există însă un prepollex, de obicei bine dezvoltat.

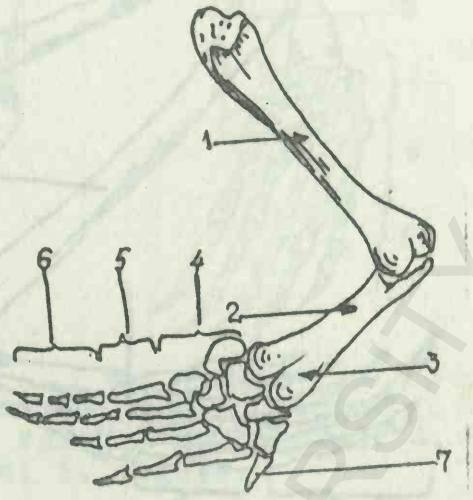

Fig. 116. Rana. Scheletul membrului anterior. 1. humerus; 2. cubitus; 3. radius; 4. carpiene; 5. metacarpiene; 6. degetele 1-4; 7. prepollex .

Scheletul membrului posterior (fig. nr. 117) prezintă modificări mult mai accentuate, legate de adaptarea la locomoţia prin salt. Scheletul membrului în ansamblu este foarte lung, rezultat prin alungirea celor trei segmente. Astfel, femurul este un os relativ destul de lung. Oasele zeugopodului, alungite şi ele, sînt concrescute, formînd un os unic numit osul crural. Tibialul şi peronealul rîndului proximal al tarsienilor sînt de asemenea alungite, formînd astfel un al treilea segment lung alături de stilopod şi zeugopod. Aceste două oase se concresc între ele atît la capătul proximal, cît şi la cel distal. Oasele tarsiene distale sînt scurte şi în general concrescute între ele. Metatarsienele şi degetele sînt în număr de cinci. Uneori poate exista şi un prehalux, care contribuie la lărgirea labei piciorului.

Menţionăm că alungirea puternică a scheletului membrului propriu-zis, împreună cu modificările pe care le-am subliniat la centura pelviană, sînt strîns legate de adaptarea membrului posterior la locomoţia prin salt.

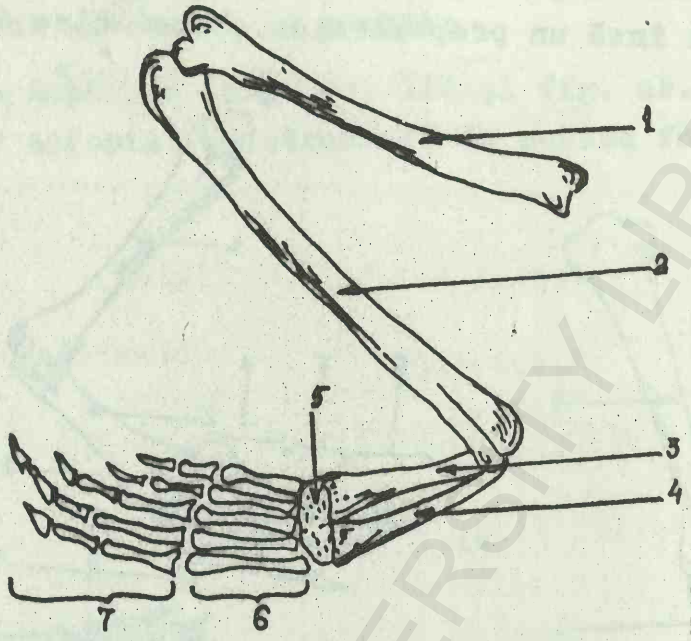

Fig. 117. Rana. Scheletul membrului posterior
1. femur; 2. os crural; 3. tibial;
4. peroneal; 5. tarsiene distale;
6. metatarsiene; 7. degete.

2. Scheletul membrelor la reptile

Acest grup de vertebrate prezintă mari modificări în cadrul scheletului membrelor, care sînt structurate pentru locomoţia terestră, aeriană şi acvatică. In mod secundar la unele reptile membrele dispar.

Vom studia scheletul membrelor la chelonieni şi la crocodilieni.

A. Scheletul membrelor la chelonieni

Ne vom ocupa îndeaproape de scheletul membrelor la broasca ţestoasă de lac - Emys.

Atît scheletul membrelor anterioare (fig. nr. 118), cît şi scheletul membrelor posterioare (fig. nr. 119) este foarte apropiat de schema tip. Oasele stilopodului şi zeugopodului sînt scurte şi groase. Autopodul este pentadactil, cu degete scurte. La nivelul carpului şi al tarsului se întîlnesc puţine contopiri.

Ca o adaptare avansată la viaţa acvatică, unii chelonieni prezintă o prelungire moderată a stilo şi zeugopodului şi o puternică alungire a meta şi acropodului din segmentul autopodal. Acest lucru apare evident la Chelone, broască ţestoasă marină (fig. nr. 120).

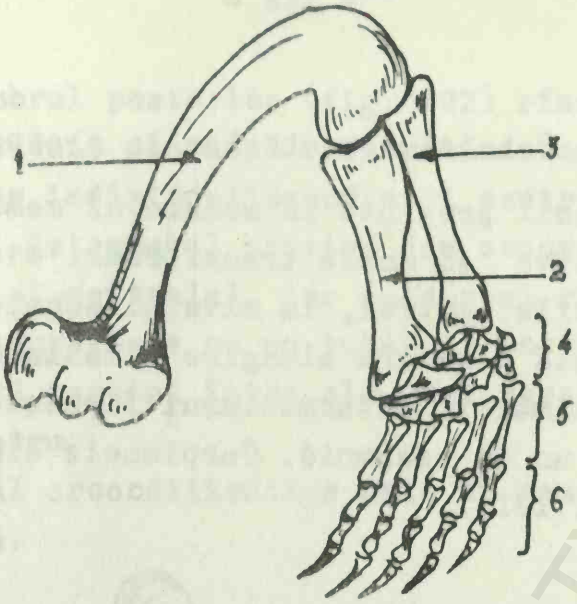

Fig. 118. Emys. Scheletul membrului anterior.
1. humerus; 2. radius; 3. cubitus; 4. carpiene;
5. metacarpiene; 6. degete.

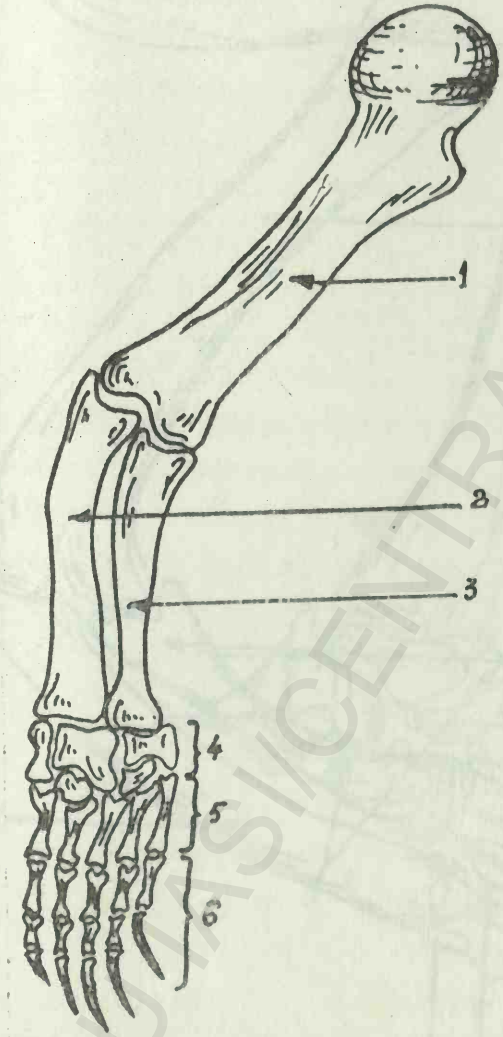

Fig.119. Emys. Scheletul membrului posterior. 1.femur; 2.tibia; 3. peroneu; 4. tarsiene; 5. metatarsiene; 6. degete.

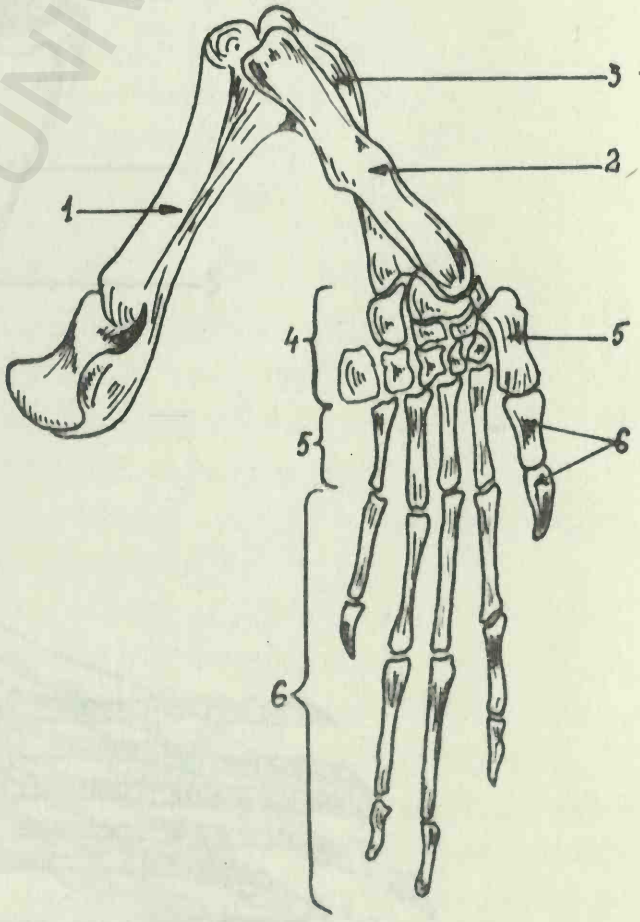

Fig. 120. Chelonia imbricata. Scheletul membrului anterior. 1. humerus; 2. radius; 3.cubitus; 4. carpiene; 5. metacarpiene; 6. degete.

BCU TASVICENTRAL UNIVERSITY LIBRARY

B. Scheletul membrelor la crocodilieni

Crocodilienii prezintă în scheletul membrelor, pe lîngă modificări adaptative şi unele transformări evolutive în comparaţie cu alte reptile. Astfel, la nivelul scheletului membrului anterior se constată o uşoară alungire a radialului şi cubitalului (carpiene proximale). Intermediarul lipseşte, iar alături de cubital există şi un os sesamoid. Carpienele distale sînt în parte fuzionate (fig. 121).

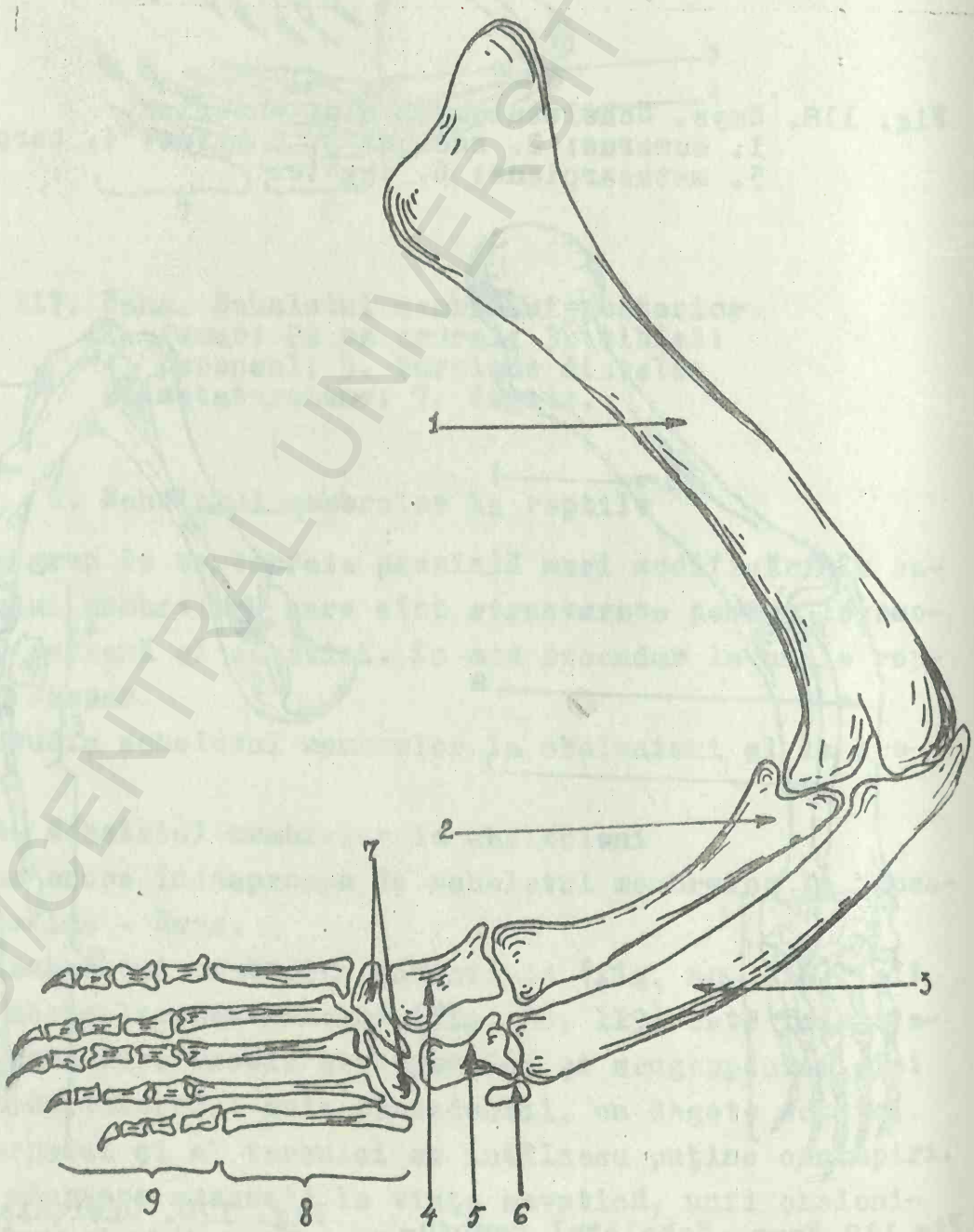

Fig. 121. Crocodilus. Scheletul membrului anterior. 1. humerus; 2. radius; 3. cubitus; 4. radial; 5. cubital; 6. sesamoid; 7. carpiene distale; 8. metacarpiene; 9. degetele 1-5.

BCU IAŞI/CENTRAL UNIVERSITY LIBRARY

La membrul posterior (fig. 122) rîndul proximal al tarsienelor este alcătuit din două oase voluminoase, astragalul şi calcaneul, care se individualizează aici pentru prima oară în seria vertebratelor. Astragalul provine din concreşterea tibialului cu intermediarul şi centralul, iar calcaneul reprezintă peronealul. Calcaneul este prevăzut cu un tubercul posterior. Tarsienele distale se sudează parţial între ele. Metatarsienele şi degetele sînt în număr de patru.

Membrul crocodilienilor este um membru cu o poziţie orizontală tipică.

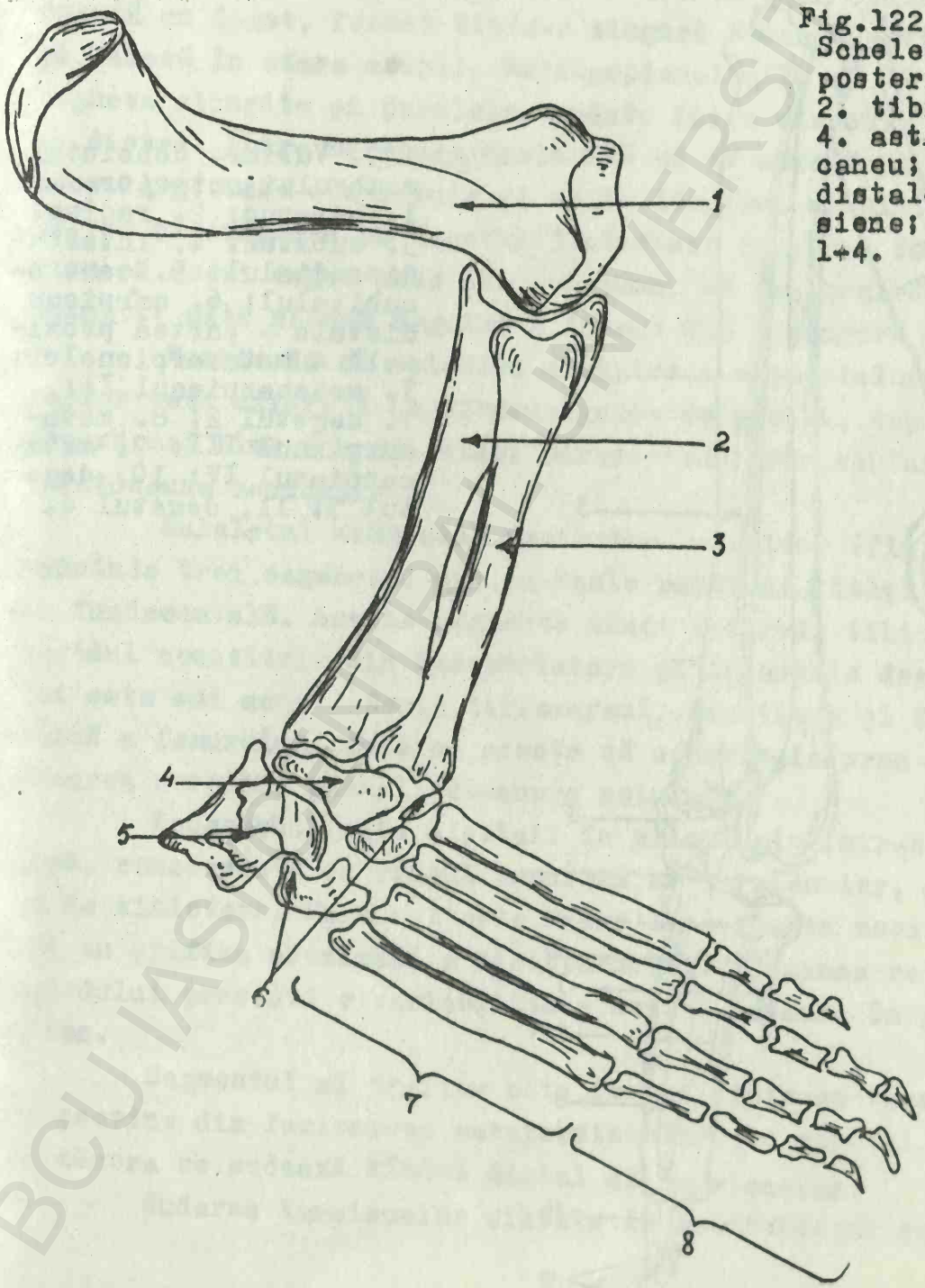

Fig.122.Crocodilus. Scheletul membrului posterior. 1. femur; 2. tibia; 3. peroneu; 4. astragal; 5. calcaneu; 6. tarsiene distale; 7. metatarsiene; 8. degetele 1-4.

BCU IASI CENTRAL UNIVERSITY LIBRARY

3. Scheletul membrelor la păsările carenate

La păsări există modificări puternice ale scheletului membrelor. Membrul anterior este transformat în aripă, fiind cel mai bine adaptat la zbor din toată seria vertebratelor. Membrul posterior este singurul care serveşte la sustentaţie, suferind şi el modificări corelative.

Scheletul membrul anterior la vultur (fig. 123).

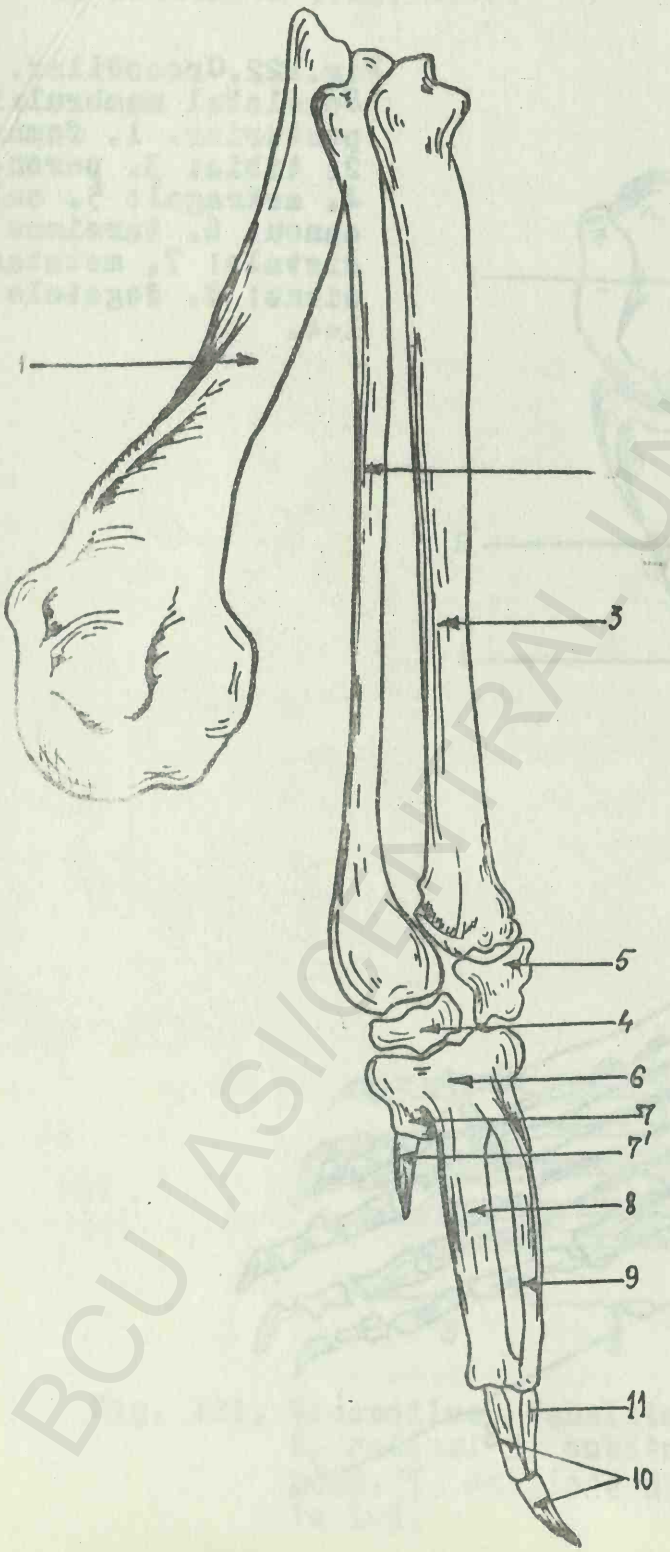

Fig. 123. Vultur. Scheletul membrului anterior. 1. humerus; 2. radius; 3. cubitus; 4. intermedioradialul; 5. centrocubitalul; 6. carpiene distale + partea proximală a metacarpienelor; 7. metacarpianul II; 7' degetul 2; 8. metacarpianul III; 9. metacarpianul IV; 10. degetul 3; 11. degetul 4.

BCU IASI CENTRAL UNIVERSITY LIBRARY

Stilopodul şi zeugopodul se alungesc. Oasele zeugopodului sînt depărtate între ele, permiţînd astfel lărgirea aripii. Autopodul este segmentul care suferă cele mai multe modificări, în sensul reducerii unora din oasele sale. In rîndul proximal al carpienelor există doar două oase, centrocubitalul şi intermediodradialul. Carpienele distale concrescute între ele şi cu baza metacarpienelor, nu se mai pot pune în evidenţă sub formă individualizată. Metacarpienele sînt în număr de trei (II, III, IV). Metacarpianul II, foarte scurt, concrescut cu baza celorlaltor două, poartă un deget, format dintr-o singură falangă articulată mobil şi rămasă în afara aripii. Metacarpienele III şi IV au formă de baghete alungite şi paralele, sudate între ele atît proximal cît şi distal. Intre metacarpienele III şi IV există un spaţiu interosos larg, care contribuie şi el la lărgirea aripii. Metacarpianul III se prelungeşte cu degetul 3 alcătuit din două falange. Subliniem că acest deget este cel mai lung. In prelungirea metacarpianului IV este situat degetul 4 format din o singură falangă.

Menţionăm că relativa alungire a segmentelor membrului anterior este diferită la diverse grupe de păsări, după cum acestea zboară mai bine sau mai slab; caracterele scheletului rămîn însă întotdeauna aceleaşi.

Scheletul membrului posterior la vultur (fig. nr. 124), cuprinde trei segmente, dar cu unele particularităţi faţă de schema fundamentală. Aceste segmente sînt: femurul, tibiotarsul şi autopodul constituit din tarsometatars şi falangele degetelor. Femurul este mai scurt decît tibiotarsul. Scurtimea şi dispoziţia oblică a femurului, face ca acesta să contribuie prea puţin la ridicarea corpului păsării deasupra solului.

Zeugopodul este alcătuit în principal dintr-o tibie puternică, concrescută cu rîndul proximal al tarsienelor, de unde numele de tibiotars. Peroneul este redus la o aşchie osoasă şi articulat cu epifiza proximală a tibiotarsului. Lungimea relativă a zeugopodului prezintă o variabilitate destul de mare în grupul păsărilor.

Segmentul al treilea este format dintr-un tarsometatars. El provine din fuzionarea metatarsienelor, la capătul proximal al cărora se sudează rîndul distal al tarsienelor.

Sudarea tarsienelor distale la metatarsiene pe de o par-

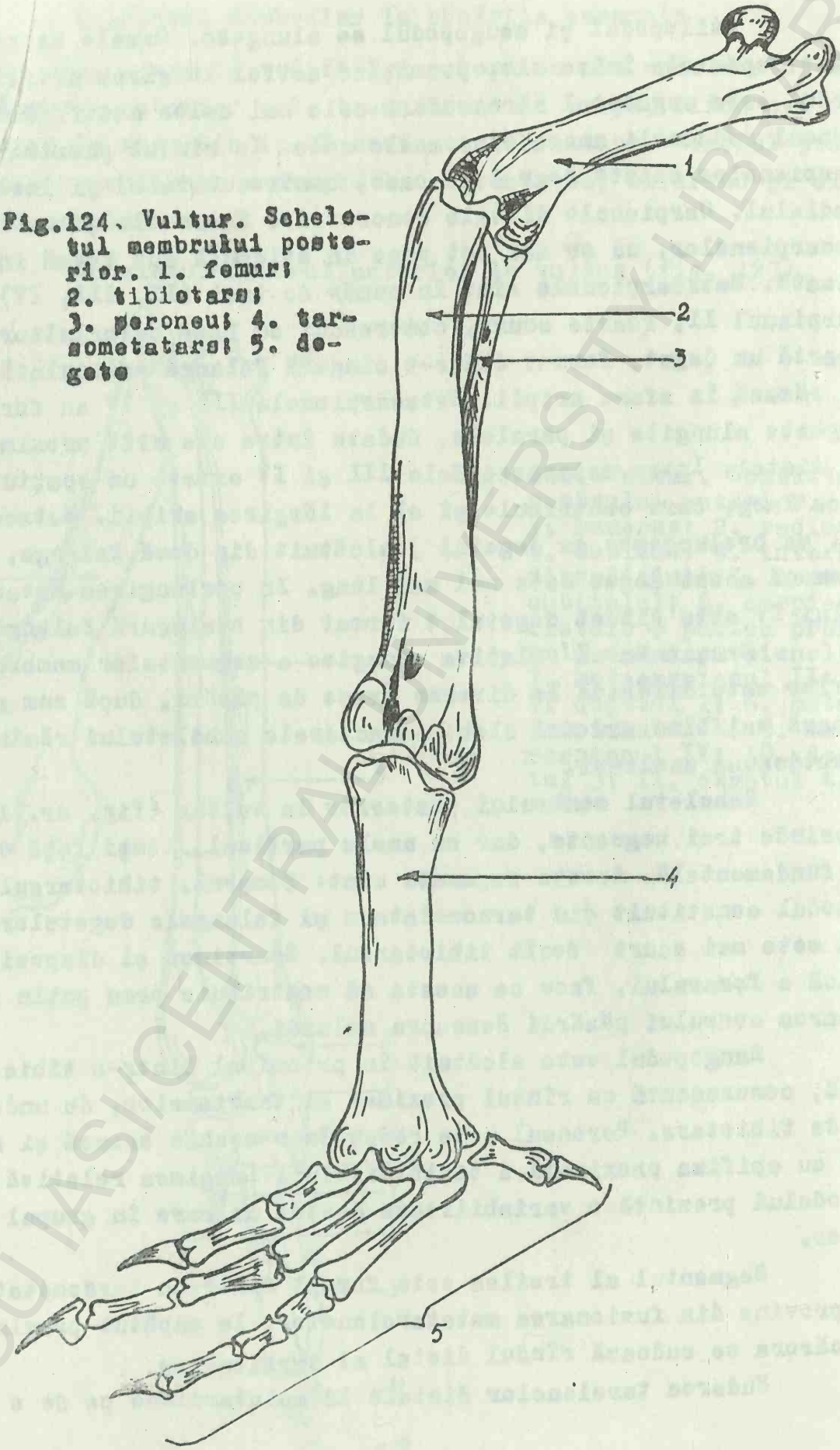

Fig.124. Vultur. Scheletul membrului posterior. 1. femur; 2. tibiotars; 3. peroneu; 4. tarsometatars; 5. degete

BCU IASI/CENTRAL UNIVERSITY LIBRARY

te şi a trasienelor proximale la tibia, pe de altă parte, face ca articulaţia dintre zeugopod şi autopod să fie o articulaţie intra-tarsiană şi nu tibio-tarsiană, aşa cum este la toate celelalte vertebrate tetrapode.

Lungimea relativă a tarsometatarsului la fel ca şi tibiotarsul variază de la grup la grup.

Capetele distale ale metatarsienelor incomplet sudate între ele dau prelungirile la care se articulează falangele 1 ale degetelor.

La vultur degetele sînt în număr de patru, dintre care degetul 1 dispus înapoi şi degetele 2, 3, 4 dispuse înainte. Degetul 1 are două falange, degetul 2 trei falange, degetul 3 patru falange şi degetul 4 cinci falange. Poziţia degetelor şi numărul falangelor variază la păsări, de la grup la grup.

4. Scheletul membrelor la mamifere.

Cîteva generalităţi asupra scheletului membrelor la mamifere

Ca o caracteristică a tuturor membrelor mamiferelor este faptul că se diferenţiază aici, mult mai net la oasele lungi, extremităţile lor sub forma unor epifize, mai reliefate decît porţiunea intermediară care poartă denumirea de diafiză. De asemenea apare la limita dintre epifiză (la nivelul metafizei) discul cartilaginos de creştere.

Membrele anterioare la mamifere prezintă un humerus, prevăzut cu un cap articular, care se articulează la cavitatea glenoidă şi este orientat fie medial, fie caudal. Epifiza inferioară poartă suprafeţe articulare pentru oasele zeugopodului. Lungimea humerusului este, de obicei, invers proporţională cu cea a autopodului.

Oasele zeugopodului sînt cubitusul sau radiusul aşezate, de obicei, în poziţie de pronaţie fixă, sau de semipronaţie. Numai la primate şi în special la om, membrele pot prezenta mişcări de supinaţie, adică de întoarcere a autopodului cu faţa volară în sus.

Cubitusul este prevăzut sus cu un olecran, care alcătuieşte cotul. Cubitusul este mai bine dezvoltat la extremitatea lui proximală. Extremitatea distală poate fi mai mult sau mai puţin redusă.

Radiusul prezintă o epifiză superioară cu suprafeţe articulare pentru humerus şi cubitus şi o epifiză inferioară prevăzută cu suprafeţe articulare pentru oasele carpiene.

Autoppdul este alcătuit din: bazipod, format dintr-un număr variabil de carpiene; metapod alcătuit din cinci metacarpiene; şi acropod format din cinci degete.

Atît metacarpienele cît şi degetele se pot reduce ajungîndu-se la un singur metacarpian şi un singur deget. Concomitent cu reducerea are loc şi o alungire a acestor segmente ale autopodului.

Membrul posterior prezintă un femur prevăzut superior cu un cap femural, orientat medial, care se articulează cu cavitatea acetabulară, iar inferior cu doi condili femurali, care se articulează cu tibia. Ca şi humeruşul, femurul are lungimea invers proporţională, faţă de lungimea autopodului.

Dintre oasele zeugopodului, tibia este întotdeauna un os puternic şi bine dezvoltat, în timp ce peroneul, poate fi mai mult sau mai puţin regresat, uneori putînd chiar să dispară. Peroneul se articulează , în general, proximal la tibie. La nivelul articulaţiei stilo-zeugopodale se găseşte un os sesamoid - rotula. Oasele zeugopodului sînt întotdeauna paralele între ele şi nu execută niciodată mişcări de supinaţie-pronaţie.

Autopodul este alcătuit din oasele tarsiene, metatarsiene şi falange. Tarsienele prezintă întotdeauna un astragal (tibial + intermediar) şi un calcaneu (peroneal). Calcaneul are un tubercul calcanean şi un sustentaculum talii, pe care se sprijină astragalul. Pe lîngă aceste două tarsiene, voluminoase, se mai găsesc centralul şi tarsienele distale.

Metatarsienele ca şi degetele sînt în număr de cinci la formele pentadactile, dar se pot reduce la un singur metatarsian şi un singur deget funcţional. Ca şi la membrele anterioare, reducerea este adesea însoţită de o alungire a metapodului şi acropodului.

La mamifere se ia drept membru primitiv, nespecializat, membrul plantigrad şi pentadactil. Acest membru este socotit totodată ca membru adaptat la "mers". De la acesta se consideră că au derivat membrele specializate, adaptate la diferite tipuri de locomoţie terestră, locomoţie acvatică şi locomoţie aeriană.

Printre mamiferele actuale întîlnim tipul de membru plantigrad şi pentadactil la urs.

Scheletul membrelor la urs

Scheletul membrului anterior (fig. nr. 125) prezintă cele

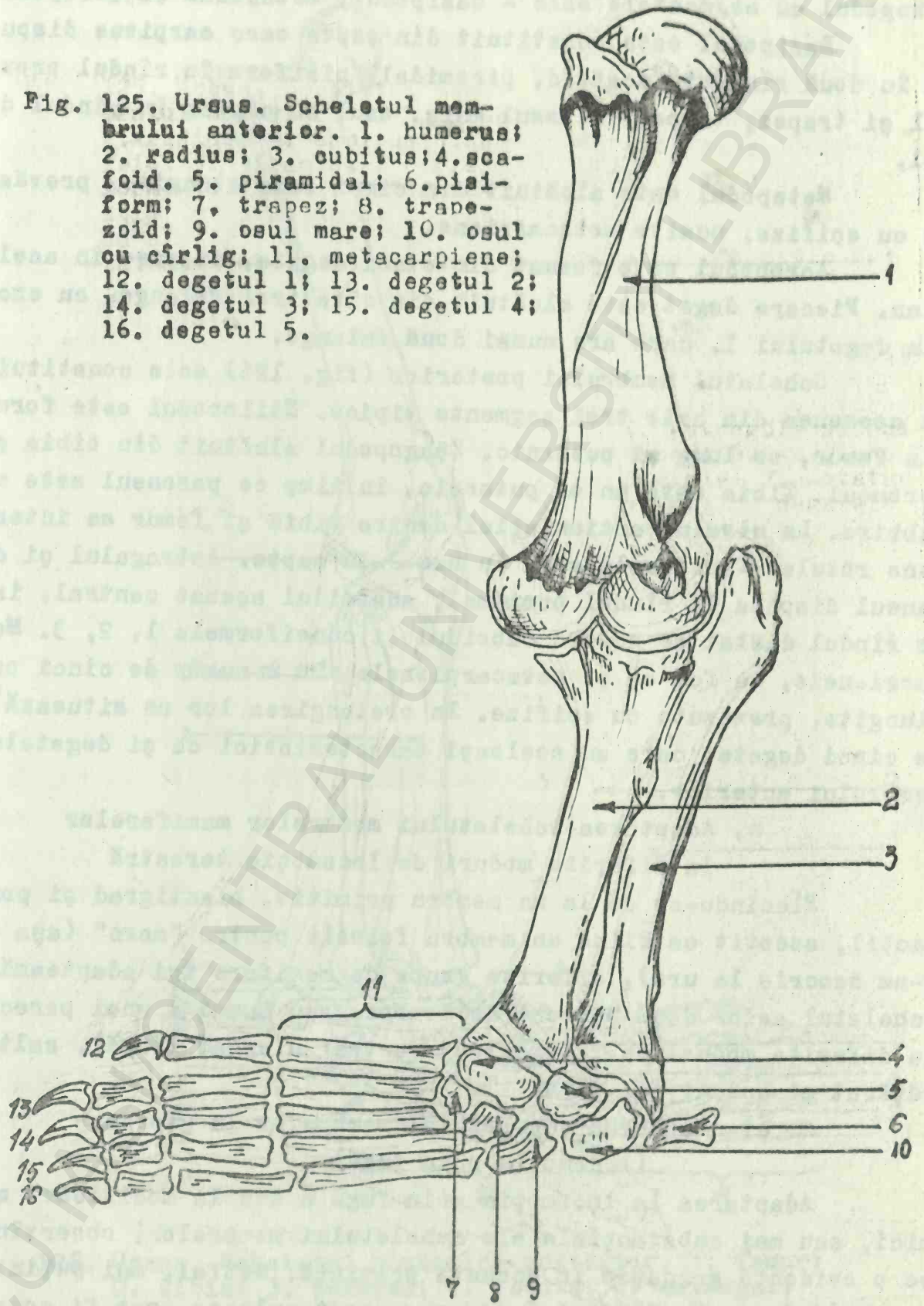

Fig. 125. Ursus. Scheletul membrului anterior. 1. humerus; 2. radius; 3. cubitus; 4. scafoid. 5. piramidal; 6. pisiform; 7. trapez; 8. trapezoid; 9. osul mare; 10. osul cu cîrlig; 11. metacarpiene; 12. degetul 1; 13. degetul 2; 14. degetul 3; 15. degetul 4; 16. degetul 5.

trei segmente tipice: stilopodul alcătuit din humerus, zeugopodul alcătuit din radius şi cubitus (cubitusul este bine dezvoltat) şi

BCU Cluj / CENTRAL UNIVERSITY LIBRARY

autopodul cu segmentele sale - bazipodul, metapodul şi acropodul.

Bazipodul este constituit din şapte oase carpiene dispuse în două rînduri: scafoid, piramidal, pisiform în rîndul proximal şi trapez, trapezoid, osul mare, osul cu cîrlig în rîndul distal.

Metapodul este alcătuit din cinci oase alungite, prevăzute cu epifize, numite metacarpiene.

Acropodul este format din cinci degete, dispuse în acelaşi plan. Fiecare deget este alcătuit din cîte trei falange, cu excepţia degetului 1, care are numai două falange.

Scheletul membrului posterior (fig. 126) este constituit de asemenea din cele trei segmente tipice. Stilopodul este format din femur, os lung şi puternic. Zeugopodul alcătuit din tibia şi peroneul. Tibia este un os puternic, în timp ce peroneul este mai subţire. La nivelul articulaţiei dintre tibia şi femur se interpune rotula. Tarsienele sînt în număr de şapte. Astragalul şi calcaneul dispuse în rîndul proximal, scafoidul aşezat central, iar în rîndul distal se găsesc cuboidul şi cuneiformele 1, 2, 3. Metatarsienele, la fel ca şi metacarpienele, sînt în număr de cinci oase alungite, prevăzute cu epifize. In prelungirea lor se situează cele cinci degete, care au aceleaşi caracteristici ca şi degetele membrului anterior.

A. Adaptarea scheletului membrelor mamiferelor la diferite moduri de locomoţie terestră

Plecîndu-se de la un membru primitiv, plantigrad şi pentadactil, socotit ca fiind un membru folosit pentru "mers" (aşa cum l-am descris la urs), diferite grupe de mamifere îşi adaptează scheletul celor două perechi de membre, sau numai a unei perechi, la diferite moduri de locomoţie terestră: alergat (fugă), salt, căţărat şi apucat, şi săpat.

a) Adaptarea scheletului membrelor la alergare (locomoţia prin fugă)

Adaptarea la locomoţia prin fugă a dus la modificări mai mici, sau mai substanţiale ale scheletului membrelor, observîndu-se o evidentă gradaţie în această privinţă. Astfel, mai puţin adaptate, deci cu modificări nu prea spectaculoase, pot fi considerate membrele digitigrade, aşa cum le găsim la mai multe carnivore.

Vom descrie scheletul membrelor digitigrade la lup.

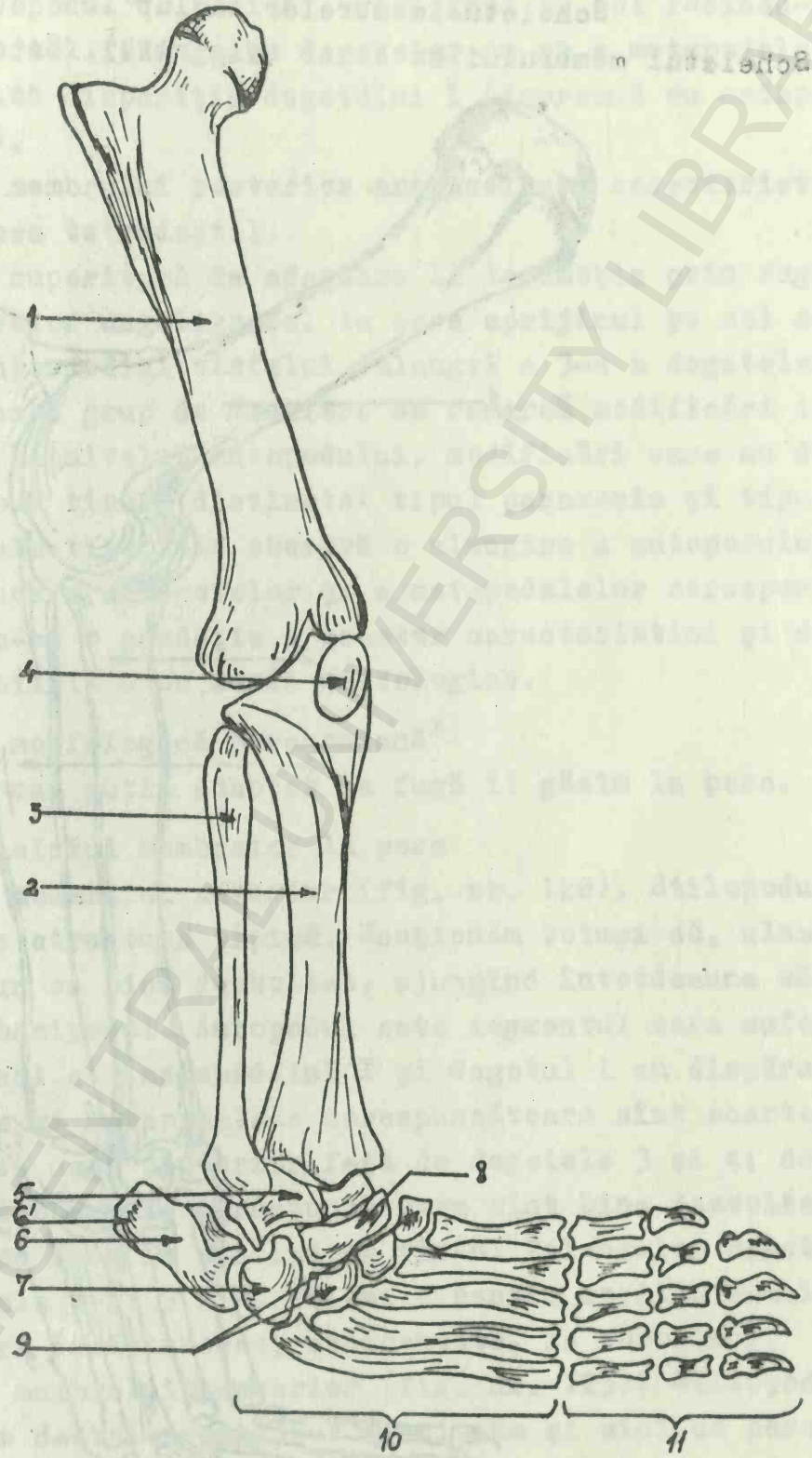

Fig. 126. Ursus. Scheletul membrului posterior. 1. femur; 2. tibia; 3. peroneu; 4. rotula; 5. astragal; 6. calcaneu; 6'. tubercul; 7. cuboid; 8. scafoid; 9. cuneiforme (1,2,3); 10. metatarsiene; 11. degetele 1-5.

BCU IASI CENTRAL UNIVERSITY LIBRARY

Scheletul membrelor la lup

Scheletul membrului anterior (fig. 127). Se observă o re-

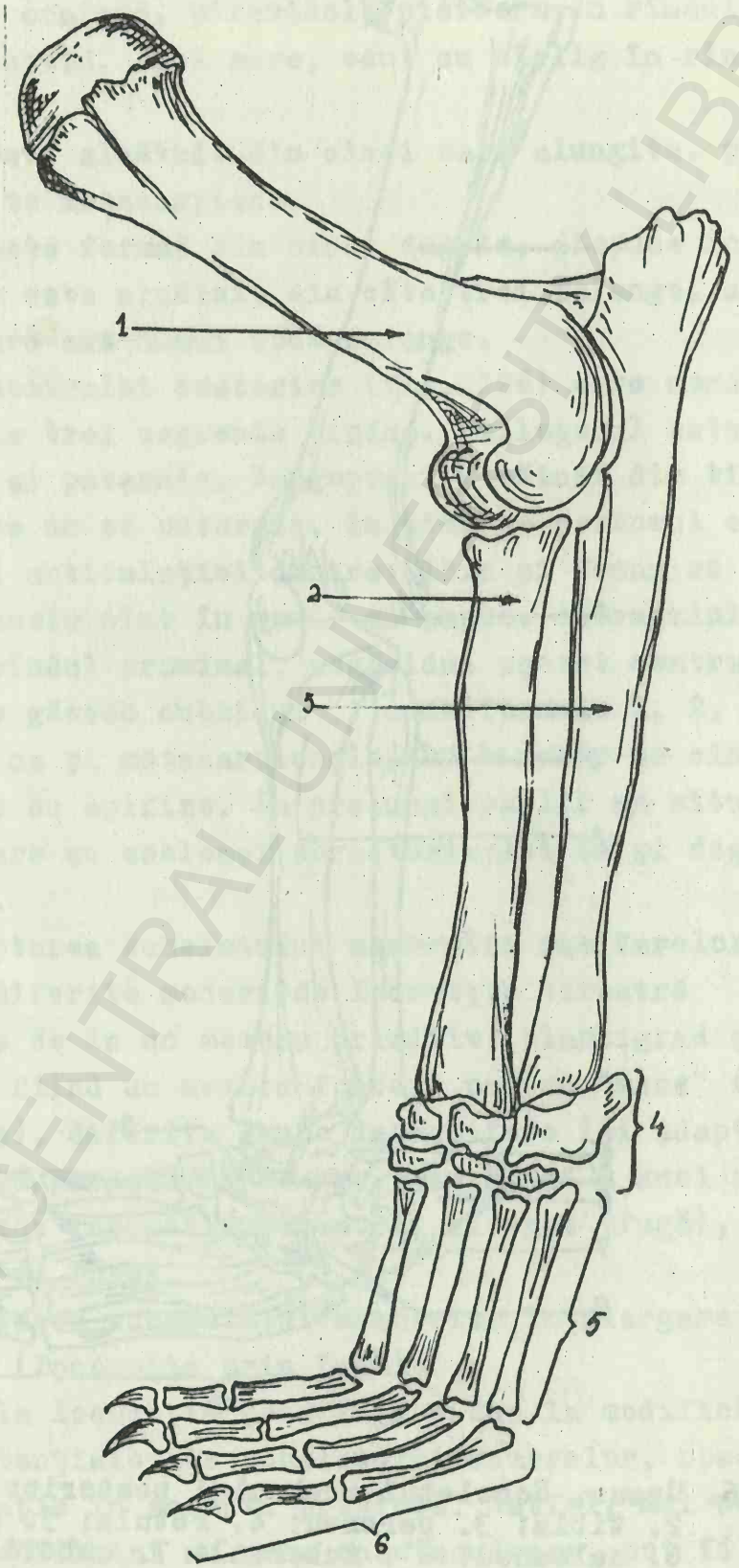

Fig. 127. Canis lupus. Scheletul membrului anterior. 1.humerus; 2. radius; 3. cubitus; 4. carpiene; 5. metacarpiene ; 6. degetele 2-5.

BCU IASI/CENTRAL UNIVERSITY LIBRARY

a autopodului. Autopodul "se ridică", sprijinul pe sol făcîndu-se numai prin intermediul falangelor degetelor nu şi a metapodalelor. Se constată totodată dispariţia degetului 1 (împreună cu metapodalul corespunzător).

Scheletul membrului posterior are aceleaşi caracteristici, el fiind de asemenea tetradactil.

O treaptă superioară de adaptare la locomoţia prin fugă, este aceea a membrelor unguligrade, la care sprijinul pe sol se face numai prin intermediul vîrfului falangei a 3-a a degetelor (degetului). La acest grup de mamifere se remarcă modificări importante mai ales la nivelul autopodului, modificări care au dus la realizarea a două tipuri distincte: tipul paraxonia şi tipul mezaxonia. La ambele tipuri se observă o alungire a autopodului corelată cu o reducere a degetelor şi a metapodalelor corespunzătoare, constatîndu-se o gradaţie a acestor caracteristici şi deci posibilitatea stabilrii unor serii morfologice.

Seria morfologică paraxoniană[x]

Un membru mai puţin adaptat la fugă îl găsim la porc.

Scheletul membrelor la porc

Scheletul membrului anterior (fig. nr. 128). Stilopodul şi zeugopodul au o structură tipică. Menţionăm totuşi că, ulna (cubitusul) este un os bine dezvoltat, ajungînd întotdeauna să se articuleze cu bazipodul. Autopodul este segmentul care suferă modificări în sensul că: metapodalul I şi degetul 1 au dispărut; degetele 2 şi 5 ca şi metapodalele corespunzătoare sînt scurte şi subţiri, situate uşor posterior faţă de degetele 3 şi 4; degetele 3 şi 4 şi metapodalele corespunzătoare sînt bine dezvoltate. Sprijinul pe sol se face în special pe vîrful falangelor degetelor 3 şi 4. Degetelę 2 şi 5 sînt folosite pentru sprijin numai pe anumite terenuri (mlăştinoase, accidentate, la coborîre).

Scheletul membrului posterior (fig. nr. 129). Stilopodul şi zeugopodul au o dezvoltare tipică. Menţionăm şi aici că peroneul subţire ajunge pînă la bazipod. Autopodul prezintă aceleaşi modificări pe care le-am întîlnit şi la autopodul membrului anterior.

---

[x] Numele de paraxonia este legat de faptul că axa de simetrie a membrului trece printre degetele 3 şi 4.

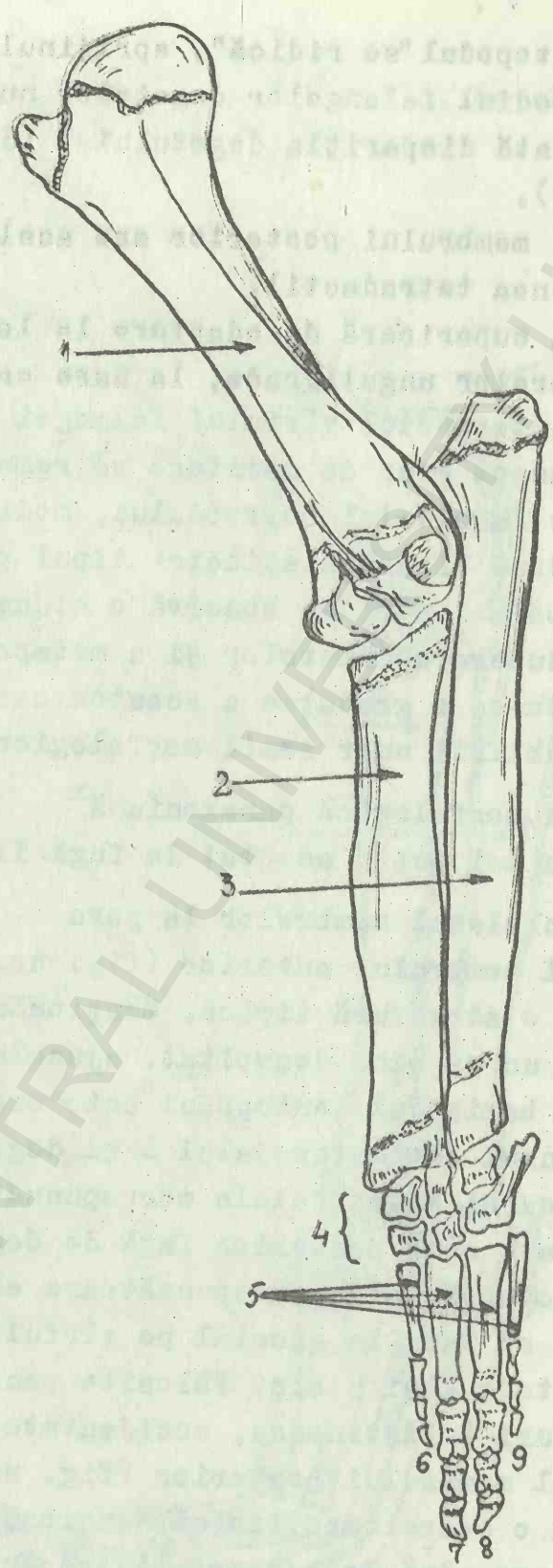

Fig. 128. Sus scrofa (individ tînăr). Scheletul membrului anterior. 1. humerus; 2. radius; 3. cubitus; 4. carpiene; 5. metacarpiene; 6. degetul 2; 7. degetul 3; 8. degetul 4; 9. degetul 5. La toate oasele lungi se disting discuri de creştere în dreptul metafizelor.

BCU IASI/CENTRAL UNIVERSITY LIBRARY

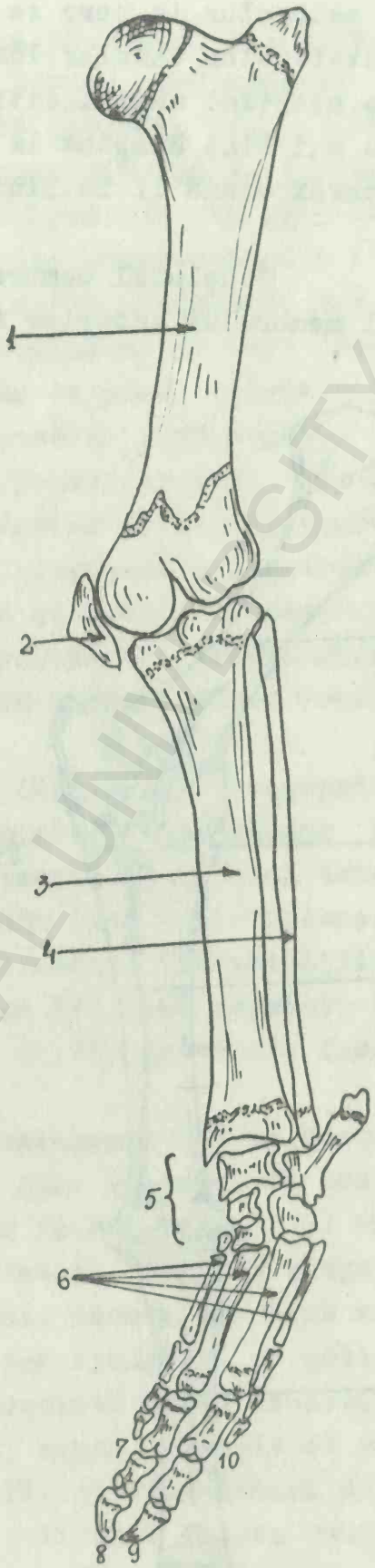

Fig. 129. Sus scrofa (individ tînăr).Scheletul membrului posterior. 1. femur; 2. rotula; 3. tibia; 4. peroneu ; 5. tarsiene; 6. metatarsiene; 7. degetul 2; 8. degetul 3; 9. degetul 4; 10. degetul 5. La oasele lungi se disting discuri de creştere în dreptul metafizelor.

BCU IAŞI/CENTRAL UNIVERSITY LIBRARY

Atragem atenţia că în figurile 128 şi 129 în care am prezentat scheletul membrelor la porc se observă discurile de creştere din dreptul metafizelor oaselor lungi (scheletul după care s-au executat desenele aparţine unui individ tînăr).

Un membru mai bine adaptat la locomoţia prin fugă din seria morfologică paraxoniană îl întîlnim la cavicorne (ovicaprine şi bovine).

Scheletul membrelor la oaie

Scheletul membrului anterior (fig. nr. 130). Stilopodul

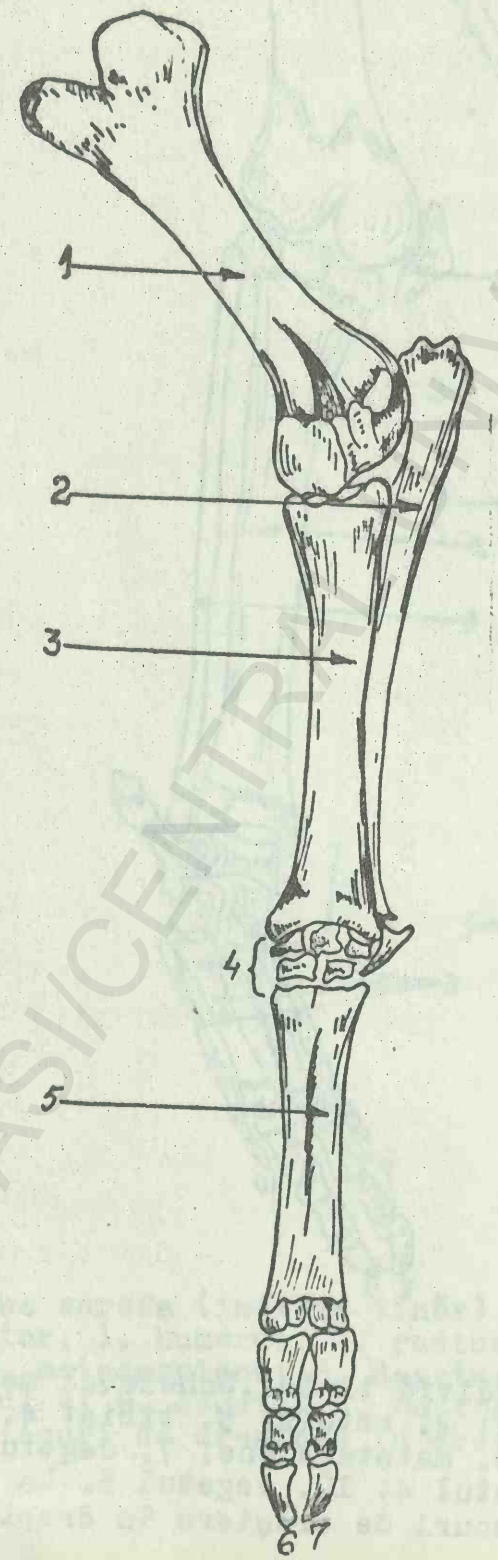

Fig. 130. Ovis. Scheletul membrului anterior. 1. humerus; 2. cubitus; 3. radius; 4. carpiene; 5. os canon (metacarpienele III+IV); 6. degetul 3. 7. degetul 4.

BCU IAŞI/CENTRAL UNIVERSITY LIBRARY

(humerusul) suferă doar o foarte uşoară scurtare. Zeugopodul este alcătuit din cele două oase tipice, radiusul şi cubitusul. Acesta din urmă are olecranul foarte puternic iar în rest este subţire şi sudat la radius; totuşi extremitatea sa inferioară ajunge pînă la bazipod. Bazipodul este constituit din oase mici, carpienele. Metapodul este format numai din metacarpienele III şi IV, mult alungite (lungimea lor este aproape egală cu cea a stilopodului) şi concrescute între ele, formînd un os unic numit canon. Degetele sînt şi ele numai în număr de două, degetele 3 şi 4. Sprijinul pe sol se face prin vîrful acestor două degete.

Scheletul membrului posterior (fig. nr. 131). Stilopodul, şi aici ca şi la membrul anterior este uşor scurtat. Zeugopodul este format numai din tibia, peroneul a dispărut complet. Autopodul are aceeaşi alcătuire ca şi autopodul membrului anterior.

Menţionăm că în cadrul seriei morfologice paraxonia, între porc şi oaie există forme intermediare. Unele din acestea le prezentăm şi noi.

Astfel, la camelide (Camellus), zeugopodul membrului anterior (fig. nr. 132) este alcătuit din radius bine dezvoltat şi cubitus redus numai la olecran. Bazipodul este format din şase carpiene, iar metapodul din două metacarpiene lungi, concrescute între ele, formînd osul canon. Extremităţile distale ale celor două metacarpiene (III şi IV) încă nesudate între ele,se prelungesc cu cîte un deget (3 şi 4), prevăzute fiecare cu cîte trei falange.

Cervidele pot fi considerate tot ca forme intermediare în seria paraxoniană, între porc şi oaie. Am luat drept exemplu scheletul membrului anterior la ren (fig. 133) unde vom sublinia numai principalele caracteristici. Astfel, zeugopodul este constituit din radius şi cubitus. Acesta din urmă are extremitatea inferioară foarte subţire, dar ajunge să se articuleze cu oasele bazipodului. Bazipodul nu prezintă nimic deosebit.Metapodul este format în principal din osul canon, alungit şi rezultat şi aici din fuzionarea metapodalelor III şi IV. Alături de osul canon,însă, mai există şi metapodalele II şi V foarte scurte şi foarte subţiri. Aceste metapodale (II şi V) se prelungesc cu cîte un deget, format fiecare din cîte trei falange regresate (foarte mici). Degetele 2 şi 5 nu sînt folosite la sprijinul pe sol, decît pe terenuri cu toul deosebite (accidentate, mlăştinoase etc.). Spri-

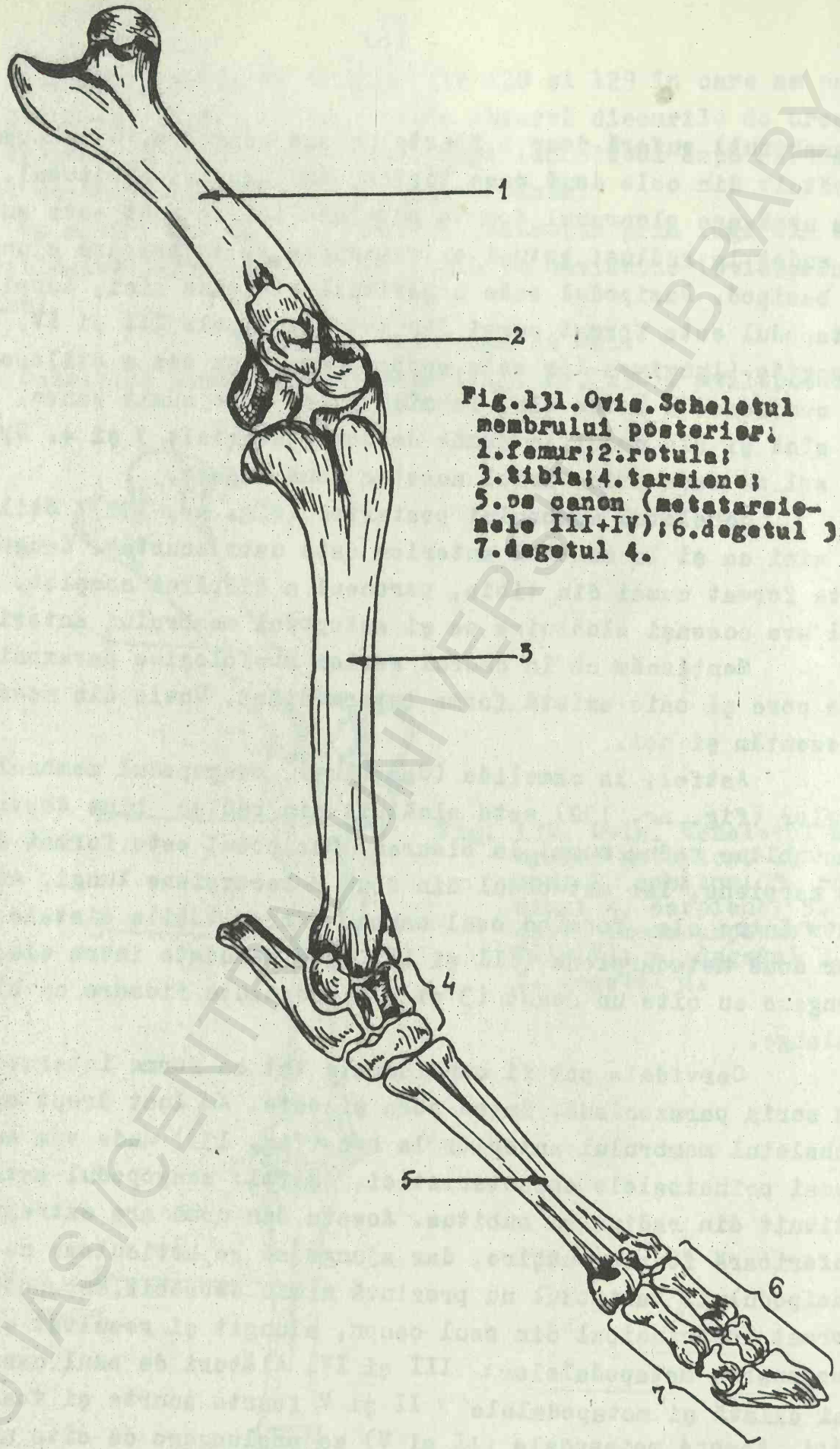

Fig.131.Ovis.Scheletul membrului posterior: 1.femur;2.rotula; 3.tibia;4.tarsiene; 5.os canon (metatarsienele III+IV);6.degetul 3; 7.degetul 4.

BCU IAȘI/CENTRAL UNIVERSITY LIBRARY

jinul pe sol se face cu ajutorul degetelor 3 şi 4, bine dezvoltate şi articulate cu extremitatea distală a osului canon.Aceste degete sînt formate din cîte trei falange cu o dezvoltare normală.

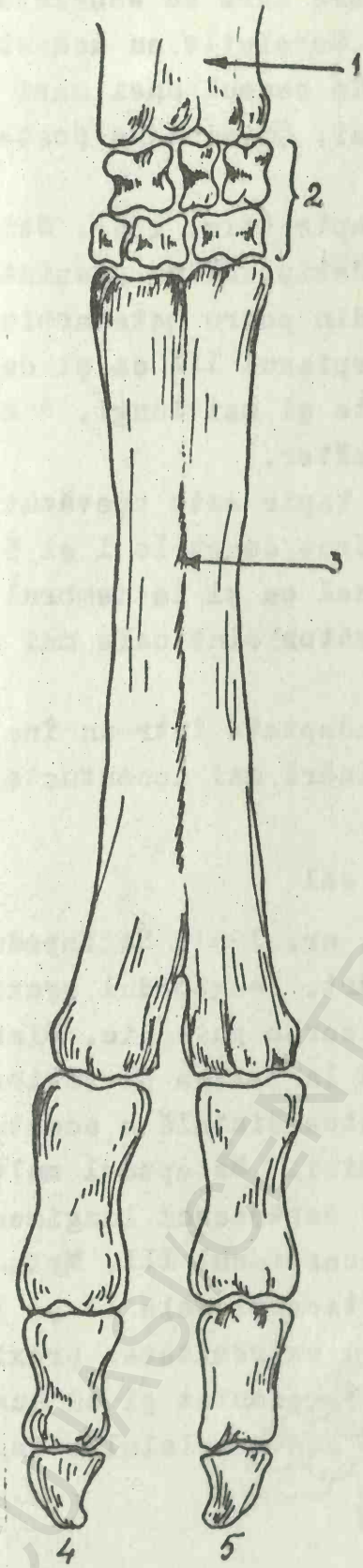

Fig. 132.Camellus.Scheletul membrului anterior.1.radius;2.carpiene; 3.os canon(metacarpienele III+IV); 4. degetul 3; 5. degetul 4.

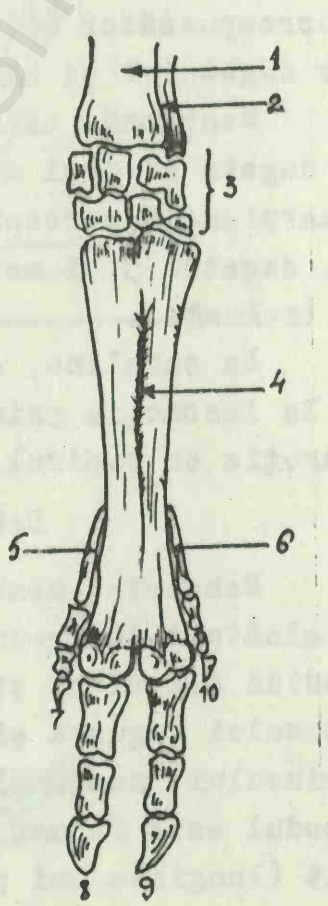

Fig. 133. Rangifer.Scheletul membrului anterior.1. radius; 2. cubitus; 3. carpiene ; 4. os canon (metacarpienele III + IV); 5. metacarpianul II; 6. metacarpianul V; 7. degetul 2; 8. degetul 3; 9. degetul 4; 10. degetul 5.

BCU CLUJ CENTRAL UNIVERSITY LIBRARY

Seria morfologică mezaxoniană[x]

Din această serie fac parte mamifere care au scheletul membrelor adaptate la locomoţia prin fugă.Corelativ cu aceasta scheletul suferă, în general, modificări în sensul unei mari reduceri a oaselor metapodului şi acropodului. Şi aici se poate distinge o seriaţie morfologică.

Scheletul membrului anterior la tapir (fig. 134). Stilopodul şi zeugopodul au o structură tipică. Bazipodul nu prezintă nimic deosebit. Metapodul însă este format din patru metacarpiene, care se prelungesc cu patru degete.Metacarpianul III ca şi degetul corespunzător (3) sînt cele mai robuste şi mai lungi. A dispărut degetul 1 şi metacarpianul corespunzător.

Menţionăm că membrul posterior la tapir este prevăzut cu trei degete şi trei metacarpiene. Au dispărut degetele 1 şi 5 şi metacarpienele corespunzătoare. Şi aici însă ca şi la membrul anterior, degetul 3 şi metatarsianul corespunzător sînt cele mai puternice (robuste).

La cabaline, scheletul membrelor adaptate într-un înalt grad la locomoţia prin fugă, suferă modificări mai accentuate în comparaţie cu tapirul.

Scheletul membrelor la cal

Scheletul membrului anterior (fig. nr. 135). Stilopodul este alcătuit dintr-un humerus relativ scurt. Zeugopodul prezintă un radius dezvoltat şi un cubitus cu un olecran puternic. Diafiza cubitusului îngustă şi subţire este sudată la partea posterioară a radiusului, neajungînd pînă la extremitatea distală a acestuia. Bazipodul este format din şapte carpiene mici. Metapodul mult alungit (lungimea lui poate fi egală sau să depăşească lungimea stilopodului) este alcătuit numai din metacarpianul III. Metacarpienele I şi V au dispărut complet, iar metacarpienele II şi IV sînt reduse la două aşchii osoase sudate la extremitatea proximală a metacarpianului III. Acropodul este reprezentat şi el numai prin degetul 3, alcătuit din trei falange. Toate celelalte degete au dispărut complet.

---

x Numele de mezaxonia este strîns legat de dispoziţia axei de simetrie a membrului. Aceasta trece prin mijlocul degetului 3.

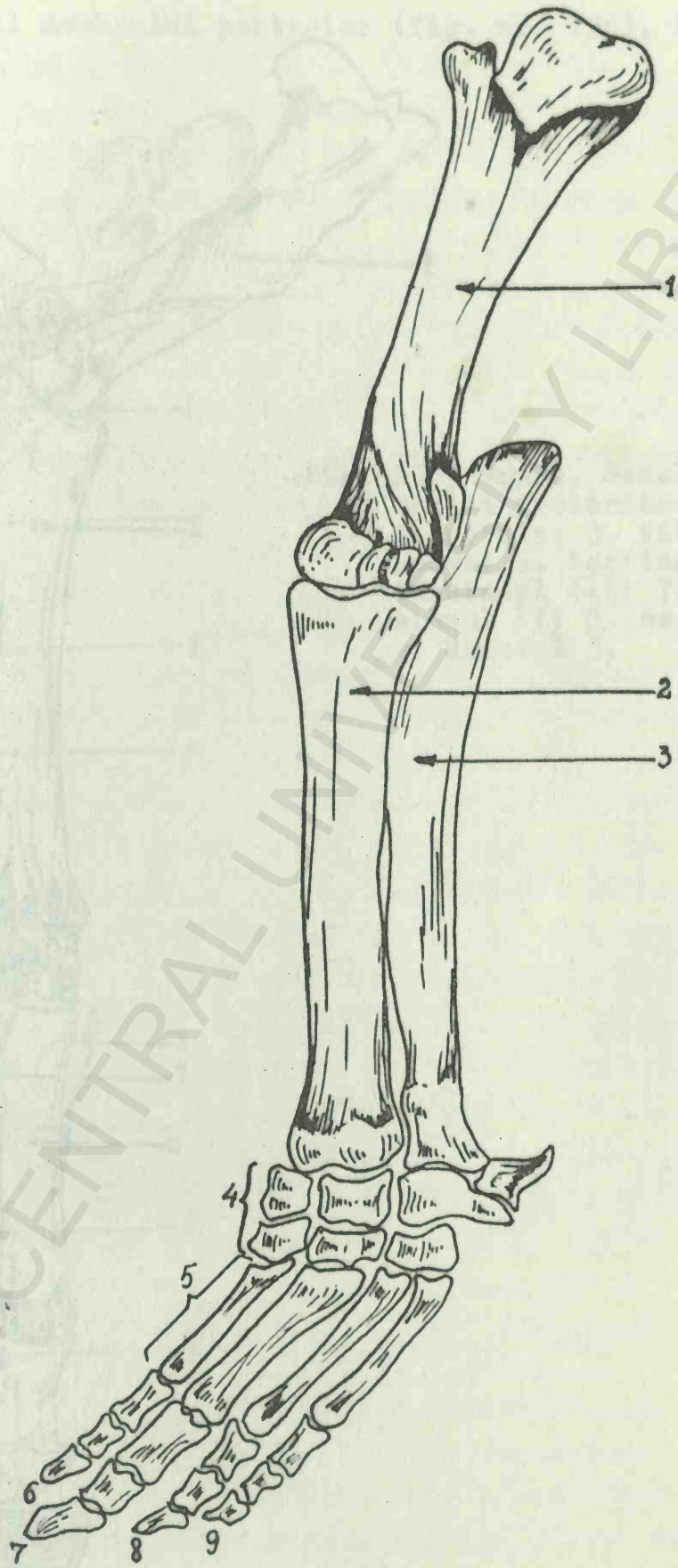

Fig. 134. Tapirus. Scheletul membrului anterior. 1. humerus; 2. radius; 3. cubitus; 4. carpiene; 5. metacarpiene; 6. degetul 2; 7. degetul 3; 8. degetul 4; 9. degetul 5.

BCU IASI/CENTRAL UNIVERSITY LIBRARY

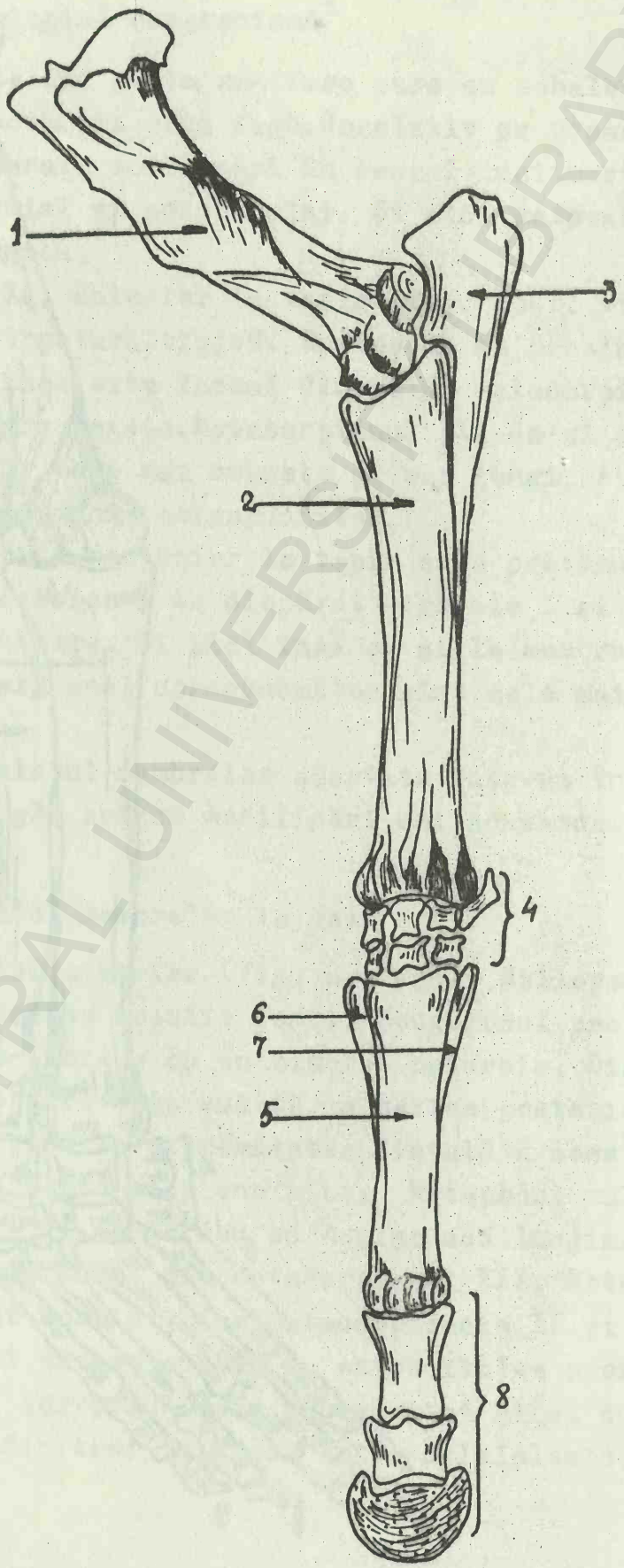

Fig. 135. Equus. Scheletul membrului anterior. 1. humerus; 2. radius; 3. cubitus; 4. carpiene; 5. metacarpianul III; 6. metacarpianul II; 7. metacarpianul IV; 8. degetul 3.

BCU IASI/CENTRAL UNIVERSITY LIBRARY

Scheletul membrului posterior (fig. nr. 136). La fel ca

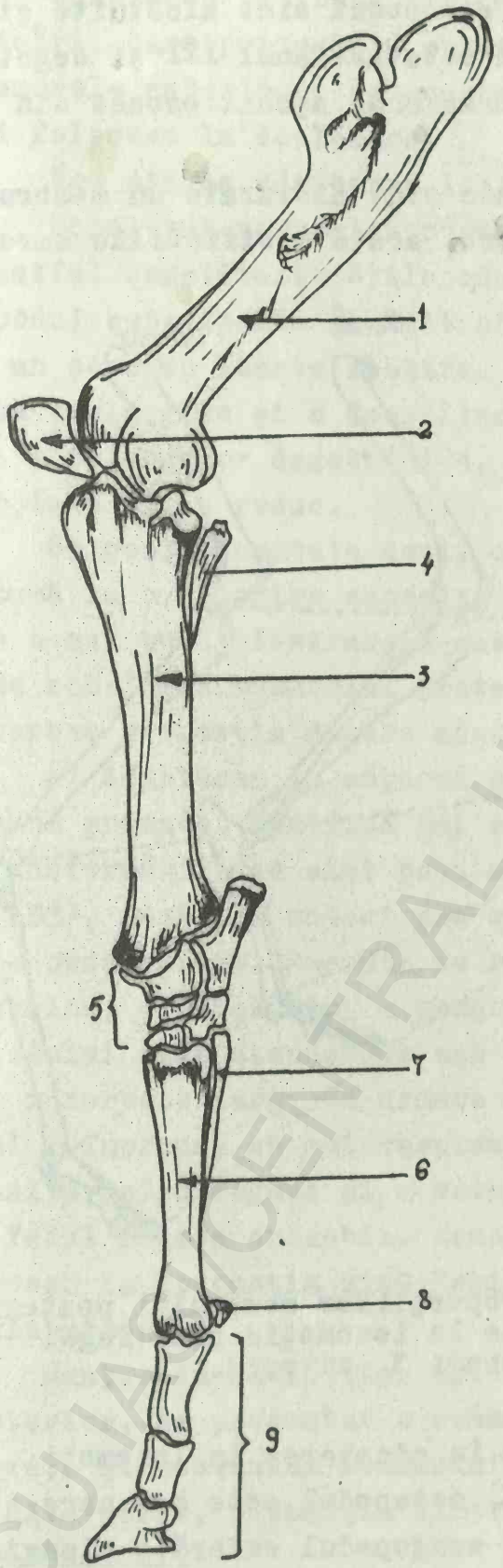

Fig. 136. Equus. Scheletul membrului posterior. 1. femur; 2. rotula; 3. tibia; 4. peroneu; 5. tarsiene; 6. metatarsianul III; 7. metatarsianul IV; 8. os sesamoid; 9. degetul 3.

şi la membrul anterior, modificările importante sînt la nivelul segmentului autopodal. Totuşi trebuie să amintim că la nivelul

zegopodului se mai păstrează porţiunea proximală a peroneului sub forma unei aşchii. Metapodul ca şi acropodul sînt alcătuite şi aici, ca şi la membrul anterior, din metatarsianul III şi degetul 3. Se menţin şi aici resturi sub forma unor aşchii osoase din metatarsienele II şi IV.

Schema din fig. nr. 137, unde sînt alăturate un membru posterior de urs, de cîine şi de cerb, arată modificările care

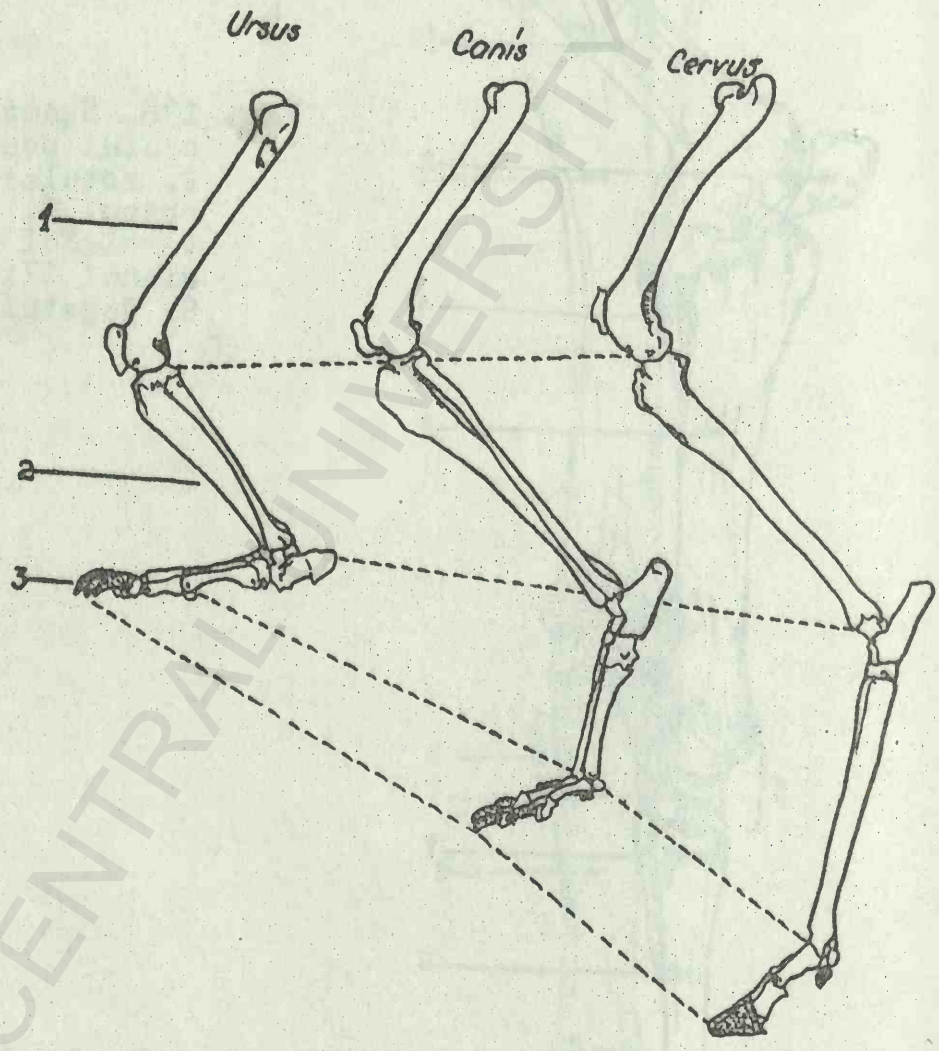

Fig. 137. Schemă variaţiilor proporţiilor membrului posterior la mamifere; adaptarea la locomoţia prin fugă. 1. stilopod; 2. zeugopod; 3. autopod.

survin în proporţia dintre segmente în adaptarea la locomoţia prin fugă. Aşa cum reiese din schemă, metapodul este cel care se alungeşte cel mai mult. Acropodul şi zeugopodul suferă o alungire mai slabă, aproximativ asemănătoare. Stilopodul este segmentul care rămîne în general invariabil ca lungime pentru întreaga serie.

b) Adaptarea la locomoţia prin salt

Adaptarea la locomoţia prin salt a mamiferelor a dus la modificări, care privesc în special scheletul membrelor posterioare. Membrele anterioare se scurtează. Uneori acestea nici măcar nu mai folosesc la deplasare.

Vom studia adaptarea la locomoţia prin salt la cangur.

Scheletul membrului posterior la cangur (fig. nr. 138) este astfel constituit: Stilopodul apare relativ puţin alungit; zeugopodul este foarte alungit şi alcătuit dîntr-o tibie puternică şi un peroneu foarte subţire. In ceea ce priveşte autopodul se observă o alungire şi o dezvoltare puternică a metatarsianului IV, cît şi a falangelor degetului 4. Celelalte părţi ale autopodului se subţiază şi se reduc.

Se poate constata deci, că modificarea cea mai importantă se rezumă la o alungire excesivă a scheletului membrului posterior. Pentru o mai bună ilustrare a acestui fapt în fig. nr. 138, alături de scheletul membrului posterior, am prezentat o schemă din care reiese proporţia dintre acesta şi scheletul întregului corp.

c) Adaptarea la căţărat şi apucat, care este caracteristică unor primate, modifică mai ales scheletul membrelor anterioare. Transformările nu sînt prea mari. Astfel, de exemplu la gibon (fig. 139), membrele anterioare sînt foarte lungi în comparaţie cu cele posterioare. Aceasta se realizează prin alungirea tuturor segmentelor, dar mai ales a zeugopodului şi a autopodului. Oasele zeugopodului sînt dispuse de aşa manieră încît lasă între ele un spaţiu interosos larg. Ca urmare a adaptării la căţărat şi apucat, degetul 1 împreună cu metacarpianul corespunzător, ies din planul celorlalte patru degete şi a metacarpienelor lor. Degetul 1 devine în felul acesta opozabil. Membrele anterioare astfel constituite servesc la locomoţia zisă "prin brahiaţie", foarte tipică pentru Hylobatidae.

Menţionăm că în fig. nr. 139, alături de scheletul membrului anterior, am prezentat o schemă din care reiese proporţia dintre acesta şi scheletul membrului posterior, pe de o parte, iar pe de altă parte, proporţia dintre scheletul membrelor şi scheletul trunchiului.

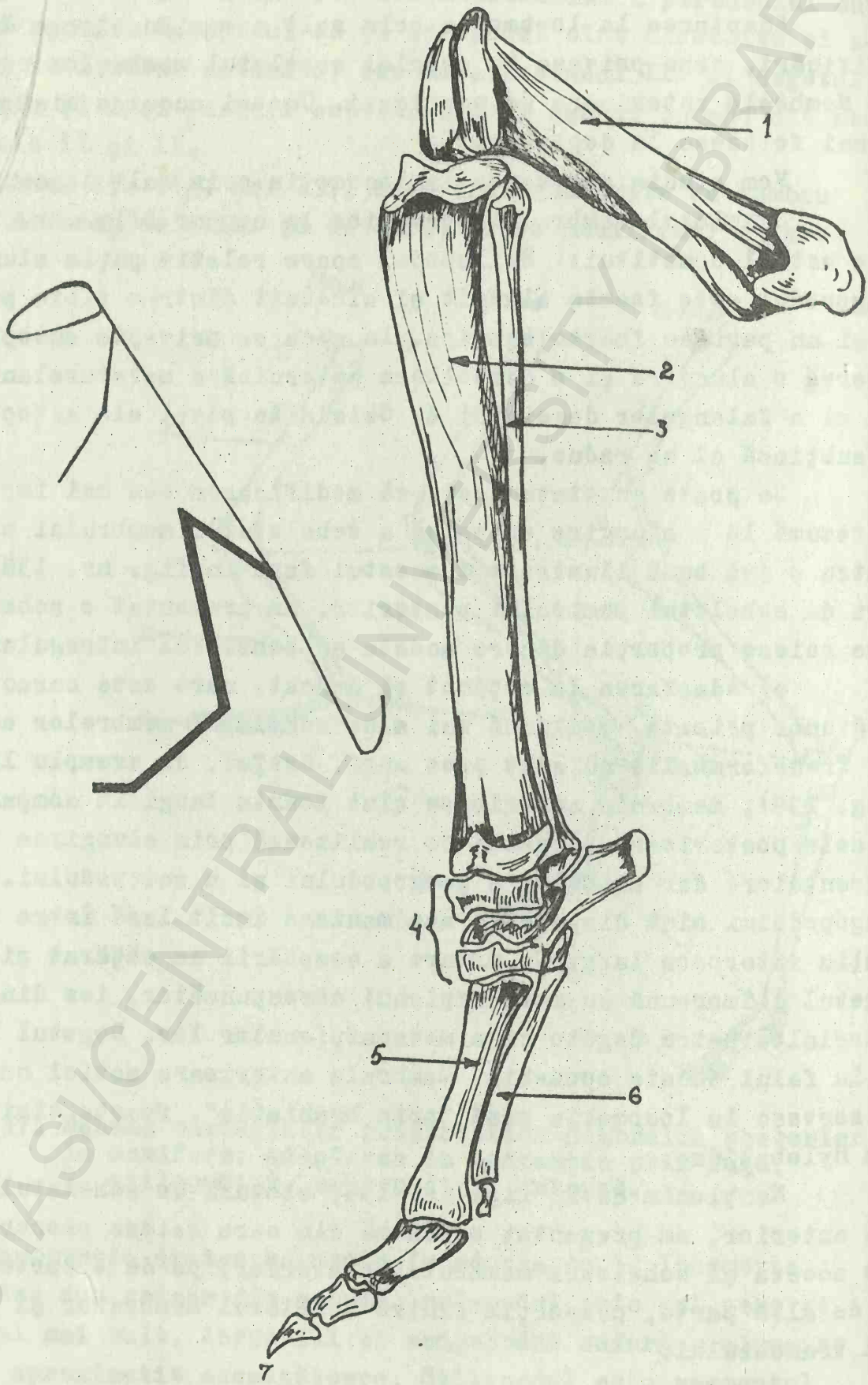

Fig. 138. Macropus. Scheletul membrului posterior. 1. femur; 2. tibia; 3. peroneu; 4. tarsiene; 5. metatarsianul IV; 6. metatarsianul III; 7. degetul 4.

BCU IASI/CENTRAL UNIVERSITY LIBRARY

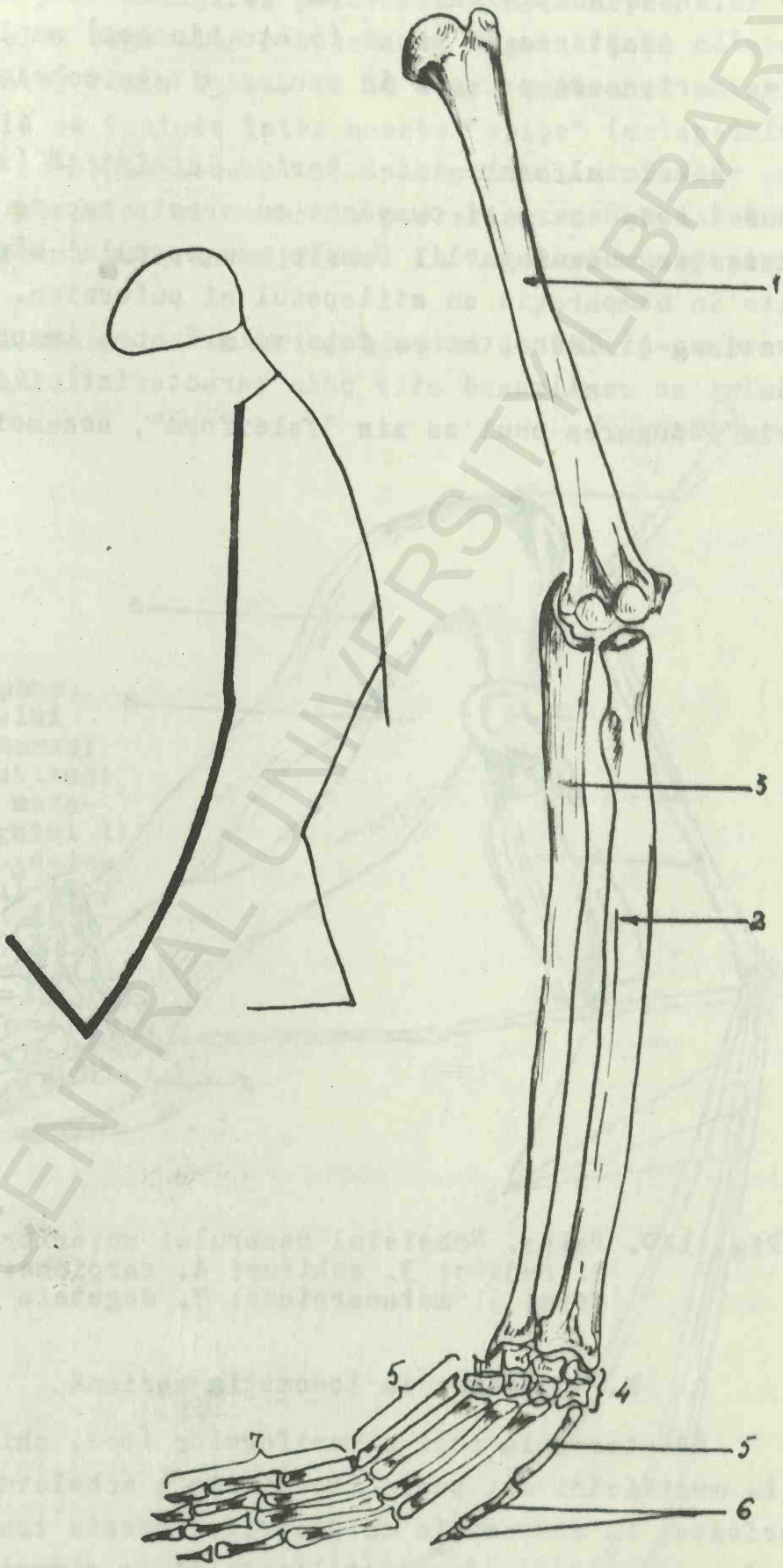

Fig. 139. Hylobates. Scheletul membrului anterior.
1. humerus; 2. radius; 3. cubitus; 4. carpiene;
5. metacarpiene; 6. degetul 1; 7. degetele 2-4

BCU IAȘI/CENTRAL UNIVERSITY LIBRARY

d) Adaptarea la săpat

In adaptarea la săpat (viaţa hipogee) au loc modificări nu prea mari, care privesc în exclusivitate scheletul membrului anterior.

Scheletul membrului anterior la cîrtiţă (fig. nr. 140). Humerusul este scurt şi prevăzut cu creste osoase puternice pentru inserţia musculaturii. Oasele zeugopodului sînt ceva mai alungite în comparaţie cu stilopodul şi puternice. Autopodul este foarte larg şi îndreptat cu faţa volară spre înapoi. Lărgirea autopodului se realizează atît prin caracteristicile falangelor, cît şi prin adăugarea unui os zis "falciform", sesamoid.

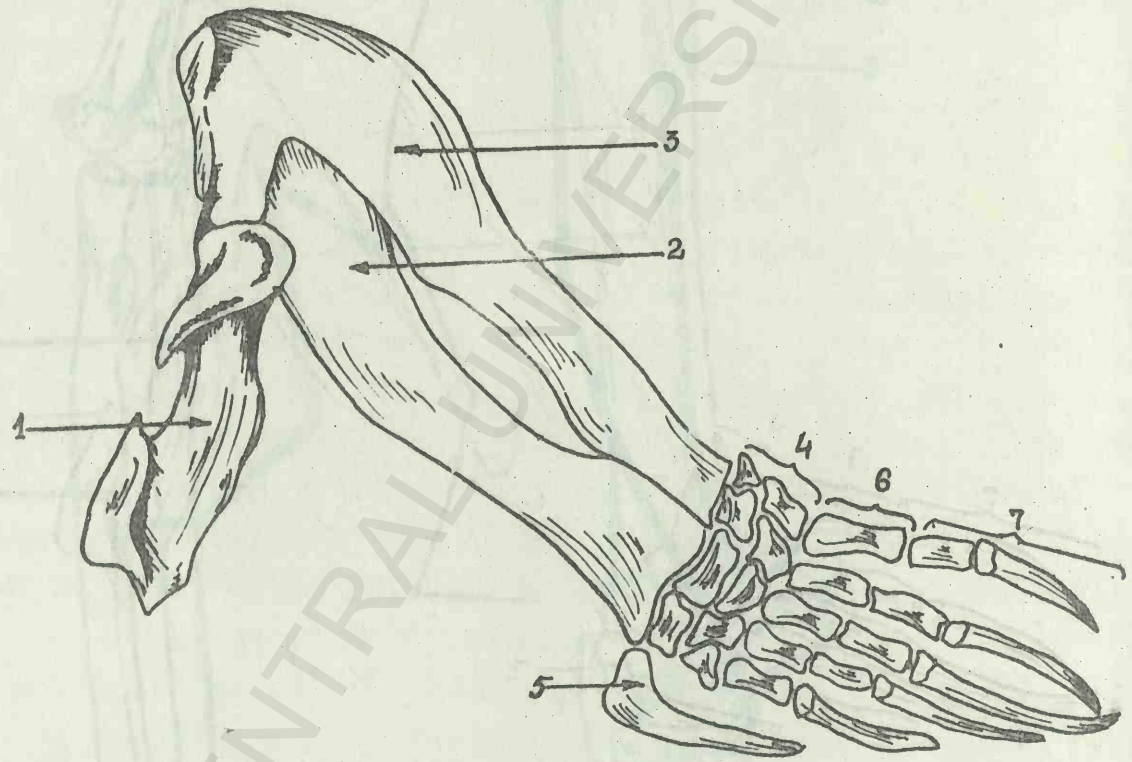

Fig. 140. Talpa. Scheletul membrului anterior. 1. humerus; 2. radius; 3. cubitus; 4. carpiene; 5. os falciform; 6. metacarpiene; 7. degetele 1-5.

B. Adaptarea la locomoţia aeriană

Adaptarea la zbor a mamiferelor (ord. chiropterelor), a dus la modificări mai puţin importante a scheletului membrelor anterioare, în comparaţie cu păsările. Aceste transformări constau în o slabă alungire a stilopodului, o alungire puternică a zeugopodului corelată cu reducerea cubitusului şi sudarea sa la radius. La nivelul autopodului, modificările sînt mai accentuate

şi se evidenţiază prin alungirea puternică a metacarpienelor II-V şi a falangelor degetelor respective. Degetul 1 şi metacarpianul corespunzător rămîn scurte şi în afara membranei patagiale. Membrana patagială se întinde între aceste "spiţe" (metapodalele II-V şi degetele corespunzătoare) ale autopodului membrelor anterioare, laturile corpului şi membrele posterioare. Scheletul membrelor posterioare nu suferă modificări în legătură cu adaptarea la zbor.

Scheletul membrului anterior adaptat la zbor l-am prezentat în fig. nr. 141.

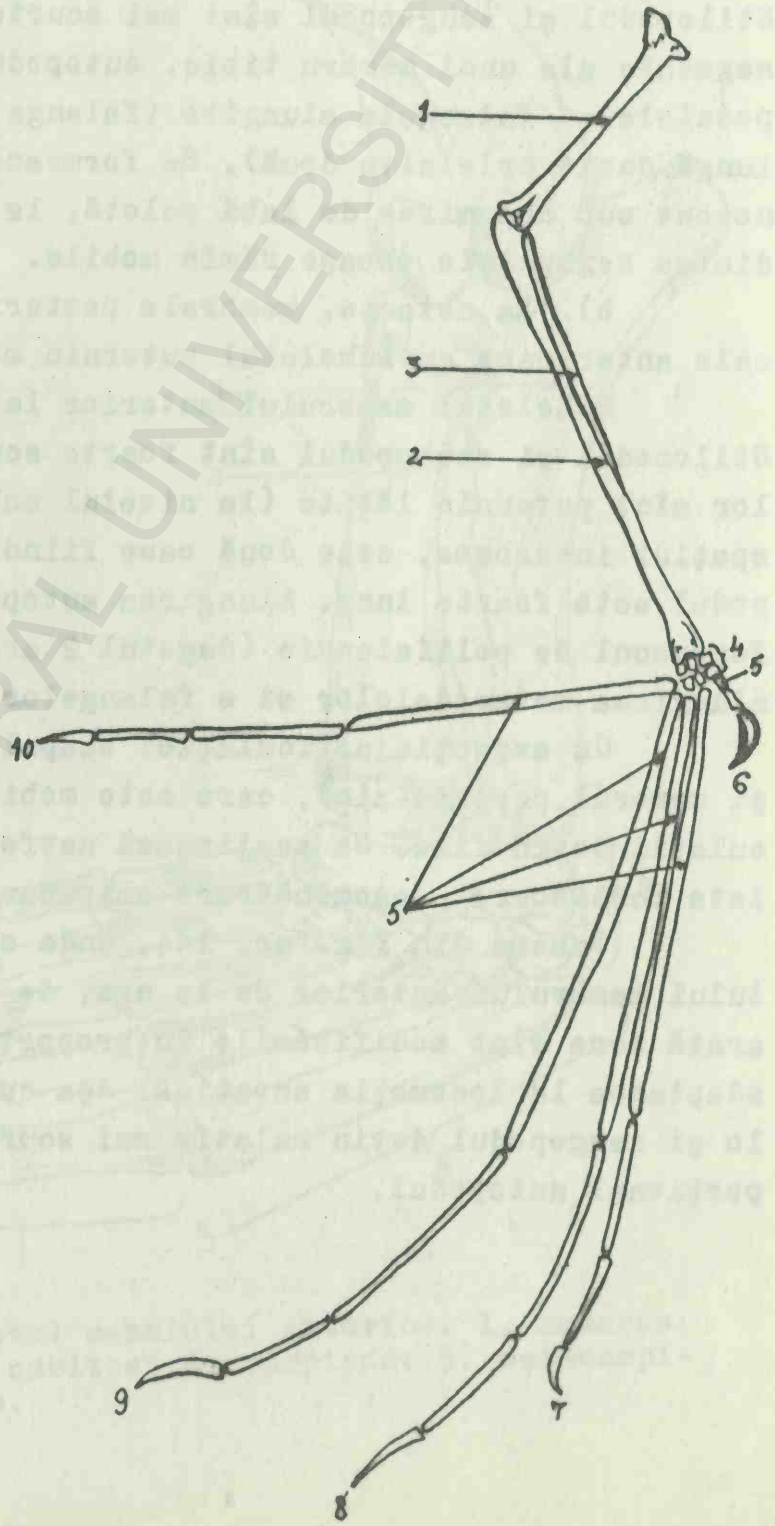

Fig. 141. Rynolophus. Scheletul membrului anterior. 1. humerus; 2. radius; 3. cubitus; 4. carpiene; 5. metacarpiene; 6. degetul 1; 7. degetul 2; 8. degetul 3; 9. degetul 4; 10. degetul 5.

BCU IAŞI CENTRAL UNIVERSITY LIBRARY

C) Adaptarea la locomoţia acvatică

In adaptarea la locomoţia acvatică, în funcţie de modificările scheletului membrelor, se poate stabili o serie morfologică, întrucît se constată că la unele grupe de mamifere adaptarea este mai puţin înaintată decît la altele.

a) La pinipede, modificările sînt mai puţin importante, dar ating în egală măsură atît scheletul membrelor anterioare cît şi a celor posterioare.

Scheletul membrului anterior la Otaria (fig. nr. 142). Stilopodul şi zeugopodul sînt mai scurte în comparaţie cu aceleaşi segmente ale unui membru tipic. Autopodul este foarte larg cu metapodalele şi falangele alungite (falanga a treia este de obicei mai lungă decît celelalte două). Se formează astfel, ceea ce este cunoscut sub denumirea de labă paletă, la care toate articulaţiile dintre segmentele osoase rămîn mobile.

b). La cetacee, membrele posterioare dispar complet, iar cele anterioare au scheletul puternic modificat.

Scheletul membrului anterior la delfin (fig. nr. 143). Stilopodul şi zeugopodul sînt foarte scurte şi totodată oasele lor sînt puternic lăţite (la nivelul antebraţului nu mai există spaţiul interosos, cele două oase fiind sudate între ele). Autopodul este foarte lung. Alungirea autopodului este realizată prin fenomenul de polifalangie (degetul 2 are 12 falange) şi nu prin alungirea metapodalelor şi a falangelor ca atare.

Cu excepţia articulaţiei scapulohumerale (dintre centură şi membrul propriu-zis), care este mobilă, toate celelalte articulaţii devin fixe. Se realizează astfel o formaţiune rigidă - paleta înotătoare - asemănătoare aripioarelor de la peşti.

Schema din fig. nr. 144, unde se alăturează seria scheletului membrului anterior de la urs, de la otaria şi de la delfin, arată care sînt modificările în proporţiile dintre segmente în adaptarea la locomoţia acvatică. Aşa cum se vede din schemă, stilo şi zeugopodul devin relativ mai scurte, dar se alungeşte proporţional autopodul.

BCU "LUCIAN BLAGA" UNIVERSITY LIBRARY

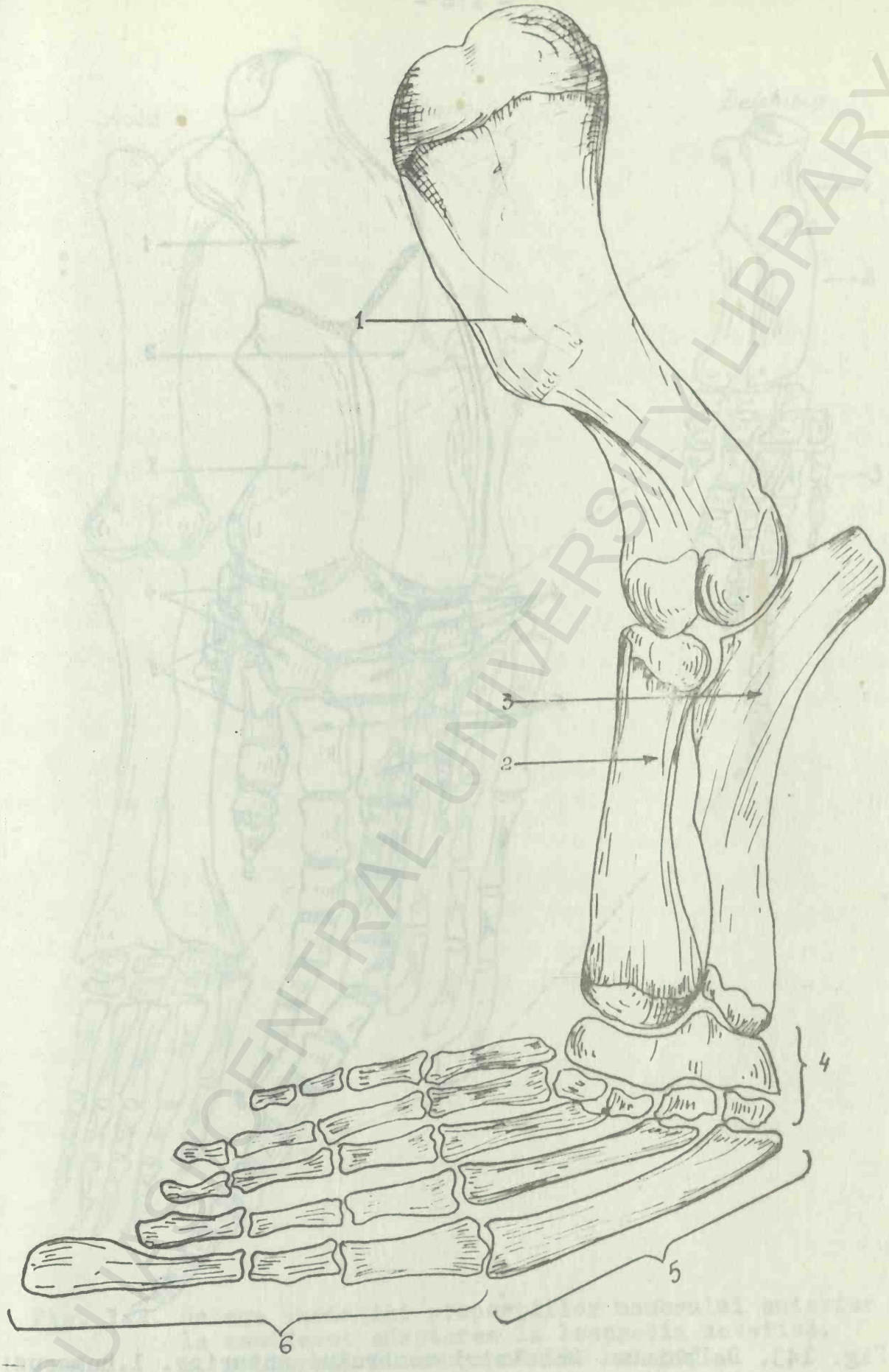

Fig. 142. Otaria. Scheletul membrului anterior. 1. humerus; 2. radius; 3. cubitus; 4. carpiene; 5. metacarpiene; 6. degete.

BCU CENTRAL UNIVERSITY LIBRARY

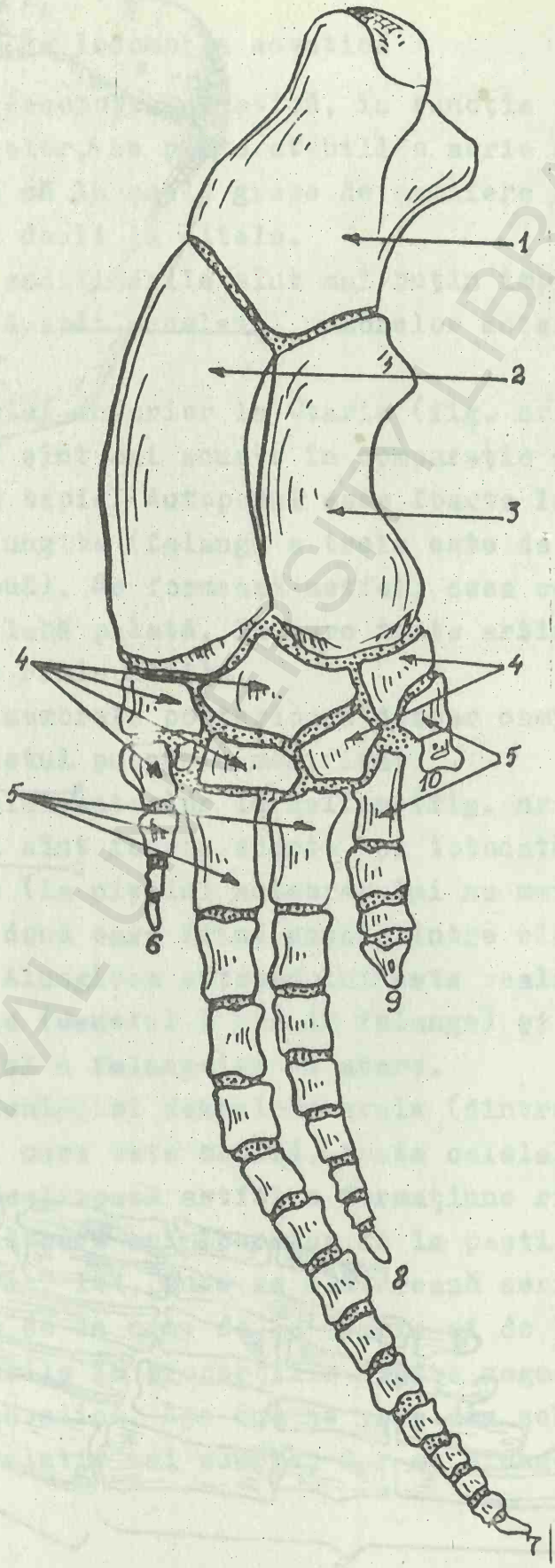

Fig. 143. Delphinus. Scheletul membrului anterior. 1.humerus; 2. radius; 3. cubitus; 4. oase carpiene; 5. metacarpiene ; 6. degetul 1; 7. degetul 2; 8. degetul 3; 9. degetul 4; 10. degetul 5.

BCU IAȘI/CENTRAL UNIVERSITY LIBRARY

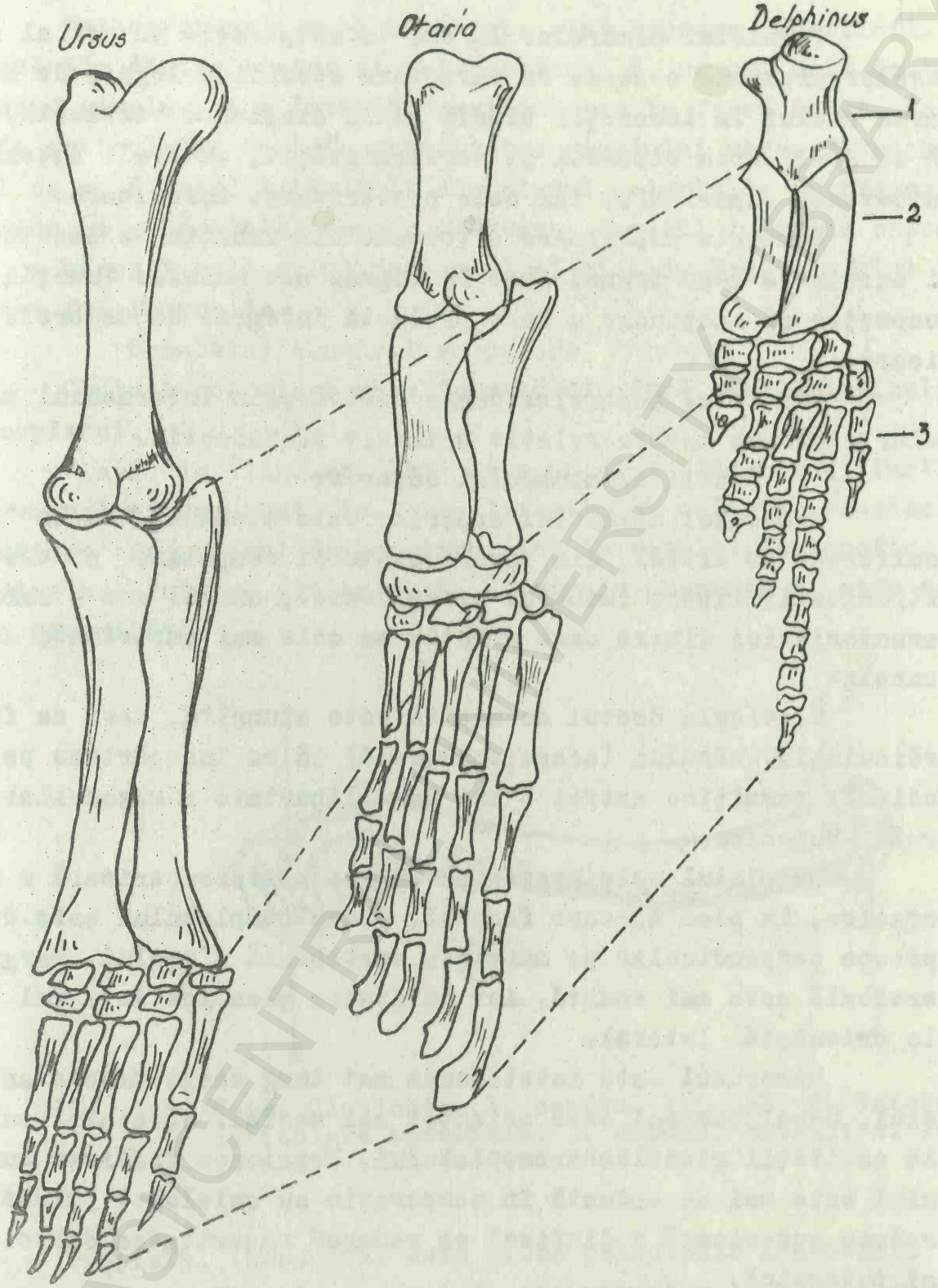

Fig. 144. Schema variaţiei proporţiilor membrului anterior la mamifere; adaptarea la locomoţia acvatică. 1. stilopod; 2. zeugopod; 3. autopod.

BCU IAŞI CENTRAL UNIVERSITY LIBRARY

Scheletul membrelor la om

Scheletul membrelor la om, în comparaţie cu cel al mamiferelor prezintă o serie de caractere specifice legate de adaptarea omului la locomoţia bipedă şi la staţiunea verticală. Odată cu realizarea bipediei şi verticalităţii, membrele anterioare au devenit superioare, iar cele posterioare, inferioare.

Membrele superioare eliberate din funcţia de locomoţie şi susţinere s-au transformat în organe ale muncii. Funcţia de locomoţie şi susţinere a fost preluată integral de membrele inferioare.

Scheletul membrelor umane derivă prin intermediul primatelor dintr-un membru relativ primitiv pentadactil.

Scheletul membrului superior

Scheletul membrului superior este alcătuit, ca la toate mamiferele de altfel, din oasele centurii scapulare şi oasele extremităţii libere (membrul propriu-zis), dar el are o serie de caracteristici dintre care amintim ca cele mai importante următoarele:

Clavicula destul de masivă este alungită, ceea ce face ca articulaţia umărului (scapulohumerală) să se îndepărteze pe linia mediană, permiţînd astfel o mai mare libertate a mişcărilor membrului superior.

Omoplatul este aşezat pe partea postersuperioară a cuştii toracice, în plan aproape frontal. Spina omoplatului este dispusă aproape perpendicular pe marginea vertebrală a osului. Marginea cervicală este mai scurtă, iar cavitatea glenoidă este mai puternic orientată lateral.

Humerusul este întotdeauna mai lung decît oasele antebraţului. Capul humeral este orientat mai medial, corelativ cu poziţia cavităţii glenoide a omoplatului. Torsiunea diafizei humerusului este mai accentuată în comparaţie cu celelalte primate. In treimea superioară a diafizei se remarcă rugozitatea deltoidiană, mai puternică.

Spaţiul interosos dintre radius şi cubitus este mai mare.

Articulaţiile dintre radius şi cubitus, permit radiusului să se mişte cu uşurinţă în jurul treimei superioare a axei sale şi în jurul cubitusului, pe care îl încrucişează. Pe de altă parte articulaţia radiusului cu oasele carpiene, dă posibilitatea mişcărilor mai largi de pronaţie şi supinaţie a mîinii.

Metacarpienele ca şi falangele sînt aproape rectilinii. Articulaţia dintre trapez şi metacarpianul I, nu mai este de tip elipsoid simplu, ci a devenit o articulaţie în formă de şa. Acest tip de articulaţie măreşte mobilitatea degetului mare. Metacarpianul I ca şi degetul 1 ies mult din planul celorlalte patru metacarpiene şi a degetelor corespunzătoare. Degetul 1 devine opozabil, ceea ce măreşte mult rolul prehensil al mîinii. Degetele sînt în general foarte mobile.

Scheletul centurii scapulare

Centura scapulară este formată din două oase: clavicula şi omoplatul.

Clavicula (fig. nr. 145) este un os dermic, lung, turtit transversal şi recurbat, în forma literei "S" culcate. Clavicula se întinde transversal de la stern pînă la omoplat, cu apofiza acromion a căruia se articulează. Clavicula prezintă un corp şi două extremităţi.

Fig. 145. Homo. Clavicula. 1. capătul lateral; 2. faţeta articulară acromială; 3. capătul medial; 4. faţeta articulară sternală.

Omoplatul (scapulum) este piesa principală a centurii scapulare la om. El este un os lat, triunghiular, aplicat pe partea posterioară a cuştii toracice, în plan aproape frontal. Omoplatul prezintă două feţe, trei margini şi trei unghiuri.

Faţa anterioară (costală) (fig. nr. 146) uşor concavă, formează fosa subscapulară.

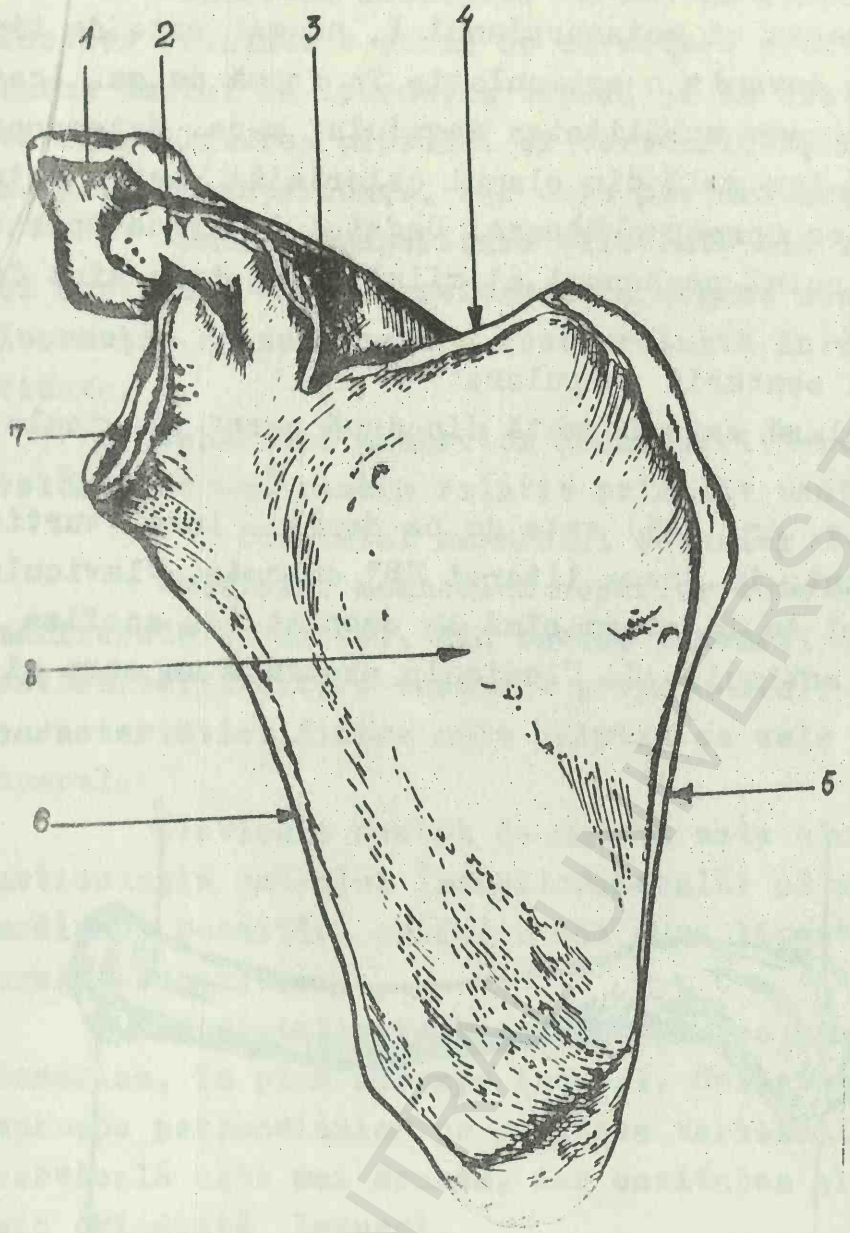

Fig. 146. Homo. Omoplatul, faţa anterioară. 1. acromion; 2. apofiza coracoidă; 3. incizura sigmoidă; 4. marginea cervicală; 5. marginea vertebrală; 6. marginea axilară; 7. cavitatea glenoidă; 8. fosa subscapulară.

Faţa superioară (fig. nr. 147) este uşor convexă şi prezintă o proeminenţă transversală, spina omoplatului, care determină două fose: fosa supraspinoasă mai mică şi fosa infraspinoasă mai mare. Spina omoplatului se termină cu o apofiză turtită, acromionul, situată lateral deasupra articulaţiei scapulohumerale.

Cele trei margini sînt: 1) marginea superioară sau cervicală, scurtă, care prezintă deasupra cavităţii glenoide apofiza coracoidă, iar în urma ei o tăietură denumită eşancrura coracoidă; 2) marginea laterală sau axilară şi 3) marginea medială sau vertebrală.

Unghiurile omoplatului sînt: unghiul superolateral (extern), ocupat de cavitatea glenoidă, ovală, care priveşte în afa-

ră, înainte şi în sus,unghiul superomedial şi unghiul inferior.

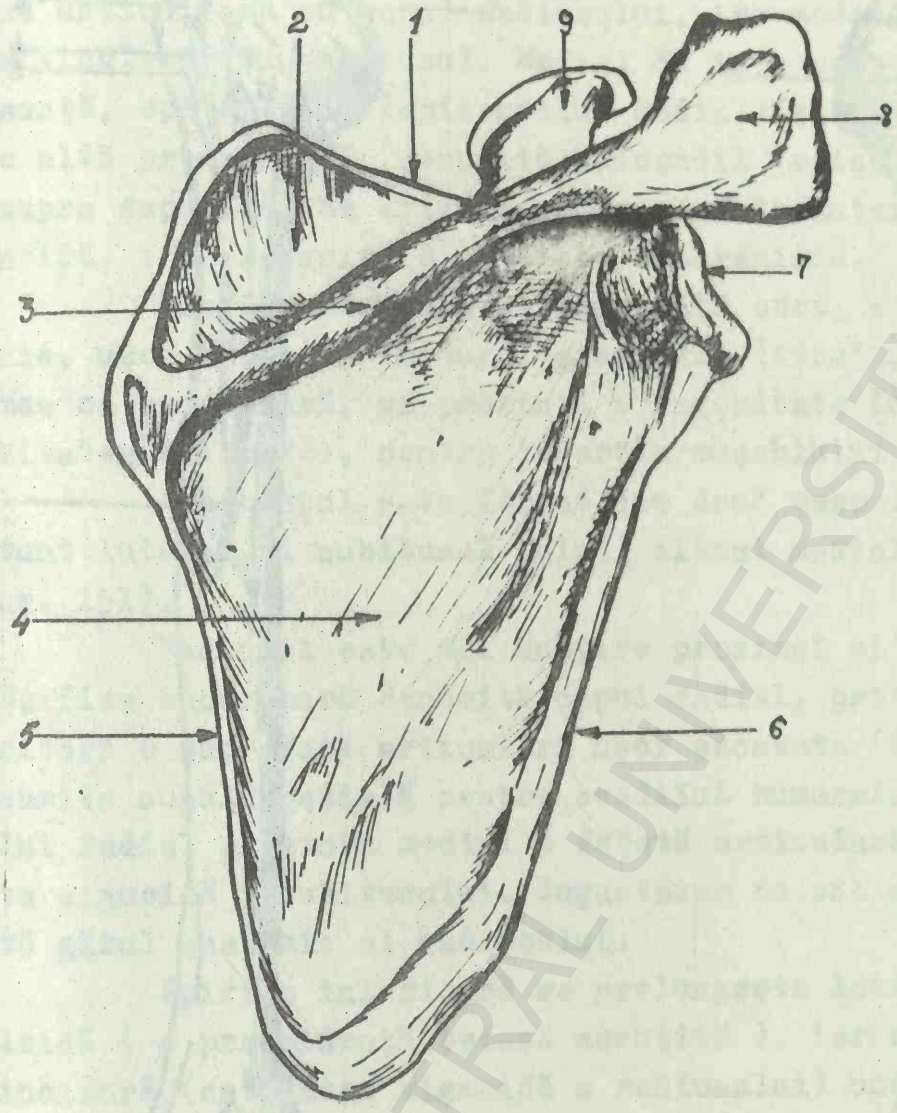

Fig. 147. Homo. Omoplatul faţa posterioară. 1. marginea cervicală; 2. fosa supraspinoasă; 3. spina omoplatului; 4. fosa infraspinoasă; 5. marginea vertebrală; 6. marginea axilară; 7. cavitatea glenoidă; 8. acromion; 9. apofiza coracoidă.

Omoplatul este legat de stern prin intermediul claviculei.

Scheletul membrului propriu-zis

Scheletul membrului propriu-zis este alcătuit din trei segmente: scheletul braţului, scheletul antebraţului şi scheletul mîinii.

Braţul este format dintr-un singur os lung - humerusul - (fig. 148 şi fig. 149).

Epifiza superioară a humerusului prezintă un cap articular, orientat medial, de formă emisferică aproape perfectă, care se articulează cu cavitatea glenoidă a omoplatului. Ingustarea din jurul capului humeral se numeşte gît anatomic. In urma gîtului anatomic se găsesc doi tuberculi ososşi. Unul situat lateral numit tuberculul mare(trohiter), altul aşezat medial numit tuberculul mic (trohin). Intre tuberculi se află şanţul intertubercu-

lar (bicepital) orientat vertical.



Fig.148. Homo. Humerus, faţa posterioară. 1. cap humeral; 2. gît anatomic; 3. trohiter; 4. cavitatea olecraniană; 5. trohlee ; 6. epitrohlee ; 7. epicondil.



Fig. 149. Homo. Humerus, faţa anterioară. 1. cap humeral; 2. trohiter; 3.sant bicepital; 4. trohin; 5. V-ul deltoidian; 6. trohlee; 7. epitrohlee; 8. condil; 9. epicondil; 10. cavitate coronoidă.

BCU IASI CENTRAL UNIVERSITY LIBRARY

Epifiza inferioară este turtită în sens antero-posterior şi lăţită în plan frontal. Ea prezintă lateral un condil, care se articulează cu capul radiusului, iar medial o trohlee care se articulează cu cubitusul. Medial de trohlee se găseşte o proeminenţă, epitrohleea (epicondilul medial) şi lateral faţă de condil o altă proeminenţă, denumită epicondil (epicondilul lateral). Deasupra suprafeţelor articulare se găseşte anterior o cavitate coronoidă, iar posterior o cavitate olecraniană.

Diafiza humerusului, denumită corp, este aproape rectilinie, uşor răsucită în jurul axei sale (torsiune humerală). In treimea sa superioară, ea prezintă o rugozitate în formă de "V" (rugozitatea deltoidă), pentru inserţia muşchiului deltoid.

Antebraţul este format din două base lungi: radiusul situat lateral şi cubitusul (ulna) situat medial (fig. nr. 150 şi nr. 151).

Radiusul este mai subţire proximal şi mai gros distal. Epifiza superioară denumită capul radial, prezintă pe faţa superioară o suprafaţă articulară uşor escavată (foseta), care dă aşa numita cupulă radială pentru condilul humeral. Circumferinţa capului radial prezintă medial o faţetă articulară pentru mica cavitate sigmoidă a cubitusului. Ingustarea de sub capul radial reprezintă gîtul anatomic al radiusului.

Epifiza inferioară se prelungeşte lateral cu apofiza stiloidă (o proeminenţă osoasă ascuţită), iar medial prezintă o incizură (cavitatea sigmoidă a radiusului) unde se articulează capul cubitusului. Faţa inferioară a epifizei prezintă faţete articulare pentru oasele carpiene (scafoid şi semilunar).

Diafiza sau corpul radiusului are forma unei prisme triunghiulare. Ea prezintă imediat sub gîtul anatomic o proeminenţă, tuberozitatea bicepitală (radială) pe care se inseră bicepsul. De-a lungul părţii sale interne se găseşte o margine tăioasă, creasta interosoasă a radiusului.

Cubitusul (ulna). Cubitusul este mai lung decît radiusul. Porţiunea sa superioară este mai masivă decît cea inferioară.

Epifiza superioară prezintă anterior o incizură adîncă - marea cavitate sigmoidă - (incizura semilunară), care se articulează cu trohleea humerală. Această incizură este mărginită posterior de apofiza olecraniană (olecran), terminată cu ciocul olecranian, care intră în cavitatea olecraniană în extensia antebraţului pe braţ, iar anterior de apofiza coronoidă, terminată

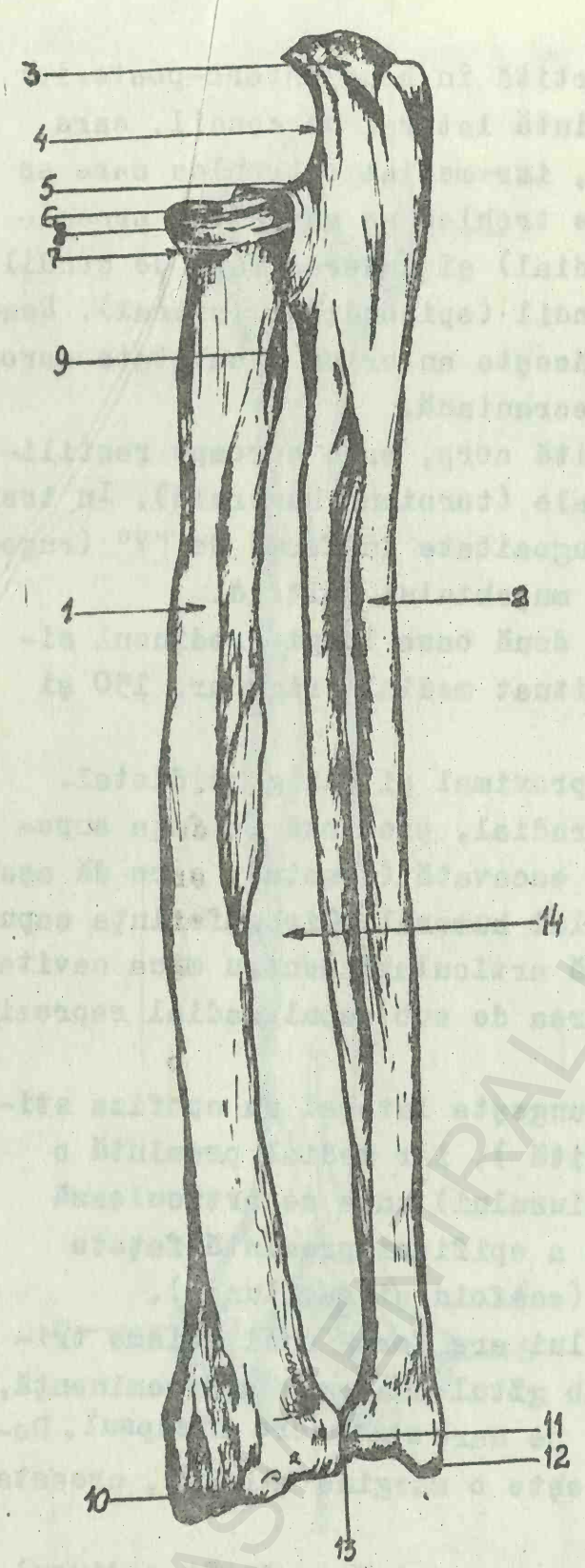

Fig.150.Homo. Oasele antebraţului, faţa posterioară. 1.radius;2.cubitus(ulna);3.olecran;4.incizura semilunară;5.apofiza coronoidă;6.foseta radială;7.gît anatomic;8. cap radial;9.tuberozitatea bicepitală; 10.apofiza stiloidă a radiusului ; 11.cap cubital;12.apofiza stiloidă a cubitusului;13.incizura cubitală a radiusului;14.spaţiu interosos.

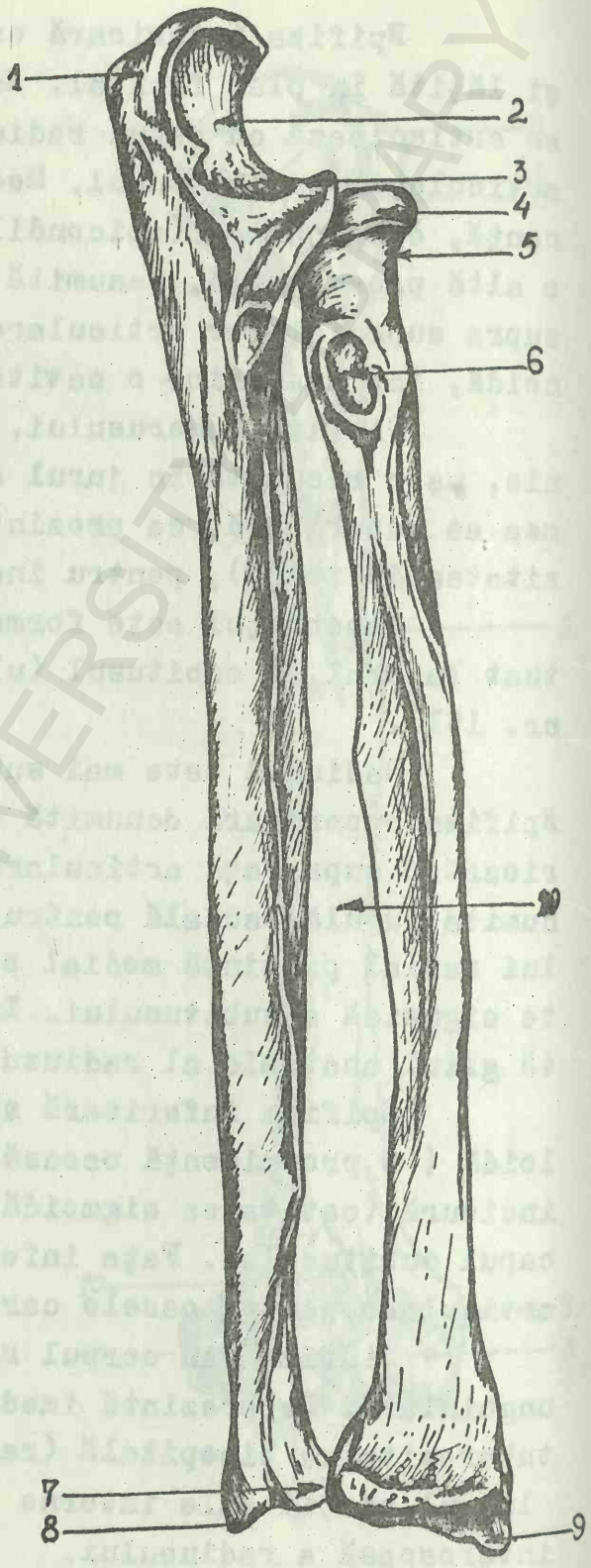

Fig.151.Homo.Oasele antebraţului,faţa anterioară;dreapta-radius;stînga-cubitus.1. olecran;2.incizura semilunară; 3.apofiza coronoidă;4.cap radial;5.gît anatomic radial; 6.tuberozitatea bicepitală; 7.cap cubital;8.apofiza stiloidă;9.apofiza stiloidă radială;10. spaţiu interosos.

ASISTENTRAL UNIVERSITARY

cu ciocul coronoid, care intră în cavitatea coronoidă în flexia antebraţului pe braţ. Pe faţa laterală a epifizei se găseşte mica cavitate sigmoidă a cubitusului (incizura radială), care se articulează la circumferinţa capului radial.

Epifiza inferioară prezintă două proeminenţe: una laterală de formă cilindrică (capul cubital), care se articulează cu cavitatea sigmoidă a radiusului, alta medială de formă conică, apofiza stiloidă a cubitusului.

Diafiza cubitusului are forma unei prisme triunghiulare ca şi cea a radiusului. De-a lungul părţii care priveşte spre spaţiul interosos, prezintă o margine tăioasă , denumită creasta interosoasă a cubitusului.

Intre diafiza radiusului şi diafiza cubitusului se găseşte un spaţiu interosos ocupat de membrana interosoasă.

Scheletul mîinii

Scheletul mîinii este alcătuit din 27 de oase aşezate în trei grupe: carpul, metacarpul şi falangele (fig. nr. 152).

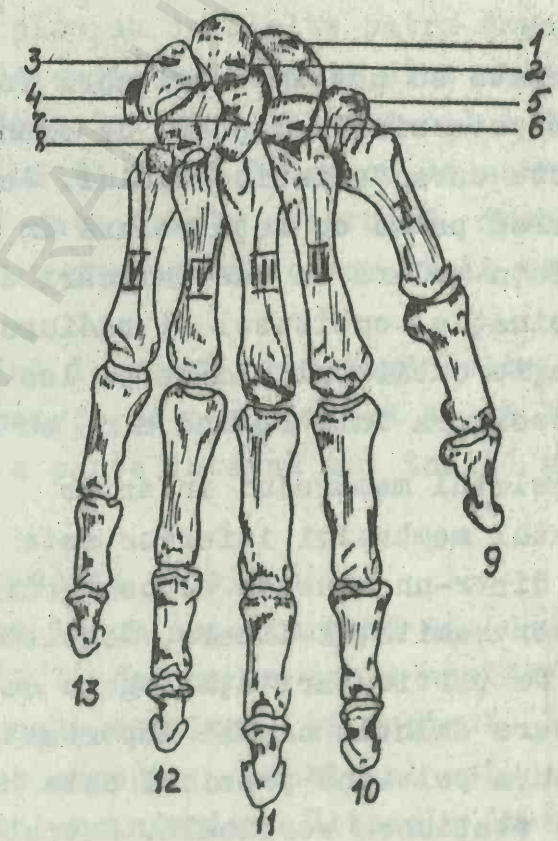

Fig. 152. Homo. Mîna, faţa posterioară. 1. scafoid; 2. semilunar; 3. piramidal; 4. pisiform; 5. trapez; 6. trapezoid; 7. osul mare; 8. osul cu cîrlig; I-V. metacarpiene; 9. degetul 1; 10. degetul 2; 11. degetul 3; 12. degetul 4; 13. degetul 5.

Carpul se compune din opt oase mici, ce dau încheietura mîinii, dispuse în două rînduri: un rînd proximal: scafoid, semilunar, piramidal,pisiform şi un rînd distal: trapez, trapezoid, osul mare, osul cu cîrlig.

Toate aceste oase au formă neregulată şi se articulează atît între ele, cît şi cu oasele antebraţului şi cu metacarpienele.

Metacarpul este alcătuit din cinci oase, care formează scheletul palmei. Ele se numerotează din afară înăuntru, în poziţia de supinaţie, de la I la V. Metacarpienele sînt oase de tip lung, care prezintă o bază (aceasta se articulează cu rîndul distal al carpienelor), un corp uşor recurbat şi un cap (care se articulează cu prima falangă). Metacarpianul I este cel mai scurt şi ieşit din planul celorlalte patru metacarpiene.

Falangele formează scheletul degetelor. Degetele sînt în număr de cinci şi se numerotează de la degetul mare (policele). Fiecare deget este alcătuit din trei falange, cu excepţia degetului 1 care are numai două falange. Falangele se numesc de sus în jos: proximală (1) medie (2) şi distală (3). Degetul 1 este opus celorlalte patru, ceea ce permite ca mîna la om să fie un organ apucător.

Mîna poate să prezinte mişcări foarte variate, dintre care menţionăm puternicele mişcări de pronaţie şi supinaţie, care-i sînt foarte caracteristice omului. Aceste mişcări au drept efect să întoarcă palma cu faţa volară în jos (mişcări de pronaţie), sau cu faţa volară în sus (mişcări de supinaţie).

In supinaţie, cubitusul şi radiusul se află dispuse paralel . In pronaţie cubitusul rămîne pe loc în timp ce radiusul se încrucişează deasupra lui, rotind mîna cu faţa volară în jos.

Scheletul membrului inferior

Scheletul membrului inferior este alcătuit şi el, ca şi cel superior, dintr-un schelet al centurii (centura pelviană) şi un schelet al extremităţii libere. Scheletul acestui membru prezintă o serie de particularităţi legate de bipedie şi verticalitate, dintre care amintim ca mai importante următoarele:

- Centura pelviană prezintă cele mai accentuate modificări legate de staţiunea verticală. Astfel, iliionul este mai scurt, dar foarte lung în comparaţie cu cel al antropomorfelor. Fosa iliacă internă a celor două ilioane, împreună cu partea superioară a sacrumului, formează marele bazin, care este foarte

larg la om. Faţa externă a ilionului oferă o suprafaţă mare pentru inserţia muşchilor fesieri. Creasta iliacă este alungită şi sinuoasă. Pe marginea anterioară a ilionului, pe lîngă spina iliacă superioară, apare şi una inferioară. Marginea posterioară a ilionului prezintă o incizură ischiatică mult mai profundă în comparaţie cu antropomorfele. Tuberozităţile ischiatice sînt rotunjite şi puternice, orientate lateral şi posterior. Simfiza pubiană este scurtă şi situată cranial. Datorită lărgirii ilionului, articulaţiile coxofemurale sînt îndepărtate.

- Femurul prezintă un col femural lung. Diafiza este prevăzută pe partea posterioară cu o rugozitate puternică numită linie aspră, pe care se inseră muşchi importanţi pentru realizarea staţiunii verticale. Condilii femurali au formă în general spiraloidă.

- Maleola externă ca şi maleola internă a zeugopodului coboară mai jos, respectiv pe partea externă şi internă a astragalului.

- Scheletul piciorului prezintă importante caracteristici legate de staţiunea verticală şi mersul biped. Astfel, degetul 1 este aşezat în acelaşi plan cu celelalte patru degete. Falangele, ca şi metatarsienele, devenite rectilinii, sînt mult scurtate. Articulaţia dintre cuneiformul 1 şi metatarsianul I devine o articulaţie plană, nemaifiind în formă de şa ca la antropomorfe. Tuberozitatea calcaneului este foarte puternică, formînd călcîiul, pe care apasă o parte din greutatea corporală în staţiunea verticală.

Oasele piciorului formează, pe lîngă bolta transversală, apărută încă la antropomorfe şi o puternică boltă longitudinală, care este dublă, avînd o parte internă mai înaltă şi o parte laterală mai joasă.

Scheletul centurii pelviene

Centura pelviană la om este formată din două oase coxale. Fiecare os coxal rezultă, la fel ca la toate mamiferele, din sudarea a trei oase: ilionul, ischionul şi pubisul. Ilionul la om este foarte larg, situat superior, ischionul este aşezat posteroinferior, iar pubisul anteroinferior. Ultimele două mărginesc gaura obturatorie, iar pubisele se unesc pe linia medioventrală printr-o simfiză - simfiza pubiană.

Coxalul prezintă două feţe şi patru margini. Faţa exter-

nă sau lateroposterioară (fig. 153) prezintă sus fosa iliacă ex-

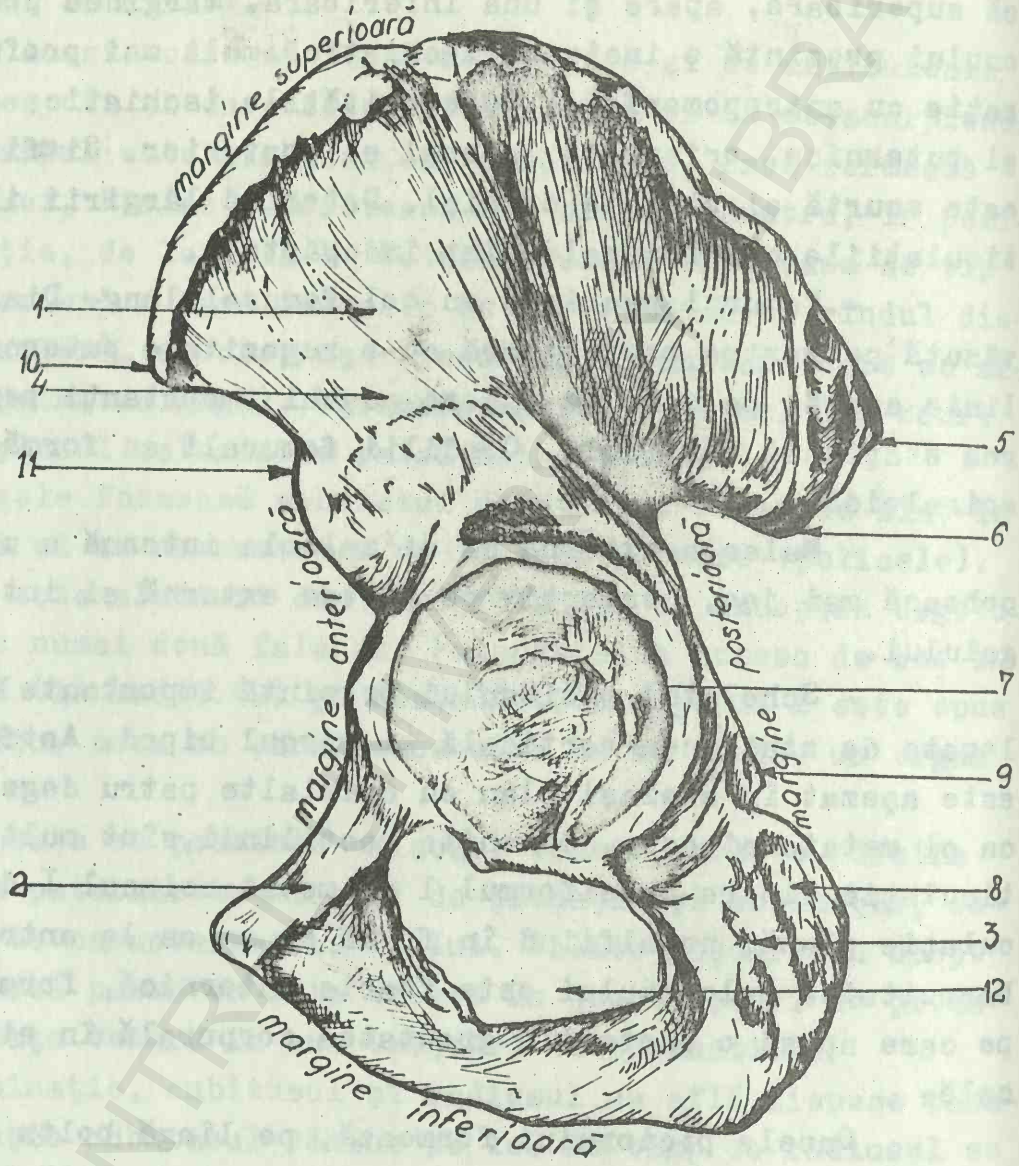

Fig. 153. Homo. Coxal, faţa posterioară. 1. ilion; 2. pubis; 3. ischion; 4. fosa iliacă externă; 5. spina iliacă posterosuperioară; 6. spina iliacă posteroinferioară; 7. cavitatea acetabulară (cotiloidă); 8. tuberozitatea ischiatică; 9, spina ischiatică; 10. spina iliacă anteroposterioară; 11. spina iliacă anteroinferioară; 12. gaura obturatorie.

ternă, care este o slabă excavaţie a părţii externe a ilionului. Sub fosa iliacă se găseşte cavitatea cotiloidă, puternic dezvoltată şi aproape emisferică. Gaura obturatorie este aşezată imediat sub cavitatea cotiloidă. Faţa internă sau pelviană a osului coxal (fig. nr. 154) concavă în ansamblul ei, este divizată în două părţi printr-o creastă proeminentă, oblică de sus în jos şi dinapoi înainte - creasta iliopubiană sau linia nenumită - . Partea

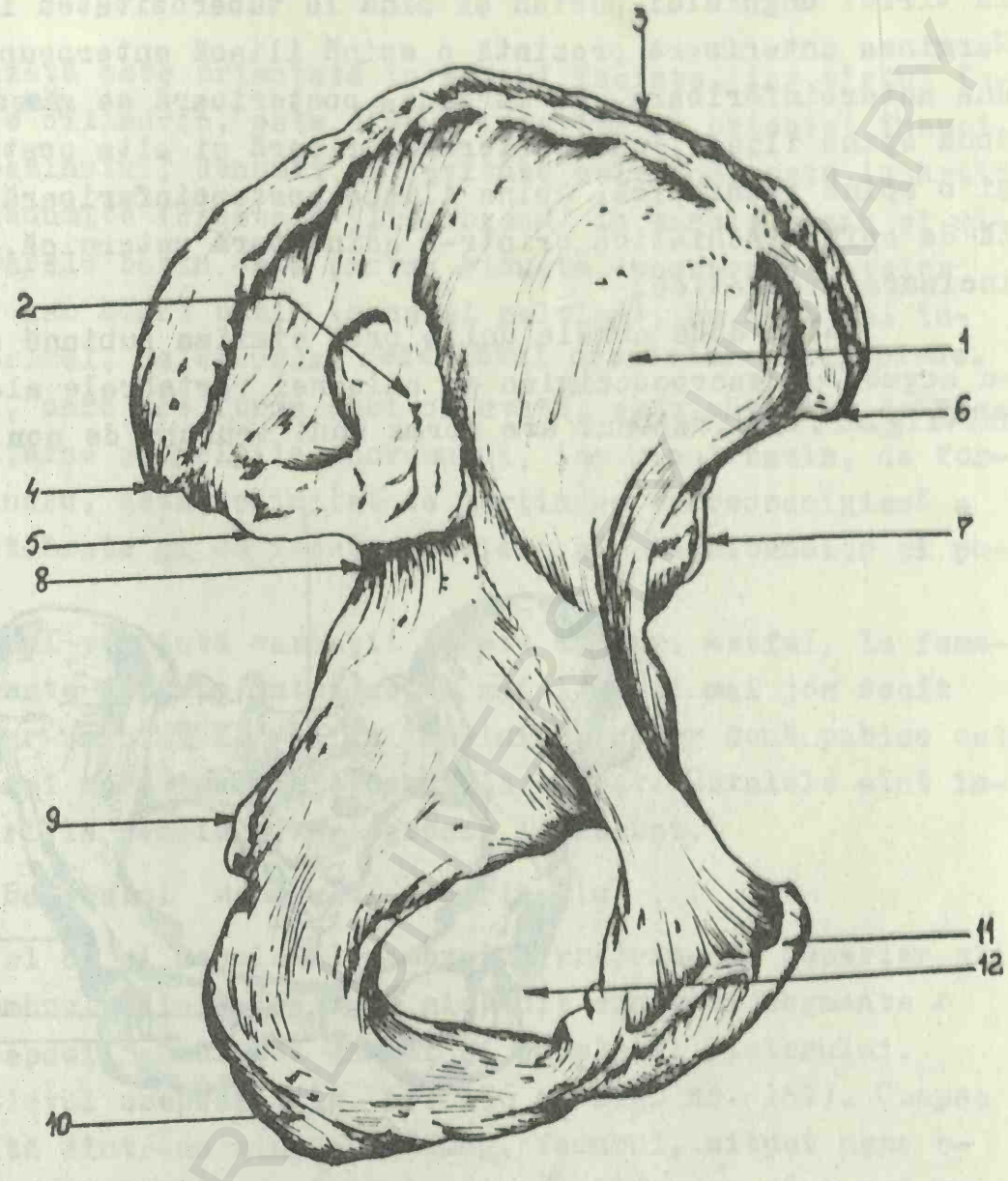

Fig. 154. Homo. Coxalul, faţa internă. 1. fosa iliacă internă; 2. faţeta auriculară; 3. creasta iliacă; 4. spina iliacă posterosuperioară; 5. spina iliacă posteroinferioară; 6. spina iliacă anterosuperioară; 7. spina iliacă anteroinferioară; 8. marea incizură ischiatică; 9. spina ischiatică; 10. tuberozitatea ischiatică; 11. simfiza pubiană; 12. gaura obturatorie.

osului situată deasupra acestei creste, excavată, formează fosa iliacă internă. In partea superoposterioară a fosei iliace există o suprafaţă rugoasă numită auriculară, care se articulează cu faţeta similară a sacrumului. Partea osului situată sub linia nenumită, mai îngustă, este reprezentată anterior prin pubis şi posterior prin ischion. Marginea superioară a coxalului poartă denumirea de creastă iliacă şi are forma unui "S" alungit şi culcat. Marginea inferioară formează suprafaţa simfizară a pubisului. Ea începe de

la vîrful unghiului pubian şi pînă la tuberozitatea ischiatică. Marginea anterioară prezintă o spină iliacă anterosuperioară şi una anteroinferioară. Pe marginea posterioară se găsesc de asemenea două spine iliace, una posterosuperioară şi alta posteroinferioară şi o spină ischiatică. Spina iliacă posteroinferioară este separată de spina ischiatică printr-o adîncitură puternică, denumită incizura ischiatică.

Cele două coxale unite prin simfiza pubiană şi articulate cu segmentul sacrococcigian al coloanei vertebrale alcătuiesc bazinul(fig.nr.155).Bazinul are forma unui trunchi de con,a cărui bază

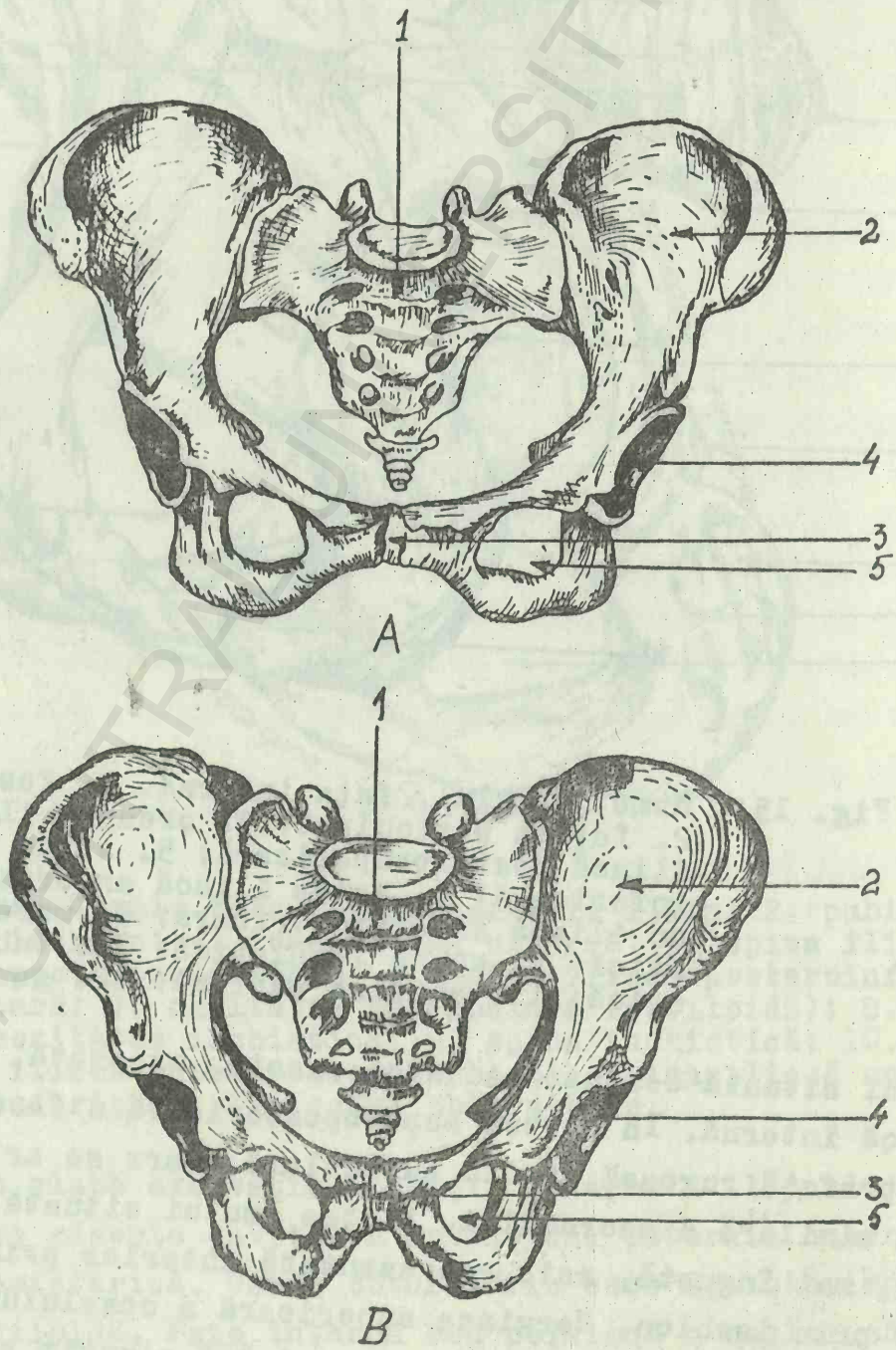

Fig. 155. Homo. Diferenţele bazinului legate de sex.A-bazin de femeie; B-bazin de bărbat. 1. sacrum; 2. osul coxal; 3. simfiza pubiană; 4. cavitatea acetabulară; 5. gaura obturatorie.

puternic evazată este orientată în sus şi înainte, iar vîrful îngust, aproape cilindric, este dispus inferior şi orientat înapoi. Interiorul bazinului, denumit şi cavitate pelviană, este împărţit de liniile nenumite (crestele iliopubiene) în marele bazin şi micul bazin. Marele bazin este partea situată deasupra crestelor iliopubiene, iar micul bazin (canalul pelvian), cu mult mai îngust decît primul, se situează dedesubtul crestelor iliopubiene. Marele bazin, care are forma unei chiuvete, este mărginit de fosele iliace interne şi aripile sacrumului, iar micul bazin, de forma unui cilindru, este delimitat de porţiunea sacrococcigiană a coloanei vertebrale şi de feţele pelviene ale ischioanelor şi pubiselor.

Bazinul prezintă variaţii legate de sex. Astfel, la femeie, bazinul este aproape întotdeauna mai larg şi mai jos decît la bărbat, iar unghiul format la întîlnirea celor două pubise este de asemenea mai mare la femeie decît la bărbat. Coxalele sînt însă mai subţiri la femeie şi mai groase la bărbat.

Scheletul membrului propriu-zis

La fel ca şi scheletul membrului propriu-zis superior şi scheletul membrului inferior este alcătuit din trei segmente : scheletul coapsei, scheletul gambei şi scheletul piciorului.

Scheletul coapsei (fig. nr. 156 şi fig. nr. 157). Coapsa este alcătuită dintr-un singur os lung, femurul, situat uşor oblic şi din afară înăuntru. Astfel cele două femure sînt mai apropiate în partea lor inferioară. Epifiza superioară a femurului prezintă un cap articular puţin mai mare decît o emisferă (aproximativ 2/3 dintr-o sferă) îndreptat medial şi care se articulează la cavitatea acetabulară (cotiloidă) a coxalului. Puţin sub centrul său se găseşte foseta ligamentului rotund. Urmează apoi gîtul anatomic alungit şi două tuberozităţi: marele trohanter, situat lateral şi micul trohanter, aşezat în partea posteroinferioară a gîtului anatomic. Tuberozităţile sînt legate între ele prin creasta intertrohanteriană.

Epifiza inferioară este lărgită în sens transversal şi prevăzută posterior cu doi condili femurali, separaţi printr-o fosetă intercondiliană. Anterior, epifiza prezintă o suprafaţă netedă, trohleea femurală la care se articulează rotula.

Diafiza femurului, cu o formă mai mult sau mai puţin cilindrică, prezintă pe partea ei posterioară o creastă, linia

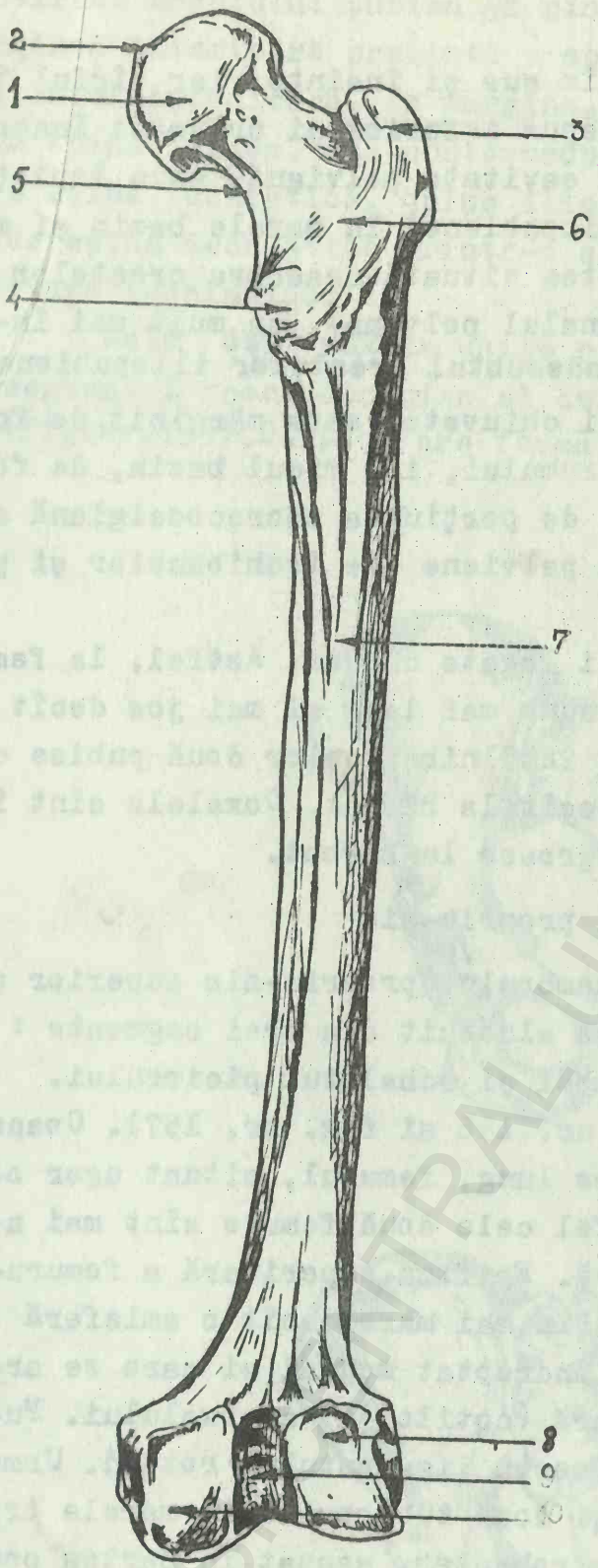

Fig. 156. Homo. Femurul, faţa posterioară. 1.cap.femural; 2.foseta ligamentului rotund; 3.marele trohanter;4.micul trohanter;5. gît anatomic; 6. creasta intertrohanteriană; 7. linia aspră;8. condil extern; 9.fosă intercondiliană; 10. condil intern.



Fig. 157. Homo. Femurul,faţa anterioară. 1.cap femural; 2.foseta ligamentului rotund; 3.gît femural;4.marele trohanter;5.micul trohanter ; 6. condil intern; 7.trohlee rotuliană; 8. condil extern.

CENTRAL UNIVERSITY LIBRARY

aspră, care se trifurcă proximal şi se bifurcă distal.

Rotula (patella) (fig. nr. 158) este un os de formă triunghiulară, dispus cu baza în sus. Faţa anterioară este uşor convexă, iar cea posterioară prezintă o suprafaţă de articulaţie pentru trohleea femurală. Rotula este situată în grosimea tendonului cvadricepsului femural.

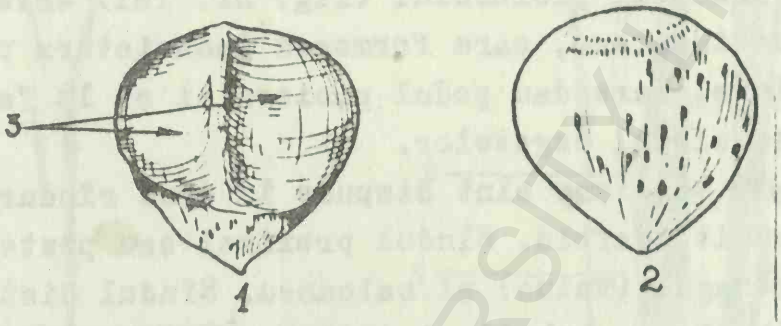

Fig. 158. Homo. Rotula văzută anterior şi posterior.
1. faţa posterioară; 2. faţa anterioară;
3. faţetele articulare pentru trohleea femurală.

Scheletul gambei este alcătuit din două oase lungi, unul situat medial, tibia, foarte voluminos şi altul situat lateral, foarte subţire, peroneul (fibula) (fig. nr. 159 şi fig. nr. 160).

Tibia. Epifiza superioară a tibiei prezintă două tuberozităţi (condili), una laterală (externă), alta medială (internă), ale căror suprafeţe superioare, uşor concave, poartă numele de platouri tibiale. La acestea se articulează condilii femurali. Intre platourile tibiale se găsesc spinele tibiale. Anterior şi inferior faţă de condili este situată tuberozitatea anterioară a tibiei. Pe partea-lateroinferioară a condilului extern se găseşte o faţetă articulară pentru capul peroneului (fibulei).

Epifiza inferioară a tibiei mai puţin voluminoasă, prezintă inferior o suprafaţă scobită la care se articulează astragalul. Pe marginea internă a epifizei este situată maleola internă, care poartă o faţetă articulară pentru astragal. Lateral epifiza este prevăzută cu o uşoară excavaţie la care se articulează peroneul.

Diafiza, de forma unei prisme triunghiulare, are muchia anterioară ascuţită, cunoscută sub numele de creasta tibiei.

Peroneul (fibula) prezintă o epifiză superioară denumită cap, care se articulează cu epifiza superioară a tibiei (faţeta articulară situată sub tuberozitatea laterală). Epifiza inferioară a peroneului se prelungeşte lateral şi în jos cu maleola externă, care prezintă pe faţa medială o faţetă articulară pentru astragal (talus). Diafiza are forma unei prisme triunghiulare.

Scheletul piciorului (fig. nr. 161) este alcătuit din şapte oase tarsiene, care formează încheietura piciorului, cinci metatarsiene, care dau podul piciorului şi 14 falange, care constituie scheletul degetelor.

Oasele tarsiene sînt dispuse în două rînduri în jurul osului central numit scafoid. Rîndul proximal sau posterior este alcătuit din astragal (talus) şi calcaneu. Rîndul distal sau tarsul anterior este alcătuit din cuboid şi trei cuneiforme.

Astragalul se articulează pe de o parte cu tibia, iar pe de altă parte cu calcaneul şi scafoidul. Calcaneul este cel mai voluminos os al tarsului, care prezintă pe faţa internă o apofiză (sustentaculum talii) pe care se sprijină astragalul. Faţa inferioară a calcaneului prezintă tuberculi de sprijin pe sol. Partea posterioară este reprezentată printr-un tubercul calcanean bine dezvoltat.

Scafoidul situat medial se articulează posterior cu astragalul, iar anterior cu cele trei cuneiforme.

Cuboidul aşezat lateral se articulează posterior cu calcaneul, iar anterior cu metatarsienele IV şi V.

Metatarsienele I, II şi III se articulează cu cele trei cuneiforme. Metatarsienele care au în general aceleaşi caractere cu metacarpienele, alcătuiesc podul piciorului şi se notează dinăuntru în afară de la I la V.

Degetele sînt în număr de cinci, aşezate toate în acelaşi plan. Degetele sînt alcătuite din cîte trei falange, iar degetul mare din două falange.

Piciorul îndeplineşte funcţia de susţinere şi locomoţie. In legătură cu aceasta, laba prezintă o structură boltită. Bolţile sînt în număr de trei. Una transversală şi două longitudinale. Bolta longitudinală şi laterală alcătuită din calcaneu, cuboid şi metatarsienele IV şi V, este în general joasă, atingînd doar doi (2) centimetri înălţime şi îndeplineşte rol de susţinere. Bolta longitudinală medială, cu mult mai înaltă decît prima, atinge pînă

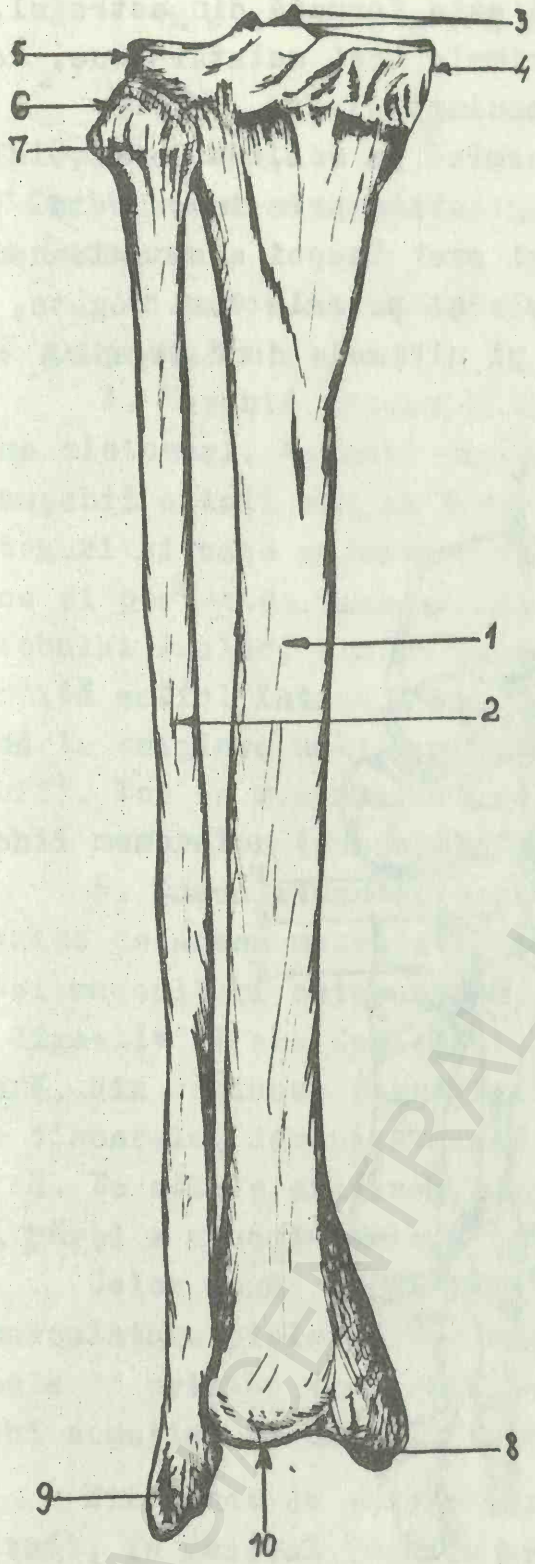

Fig.159. Homo. Oasele gambei, faţa posterioară. 1.tibia; 2. peroneul; 3. spinele tibiale; 4. condil intern; 5. condil extern; 6. apofiza stiloidă a peroneului; 7. cap peroneal; 8. maleola internă; 9.maleola externă; 10. faţeta articulară astragaliană.

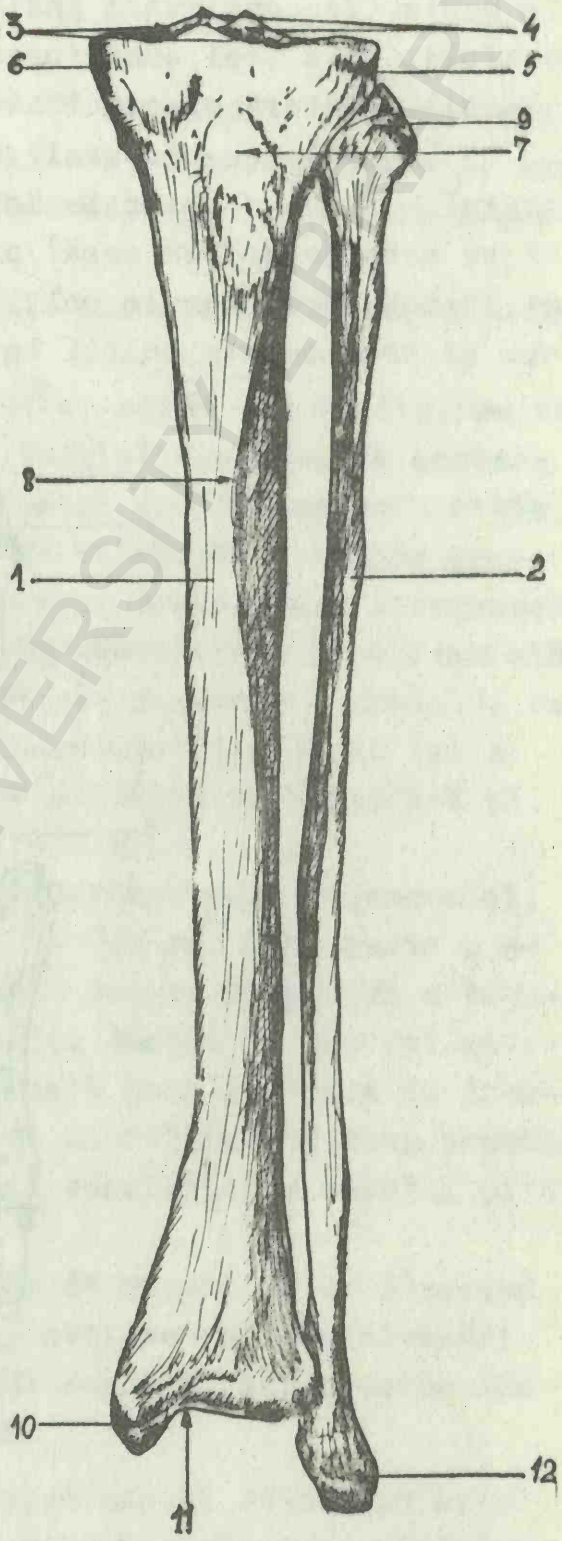

Fig.160.Homo.Oasele gambei, faţa anterioară.1.tibia; 2.peroneu;3.platouri tibiale; 4.spinele tibiale; 5.condil extern; 6.condil intern; 7.tuberozitatea anterioară; 8.creasta tibiei; 9.cap peroneal;10. maleola internă;11.faţeta articulară astragaliană; 12. maleola externă.

BCU CENTRAL UNIVERSITY LIBRARY

[illegible] șapte (7) centimetri înălțime și este formată din astragal, scafoid, cele trei cuneiforme și primele trei metatarsiene. Această boltă conferă elasticitate piciorului.

Greutatea corporală se transmite pe sol, de la nivelul astragalului (care primește întreaga greutate prin intermediul tibiei cu care se articulează) prin trei axe: înapoi spre calcaneu și înainte prin oasele bolții mediale și primele trei degete, precum și prin oasele bolții laterale și ultimele două degete.

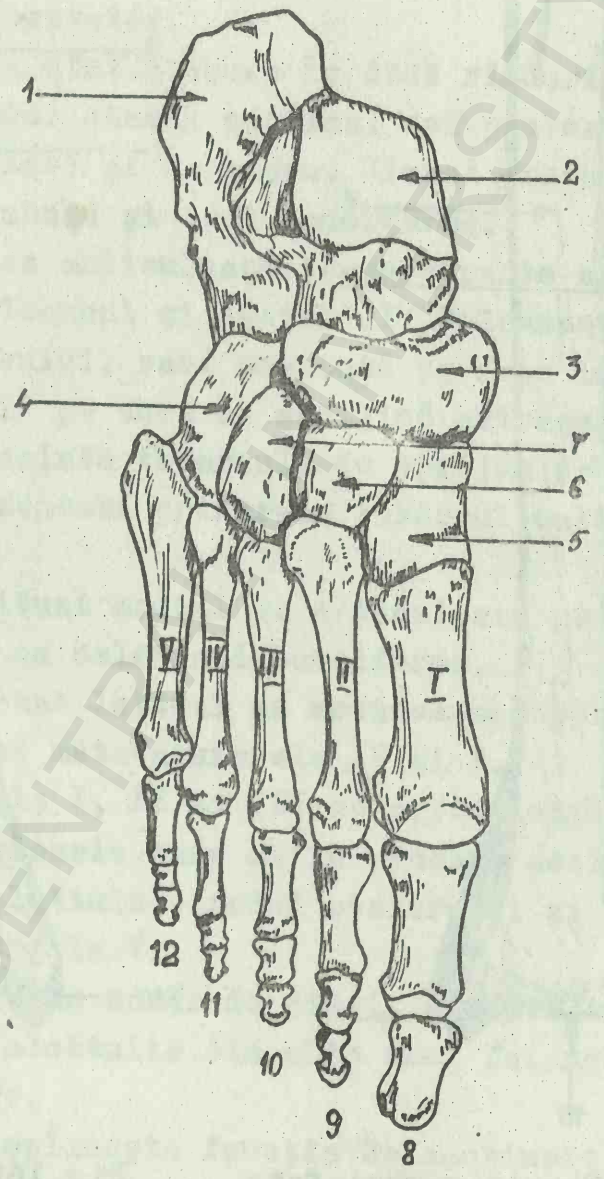

Fig. 161. Homo. Scheletul piciorului văzut de sus.
1. calcaneu; 2. astragal; 3. scafoid; 4. cuboid; 5. cuneiform 1; 6. cuneiform 2; 7. cuneiform 3; I-V metatarsiene; 8. degetul 1; 9. degetul 2; 10. degetul 3; 11. degetul 4; 12. degetul 5.

BCU IAȘI/CENTRUL UNIVERSITY LIBRARY

B.C.U. „M. EMINESCU" IAŞI

M U S C U L A T U R A S C H E L E T I C A

Muşchii scheletici, care îmbracă un animal vertebrat, dîndu-i forma corpului, au rolul de a produce mişcarea acestuia, sau a diferitelor sale segmente, dar totodată şi pe acela de a-i susţine "postura".

Din punct de vedere al originii musculatura se împarte în două grupe mari:

A. Muşchii proveniţi din epimere, adică din somite, ce vor forma miotomuri. Această musculatură, iniţial striată, dă naştere la muşchii axiali sau ai trunchiului şi ai cozii, iar prin nişte miotomuri situate anterior, în regiunea cefalică, denumite preotice şi postotice formează pe de o parte, musculatura extrinsecă a globului ocular, iar pe de altă parte musculatura hipobranhială, denumită astfel întrucît se insinuează sub regiunea branhială, ea stînd la originea unei bune părţi a musculaturii gîtului (şi a limbii). Tot ca musculatură de origine somatică se consideră şi muşchii membrelor (musculatura apendiculară).

B. Musculatura provenită din splanhnopleura hipomerului, denumită de aceea musculatură viscerală. Cea mai mare parte a acestei musculturi este netedă, alcătuind tunica musculară a tubului digestiv şi ale derivatelor acestuia. Partea sa cea mai anterioară, din regiunea faringiană, contractă însă legături cu arcurile viscerale, devine striată şi va fi numită musculatura branhiomerică. Ea stă la originea musculaturii scheletice a capului şi a unei părţi a musculaturii gîtului.

Celor două grupe sus amintite de muşchi li se ataşează şi musculatura pieloasă (în realitate întotdeauna osopieloasă); ea este de origine viscerală la nivelul capului, dar provine din muşchi somatici în dreptul trunchiului.

Din punct de vedere morfologic, un muşchi scheletic este alcătuit, în general (mai cu seamă la vertebratele superioare), dintr-o parte centrală denumită corp sau pîntece, compus din fibre contractile şi două tendoane terminale. Cele două extremităţi tendinoase reprezintă pe de o parte originea şi pe de altă parte inserţia muşchiului. Convenţional, originea constituie extremitatea mai puţin mobilă şi în general proximală, în timp ce inserţia este extremitatea mai mobilă, de obicei distală; distincţia rămîne parţial arbitrară.

La o mişcare oarecare contribuie mai multe grupe funcţio-

nale de muşchi: muşchiul denumit agonist, execută mişcarea dată; muşchii antagonişti dau mişcarea inversă agonistului şi totodată au rolul de moderator al mişcării date; sinergiştii se contractă concomitent cu agonistul, executînd aceeaşi mişcare; muşchii fixatori au rolul de a fixa segmentul osos pe care se găseşte originea agonistului.

După mişcările pe care le execută putem aranja muşchii scheletici în următoarele grupe funcţionale antagoniste principale:

- muşchi extensori, care au rolul de a mări unghiul dintre două axe, executînd extensia şi muşchi flexori, care închid unghiul respectiv, executînd flexia;

- muşchi abductori, prin care se execută depărtarea unui segment osos, de la un ax sagital dat şi muşchi adductori, care fac mişcarea inversă, de apropiere;

- muşchi protractori (anteductori) şi muşchi retractori (retroductori), care duc spre înainte, respectiv spre înapoi, un segment osos;

- mişcarea de rotire a unui os în raport cu axul lung al său este imprimată de muşchi rotatori, care dau sistemul antagonist al rotatorilor laterali (supinatori pentru antebraţ) şi ai celor mediali (pronatori pentru antebraţ);

- mişcarea de coborîre a unui segment faţă de un plan dat este executată de muşchi coborîtori, iar cea de ridicare de către antagoniştii lor - ridicătorii;

- închiderea sau îngustarea unui orificiu este dată de muşchii constrictori, iar deschiderea sau lărgirea sa de către dilatatori.

Muşchii scheletici se denumesc de obicei după formă, direcţia fibrelor, numărul tendoanelor la capătul de origine, funcţia îndeplinită, aşezare, sau după oasele pe care îşi au originea sau inserţia.

Menţionăm că denumirile date unor muşchi ai corpului omenesc, au fost extinse - nu în mod fericit - şi pentru muşchii de la alte vertebrate, întrucît aceştia se găsesc situaţi în aceeaşi regiune a corpului cu muşchii respectivi de la om, sau îşi au originea şi inserţia în zone unde vom găsi la om formaţiunile ce dau denumirea muşchilor respectivi; nu se pot stabili între aceşti muşchi întotdeauna reale omologii (exemple tipice: muşchiul "sterno"hioidian la peşti, sau "genio"hioidian la batracieni.

MUSCULATURA SCHELETICA LA DIVERSE GRUPE DE VERTEBRATE

I. MUSCULATURA SCHELETICA LA VERTEBRATELE PRIMAR ACVATICE

Vom studia musculatura la amfioxus[x], la ciclostomi şi la peştii teleosteeni.

La toate vertebratele primar acvatice musculatura scheletică este alcătuită mai cu seamă, din muşchiul lateral, sau parietal, care formează masa cărnoasă a corpului, el reprezentînd musculatura axială de origine somatică; muşchiul are un caracter primitiv, fiind metamerizat, adică alcătuit din miomere (miotoame) separate prin septe conjunctive - miosepte. Musculatura apendiculară (a aripioarelor - acolo unde se găsesc -) este slab diferenţiată, iar cea branhiomerică păstrează şi ea un caracter primitiv, fiind încă apropiată de forma sa originară.

1. Musculatura la amfioxus

Muşchii laterali sînt foarte dezvoltaţi (fig. 162) acoperind spatele şi laturile animalului şi se întind de la o extremitate a corpului la alta; cam la mijlocul trunchiului ei ating grosimea cea mai mare. Fiecare muşchi este format din segmente asemănătoare între ele prin forma lor, denumite miomere. Fiecare segment se aseamănă cu un cornet aplatizat (V culcat), al cărui vîrf este îndreptat spre partea anterioară; ramura ventrală a miotomului este mai lungă decît cea dorsală. Miomerele sînt separate între ele prin lame de ţesut conjunctiv - mioseptele - care dau un fel de camere echivalente ca număr cu miomerele şi în care acestea sînt cuprinse.

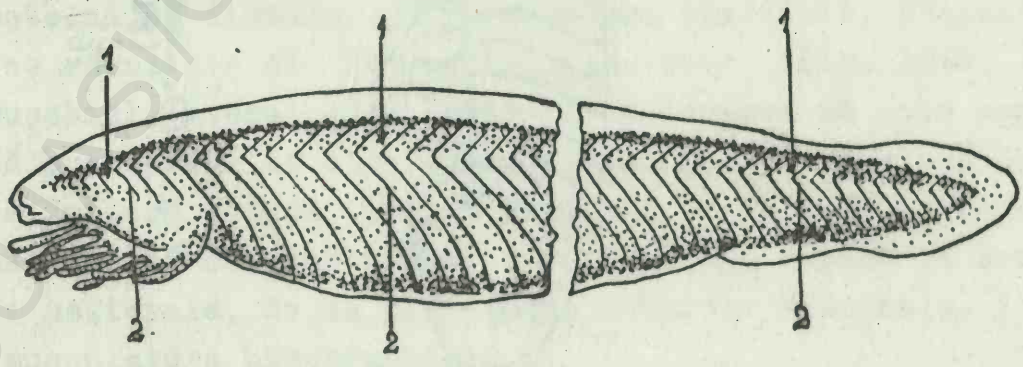

Fig.162.Amphioxus.Musculatura corpului (plan superficial),1.miomere; 2. miosepte.

x L-am inclus aici,întrucît el prezintă planul de organizare al musculaturii asemănător cu al unui vertebrat foarte primitiv.

2. Musculatura la ciclostomi

Ca şi la amfioxus, la o larvă de Eudontomyson (fig. 163)

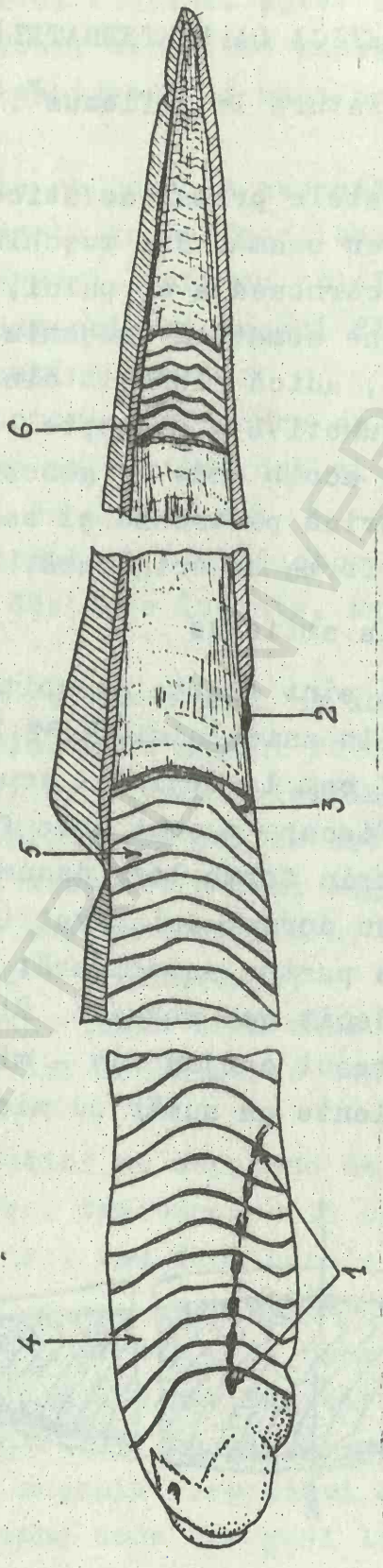

Fig. 163. Eudontomyson mariae - larvă. Musculatura corpului (plan superficial). 1. orificii branhiale; 2.anus; 3. miosept; 4, miomer cefalic; 5. miomer troncal ; 6. miomer codal.

se observă aceiaşi muşchi laterali, ce se întind din regiunea

BCU IAŞI/CENTRAL UNIVERSITY LIBRARY

capului, pînă la extremitatea posterioară, ei fiind alcătuiţi din miomere separate de miosepte. Fiecare miomer are forma unui arc cu convexitatea posterioară, dar cu cît ne depărtăm de partea anterioară a corpului, cu atît se observă mai evident,nişte inflexiuni care fac ca miomerul - mai cu seamă în dreptul cozii - să prefigureze mai mult sau mai puţin forma de W culcat, ce caracterizează formaţiunile la gnatostomieni. Deschiderile branhiale şi cavitatea generală nu influenţează cu nimic asupra formei şi aşezării miomerelor din dreptul lor.

3. Musculatura la teleosteeni

Musculatura parietală va fi împărţită aici printr-un septum conjunctiv orizontal (caracteristic gnatostomienilor) în două făşii etajate. Una situată deasupra sa: musculatura epaxonică şi alta situată dedesubtul său: musculatura hipaxonică. Muşchiul lateral va fi de asemenea alcătuit din miomere separate prin miosepte dar acestea sînt mai complicate, încît la suprafaţă distingem în fiecare etaj cîte un arc cu convexitatea posterioară; astfel miomerul apare ca o bandă de forma unui W culcat. In regiunea trpncală, datorită existenţei cavităţii generale, partea superioară a sa nu este cu totul asemănătoare cu cea inferioară, ea fiind ceva mai buclată, dar în regiunea caudală cele două porţiuni au exact aceeaşi formă (fig. 164). In realitate, în profunzimea muşchiului lateral, mioseptul nu este situat drept, ci aşezat piezîş, accentuîndu-se îndoiturile văzute la suprafaţă şi apărînd chiar altele suplimentare. De aceea spaţiile situate între septe, ocupate de miotoame, apar ca nişte conuri, în care miomerele vecine pătrund unul în altul. Astfel, pe o secţiune transversală în corpul peştelui se disting, pe musculatura parietală, dispoziţii concentrice rezultate din îmbucarea miomerelor (fig. 166).

Muşchiul lateral este oprit în înaintarea sa spre regiunea anterioară a corpului de către aparatul branhial. Deasupra acestuia el se întinde totuşi pînă în regiunea occipitală a craniului, la care se inseră; dedesubtul său nu ajunge decît pînă la centura aripioarei pectorale, de la aceasta la arcurile viscerale, întinzîndu-se musculatura hipobranhială.

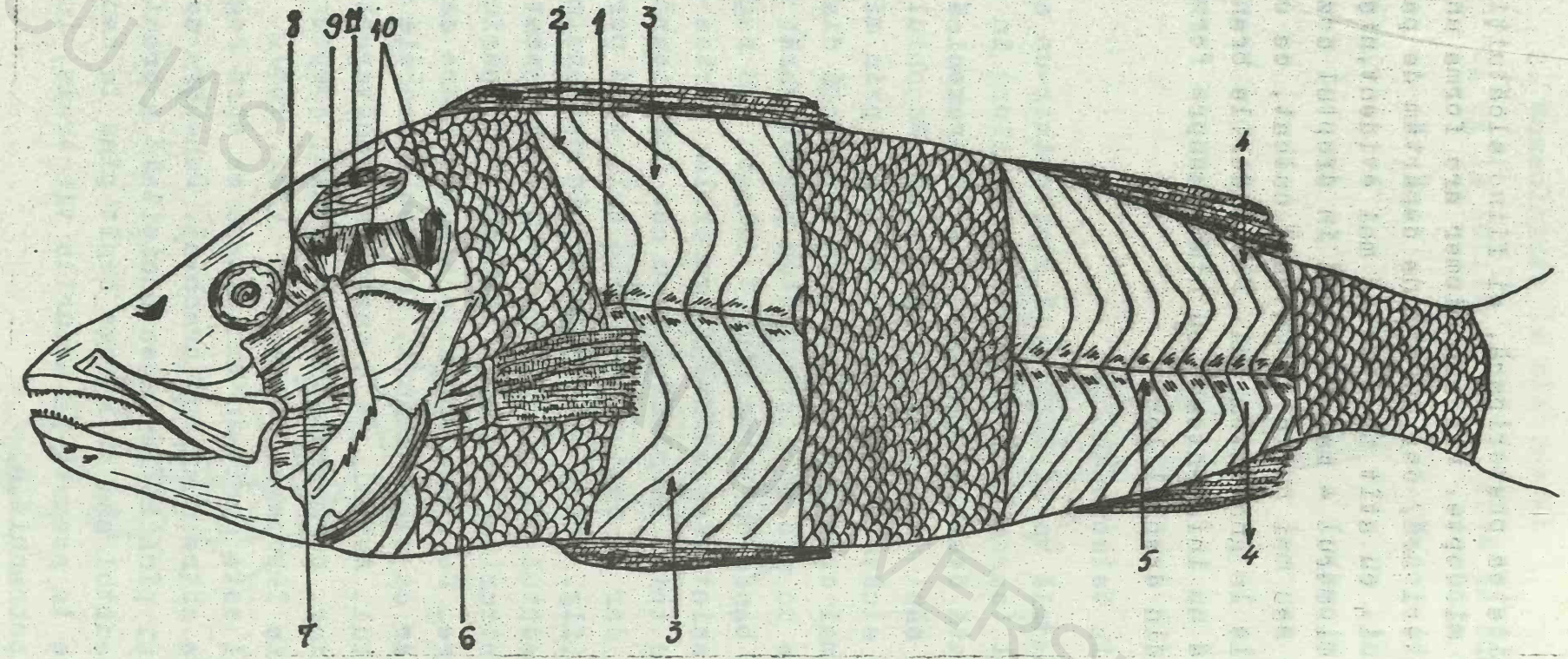

Fig. 164. Perca. Musculatura corpului (plan superficial). 1. septum orizontal; 2. miosept; 3. miomer din regiunea troncală; 4. miomer din regiunea codală; 5. m.roşu (al liniei laterale); 6. m.superficial al aripioarei pectorale; 7. m. adductorul maxilarului inferior (maseter); 8. m. ridicătorul arcului palatin; 9. m. dilatatorul operculului; 10. mm. ridicătorii operculului; 11. m. trapez.

BCU IASI UNIVERSITY LIBRARY

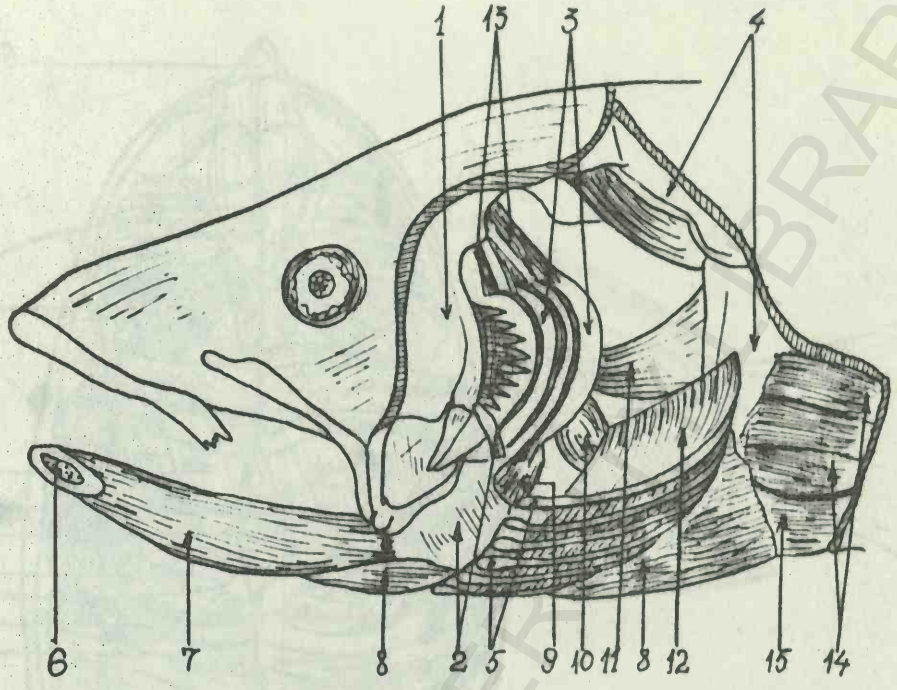

Fig. 165. Perca. Musculatura capului (plan mai profund, după eliminarea aparatului opercular). 1. hiomandibularul; 2. oasele arcului hioid; 3. arcurile branhiale; 4. oasele centurii scapulare; 5. radii branhiostegale; 6. m. intermandibular (secţionat); 7. m. geniohioidian; 8. m. sternohioidian; 9. m. faringohioidian; 10. m. faringoclavicular extern; 11. m. faringoclavicular intern; 12. m. hiohioidian; 13. mm. ridicători ai arcurilor branhiale; 14. m. superficial al aripioarei pectorale; 15. miomer din musculatura hipaxonică.

Teleosteenii posedă o bandă musculară segmentată, superficială, bogată în hemoglobină, la nivelul septumului orizontal: muşchiul liniei laterale (musculus rectus lateralis) sau muşchiul roşu al lui Vogt şi care se întinde de la coadă la centura pectorală(fig.164,166-168). Muşchiul poate fi relativ îngust şi gros,de forma unei benzi (fig. 167), sau poate ocupa, ca la ciprinide, o zonă mult mai largă, subţiindu-se gradat către periferie (fig. 168). La unele specii acest muşchi este absent (fig. 169).

La teleosteeni putem observa diferenţiată şi o musculatură a aripioarelor. Astfel la aripioarele perechi, pectorală şi pelviană, putem distinge pături de muşchi superficiali şi profunzi pe fiecare faţă a lor. Pe faţa externă găsim muşchi abductori (fig. 164-165) iar pe cea internă muşchi adductori. La aripioarele neperechi dorsală şi anală deosebim, pentru fiecare radie în parte, pături superficiale şi profunde (fig. 170).

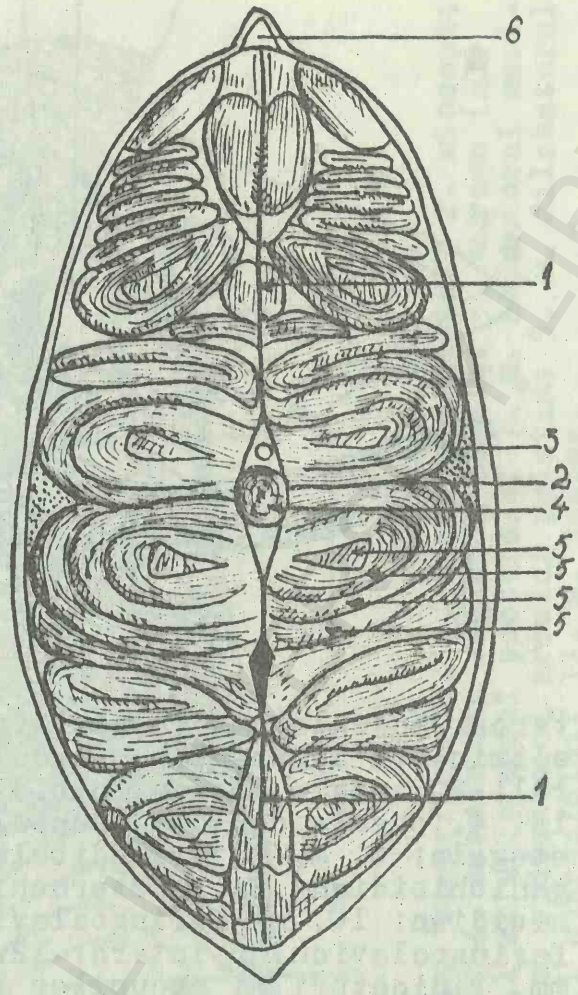

Fig. 166. Perca. Secţiune transversală prin regiunea codală pentru evidenţierea musculaturii somatice.
1. septum sagital; 2. septum orizontal; 3. m. roşu; 4. vertebră; 5. miotoame îmbucate; 6. aripioara dorsală.

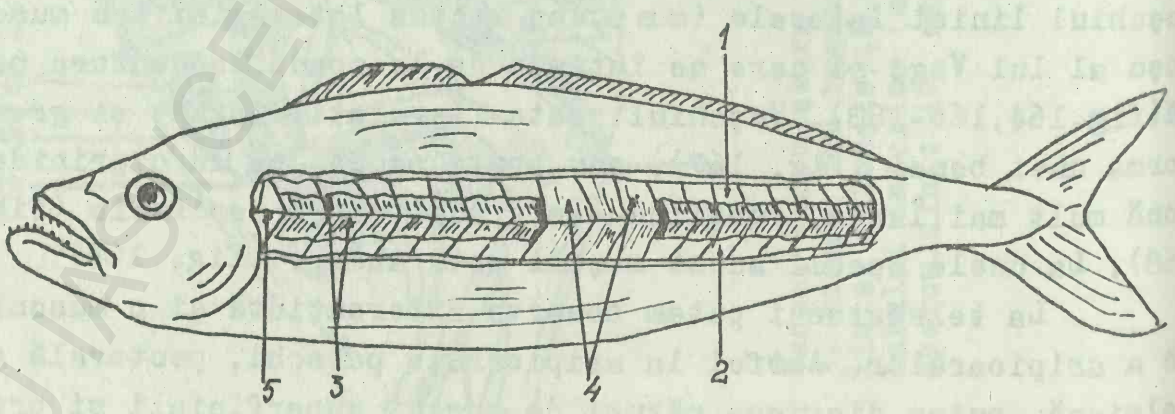

Fig. 167. Trachurus. Evidenţierea muşchiului liniei laterale.
1. musculatura epaxonică; 2. musculatura hipaxonică 3. m. roşu (al liniei laterale); 4. zonă în care muşchiul roşu a fost îndepărtat; 5. septum orizo

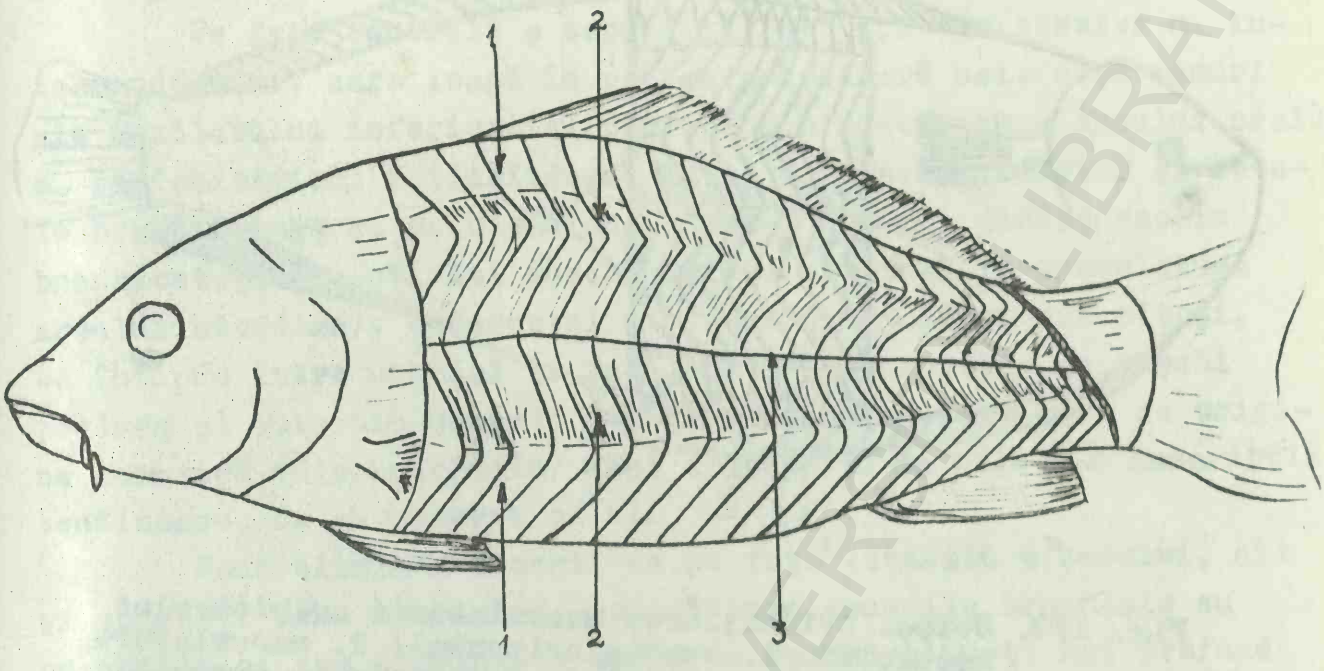

Fig. 168. Cyprinus. Evidenţierea muşchiului liniei laterale. 1. m. lateral; 2. m. roşu; 3. septum orizontal.

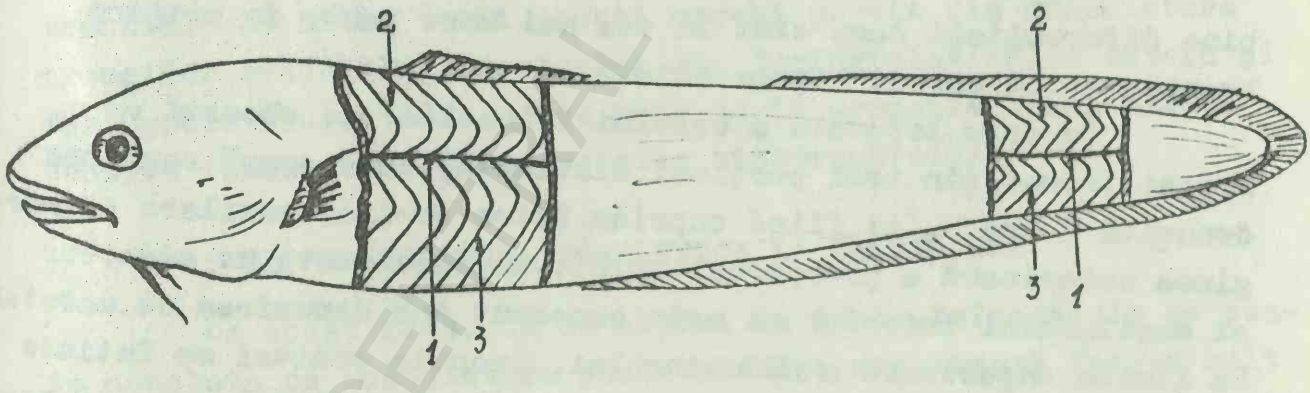

Fig. 169. Ophidium barbatum. Lipsa muşchiului liniei laterale. 1. septum orizontal; 2. musculatura epaxonică din dreptul trunchiului şi al cozii; 3. musculatura hipaxonică din dreptul trunchiului şi al cozii.

BCU IAŞI CENTRAL UNIVERSITY LIBRARY

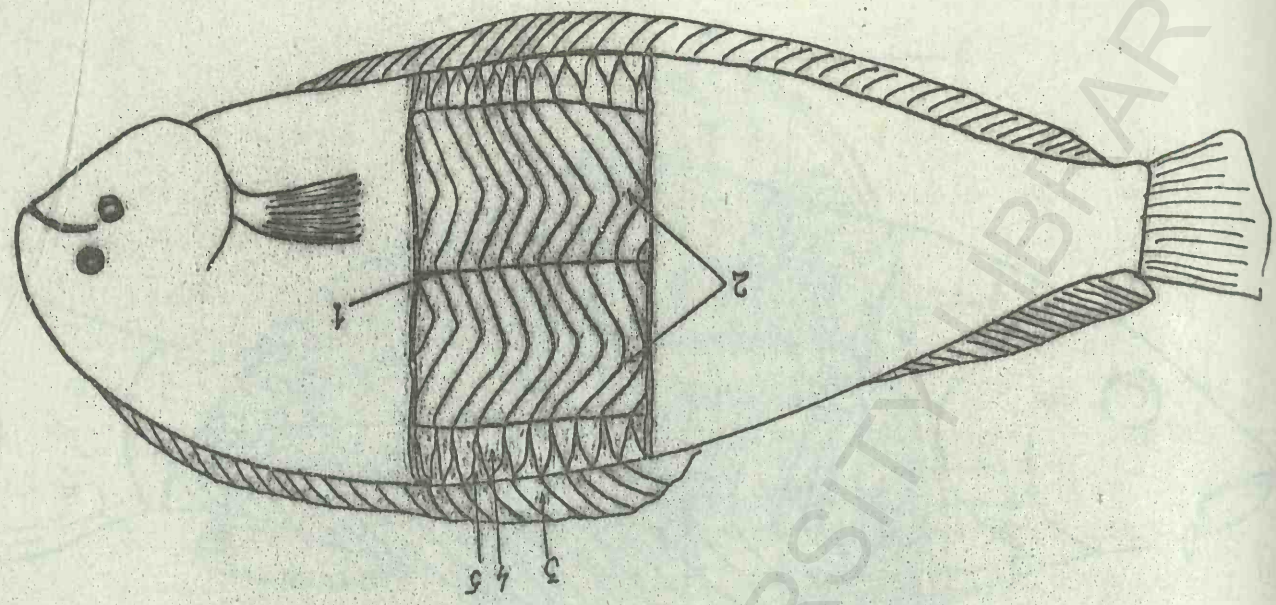

Fig. 170. Solea. Evidenţierea musculaturii aripioarelor neperechi. 1. septum orizontal; 2. musculatura laterală a trunchiului; 3. aripioara dorsală; 4. m. superficial al radiei; 5. m. profund al radiei.

Peştii teleosteeni prezintă în regiunea capului muşchi bine diferenţiaţi care sînt în cea mai mare parte de origine branhiomerică dar şi hipobranhială.

Pe faţa laterală a capului (fig. 164) se observă un muşchi format din trei porţiuni distincte, care ocupă regiunea denumită "obraz", el fiind cuprins între orbită, maxilare şi marginea anterioară a preopercularului; muşchiul este un adductor al maxilarului inferior şi este cunoscut sub denumirea de maseter. La limita superioară a adductorului, înapoia orbitei se întinde între sfenotic şi metaptergoid, muşchiul ridicătorul arcului palatin şi înapoia acestuia, un muşchi triunghiular, cu originea pe sfenotic şi inserţia pe unghiul anterosuperior al operculului, muşchi care este dilatator (abductor) al operculului. Cei trei muşchi suscitaţi provin din musculatura arcului oral. Puţin înapoia dilatatorului se găsesc trei muşchi ridicători ai operculului, ce leagă operculul de centură, iar pe partea internă a operculului (nu se vede pe figură), întinzîndu-se între acesta şi regiunea otică a craniului, muşchiul adductorul operculului. Aceşti muşchi provin din musculatura arcului hioidian. In fine. deasupra şi puţin înapoia acestor muşchi, ce mişcă operculul ,

găsim trapezul, care se întinde între centura scapulară, arcurile branhiale şi regiunea occipitală a craniului; trapezul îşi are originea în musculatura arcurilor branhiale.

Pe faţa ventrală a capului (fig. 165) vom observa m. intermandibular, care leagă în partea anterioară cele două ramuri ale maxilarului inferior (el provine din musculatura arcului oral), m. geniohioidian, întinzîndu-se între maxilarul inferior şi razele branhiostege şi m. hioidian, ocupînd spaţiul dintre razele branhiostege (aceşti doi muşchi îşi au originea în musculatura arcului hioidian); dedesubtul şi înapoia muşchilor sus citaţi, se întinde între urohial şi baza centurii scapulare un muşchi prelung şi puternic denumit sternohioidianul, care este de origine somatică (hipobranhială) fapt dovedit şi de cele 3-4 inscripţii tendinoase, ce se observă pe el.

Dacă eliminăm muşchii de pe faţa laterală a capului, cît şi aparatul osos opercular, vom observa arcurile branhiale cu branhiile şi vom distinge o serie de muşchi situaţi mai profund (fig. 165), ce leagă aceste arcuri de formaţiunile din jurul lor. Se observă mai întîi, superior, muşchii ridicători ai arcurilor branhiale, care suspendă epibranhialele lor la regiunea otică a craniului; anterior găsim m. faringohioidian, ce leagă arcurile branhiale de hioid (toţi aceşti muşchi provin din musculatura arcurilor branhiale); posterior mm. faringoclavicular extern şi faringoclavicular intern, ce merg de la arcurile branhiale la centură (aceşti muşchi au origine hipobranhială).

II. MUSCULATURA SCHELETICA LA BATRACIENI

La acest grup, ca de altfel la toate tetrapodele se poate constata că musculatura parietală îşi micşorează foarte mult volumul, dar în schimb ea se diferenţiază puternic, pierzîndu-şi aproape în totalitate caracterul ei primitiv, metameric. De asemenea creşte considerabil masa musculaturii apendiculare, care devine şi ea foarte diversificată. Transformări ample suferă atît musculatura hipobranhială cît şi aceea branhiomerică (mai cu seamă cea a arcurilor oral şi hioidian).

La urodele se mai observă foarte bine unele particularităţi primitive caracteristice peştilor; în schimb, la anure musculatura scheletică este foarte bine diferenţiată, putînd fi considerată ca puternic evoluată în raport cu tipul primitiv.

1. Musculatura la urodele

Vom studia musculatura la triton (fig. 171), punînd în evidenţă caracterele primitive dar şi cele care arată o evoluţie netă în raport cu vertebratele primar acvatice.

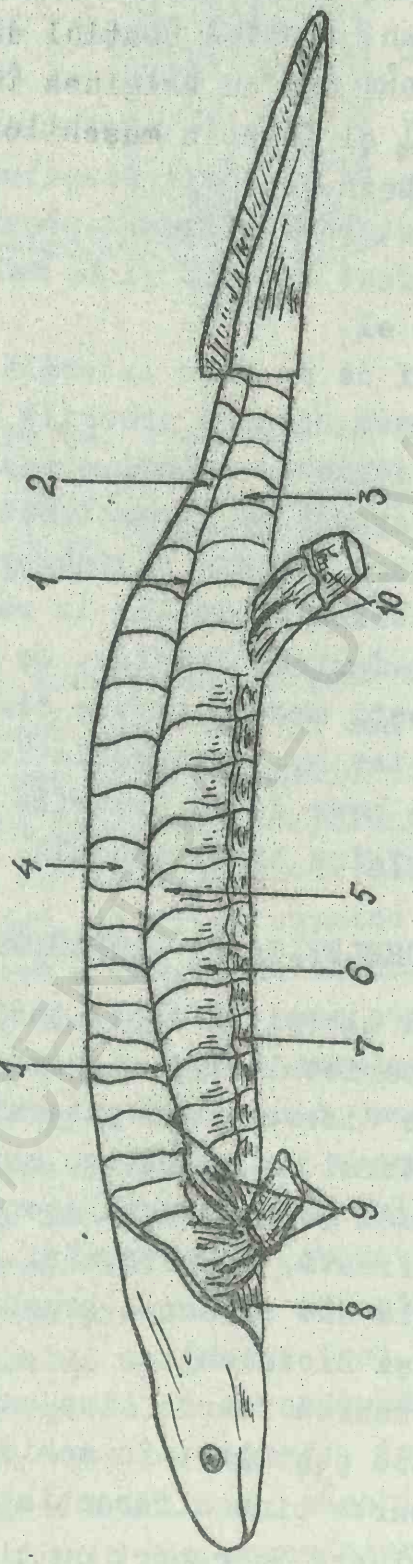

Fig. 171. Triturus. Musculatura somatică a trunchiului şi a cozii (plan superficial). 1. septum orizontal; 2. musculatura epaxonică; 3. musculatura hipaxonică; 4. m. dorsalis trunci; 5. m. oblic; 6. m. oblic superficial; 7. m. drept abdominal; 8. musculatura hipobranhială; 9. membrul anterior şi musculatura centurii sale; 10. membrul posterior şi musculatura centurii sale.

BCU IASI/CENTRUL UNIVERSITAR LIBRARY

In regiunea cozii, care este foarte dezvoltată, muşchiul lateral se păstrează ca atare, fiind împărţit în două etaje de un sept orizontal, el avînd un caracter evident metamerizat. In regiunea trunchiului musculatura epaxonică este reprezentată prin aşa numitul m. dorsalis trunci, asemănător şi el cu muşchiul lateral de la peşti; totuşi pe linia medio-dorsală încep să se diferenţieze muşchii interspinali. Partea hipaxonică e mai bine diferenţiată, dînd pe linia medio-ventrală m. drept abdominal iar lateral m. oblic abdominal extern (ce dispune şi de o făşie superficială). Totuşi aceşti muşchi se întind de-a lungul întregului trunchi şi poartă pe ei multe inscripţii tendinoase.

Se mai poate observa pe figură că muşchii membrelor sînt bine diferenţiaţi, distingîndu-se atît muşchi ai centurii cît şi membrului propriu-zis, cît şi faptul că musculatura hipobranhială este diversificată.

2. Musculatura la anure

Vom evidenţia în mod detaliat musculatura scheletică la Rana, studiind-o topografic, adică pe diferite regiuni ale corpului.

Muşchii peretelui trunchiului

Faţa ventrală (fig. 172).

M. drept abdominal se întinde de la pubis pînă la stern pe care-l depăşeşte, continuîndu-se cu m. sternohioidianul. Este înguşt posterior, dar se lărgeşte repede, divizîndu-se într-un ram lateral care se continuă cu porţiunea abdominală a pectoralului şi un ram median lung; pe acesta se observă cinci inscripţii tendinoase.

La dreapta şi la stînga drepţilor abdominali este situat oblicul abdominal extern, care se inseră ventral pe linia albă (formaţiune conjunctivă de pe linia medio-ventrală a trunchiului), iar lateral se curbează spre flancuri, ajungînd pînă la aponevroza muşchilor dorsali; el prezintă şi un fascicul care se inseră pe centură (fasciculul scapular). Dedesubtul său se găseşte oblicul abdominal intern.

In partea anterioară a trunchiului găsim muşchii care fac parte din grupa muşchilor centurii şi ai membrului anterior.

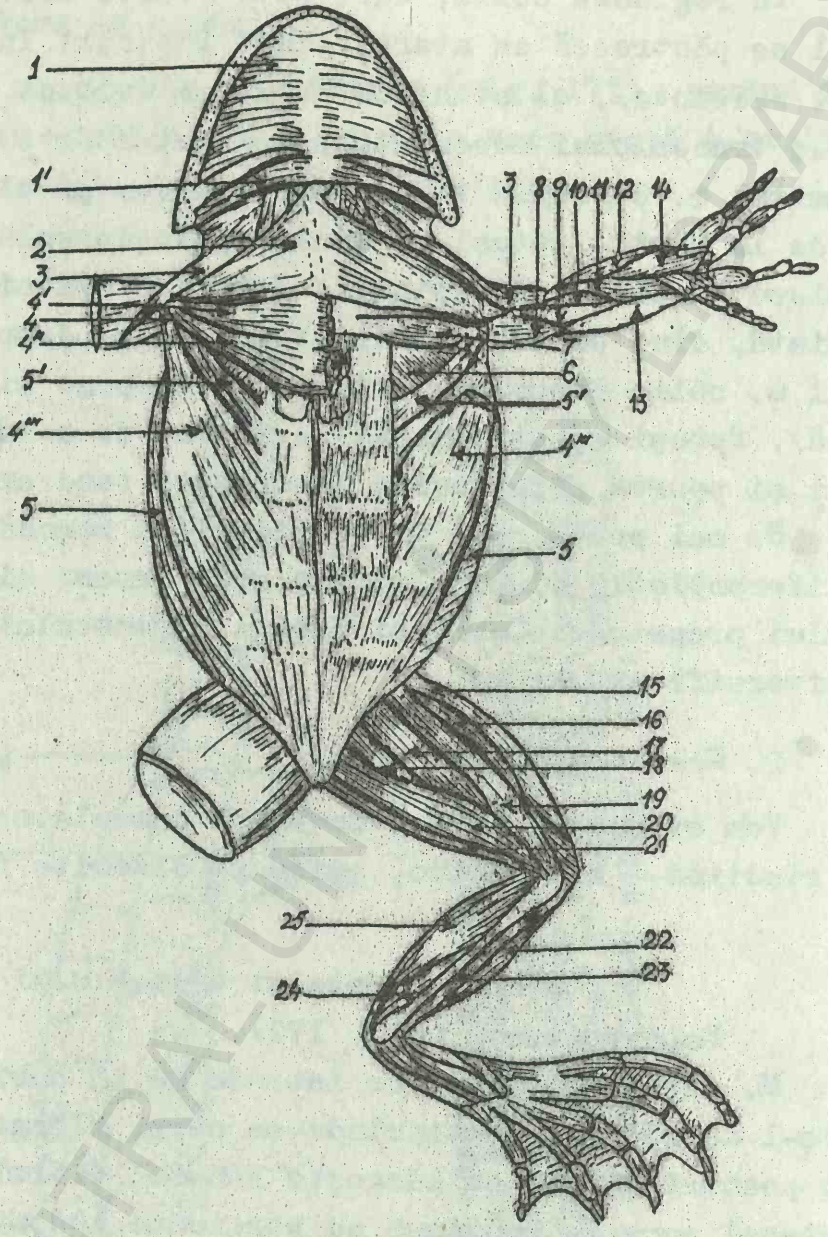

Fig. 172. Rana. Musculatura capului, trunchiului şi a membrelor - vedere ventrală (în stînga fasciculele pectoralului au fost tăiate). 1. m. intermandibular; 1'. originea hioidiană a sa; 2. m. sternoradial (biceps); 3. m. deltoid; 4. m. pectoral; 4'. porţiunea sternală anterioară a sa; 4". porţiunea sternală posterioară a sa; 4"' . porţiunea abdominală a sa; 5. m. oblicul abdominal extern; 5'. porţiunea scapulară a sa; 6. m. oblicul abdominal intern; 7. m. coracohumeral; 8. m. triceps; 9. m. coracoradial; 10. m. humeroantibrahial; 11. m. antibrahiometacarpian; 12. m. humeroulnar; 13. m. humeroradial; 14. m. humerodigital; 15. m. vastul intern; 16. m. lungul adductor; 17. m. marele adductor; 18. m. scurtul adductor; 18. m. sartorius; 20. m. marele drept intern; 21. m. micul drept intern; 22. m. tibial anterior; 23. m. peronier; 24. m. tibial posterior; 25. m. gastrocnemian.

Faţa dorsală (fig. 173)

Pe această faţă găsim o fascie puternică sub care se diferenţiază următorii muşchi:

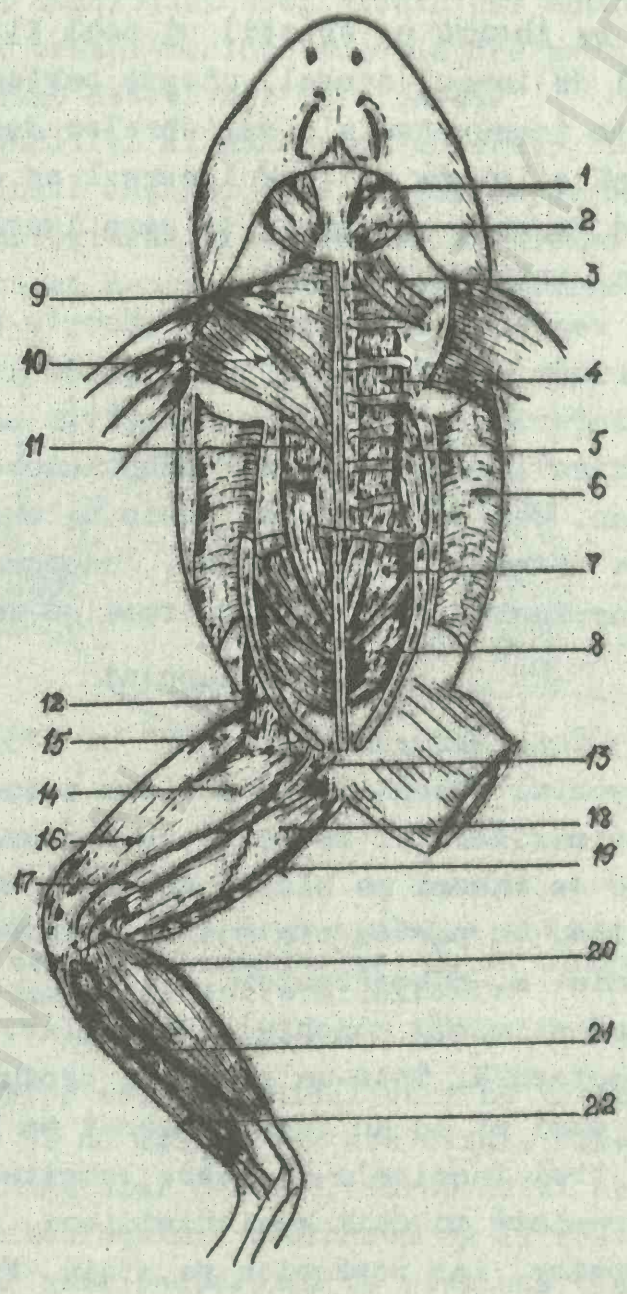

Fig. 173. Rana. Musculatura capului, trunchiului şi a membrului posterior - vedere dorsală - (în dreapta un plan mai profund). 1. m. pterigoid; 2. m. temporal; 3. m. cucularis (trapez); mm. intervertebrali; 5. m. iliolombar; 6. m. oblic intern (secţionat); 7. m. coccigiosacral; 8. m. coccigioiliac; 9. m. depressor mandibulae; 10. m. infraspinatus; 11. m. lungul dorsal; 12. m. glutaeus; 13. m. piriform; 14. m. vastul extern; 15. m. dreptul anterior; 16. m. triceps (rezultat din 14, 15 şi vastul intern); 17. m. biceps; 18. m. semimembranos; 19. m. micul drept intern; 20. m. gastrocnemian; 21. m. peronier; 22. m. tibial anterior.

BCU ASICEN LIBRARY

M. lung dorsal ce merge de la partea proximală a urostilului pînă la craniu; el apare uşor ondulat şi prezintă patru inscripţii tendinoase; m. coccigeosacral care se întinde oblic pe laturile urostilului mergînd de la acesta la apofizele transverse ale vertebrei sacrale; m.coccigeoiliac, situat înapoia precedentului se inseră pe urostil şi osul ilion;m. iliolombar aşezat lateral de lungul dorsal, uneşte partea proximală a ilionului cu apofizele transverse ale vertebrelor dorsale.

Dacă eliminăm m. lungul dorsal se observă într-un plan mai profund, muşchi metamerizaţi care leagă între ele vertebrele dorsale (mm. intervertebrali).

In regiunea anterioară se găseşte un muşchi triunghiular, ce se desprinde din fascia dorsală şi se inseră cu vîrful său pe maxilarul inferior. El este un coborîtor al mandibulei (m. depressor mandibulae); face parte din musculatura branhiomerică a arcului hioidian. Sub acest muşchi găsim m. cucullanus (trapezul),de asemenea de origine branhiomerică. Inapoia depresorului se găseşte m. infraspinatus care este de fapt un muşchi al centurii.

Muşchii capului

Faţa ventrală (fig. 172 şi 175)

Muşchiul submaxilar, cu fibre aşezate transversal, uneşte ramurile maxilarului inferior; el prezintă posterior şi un fascicul ce se inseră pe hioid. Acest muşchi este de origine branhiomerică. In partea cea mai anterioară a maxilarului găsim un muşchi mic: m. submentonier.

Dacă eliminăm muşchiul submaxilar, cît şi muşchii din regiunea pectorală, într-un plan mai profund, apar muşchii zişi hioidieni, căci ei au un capăt inserat pe hioid. Inaintea osului se observă trei fascicule cu fibre longitudinale. Cele două laterale reprezintă muşchii geniohioidieni, inseraţi anterior lîngă submentonier, iar posterior pe hioid. Fasciculul muscular median este m. hioglos care pătrunde în limbă. Inapoia hioidului găsim puternicii muşchi sternohioidieni, care merg de la corpul hioidului pînă la stern, traversînd regiunea "gîtului". Pe laturile hioidului se întind nişte muşchi mici, ce merg oblic: m.omohioidian ce uneşte scapularul de hioid şi mm. petrohioidieni ce merg de la acest os către craniu.Toţi aceşti muşchi hioidieni îşi au originea în musculatura hipobrannială.

Faţa dorsală (fig. 173)

Pe această faţă vom aminti numai două perechi de muşchi aşezaţi pe laturile capului, înapoia ochilor: m. pterigoid şi m. temporal, care se întind de la craniu la maxilarul inferior. Ei au rolul de a ridica mandibula, deci alcătuiesc musculatura masticatoare de origine branhiomerică (musculatura arcului oral); aceşti muşchi sînt slab dezvoltaţi la broască.

Muşchii centurii şi ai membrului anterior (fig.172-174)

Vom cita mai întîi muşchii care se găsesc pe partea ventrală a trunchiului, în regiunea zisă pectorală şi care prin inserţiile lor sînt muşchi ai centurii şi ai stilopodului.

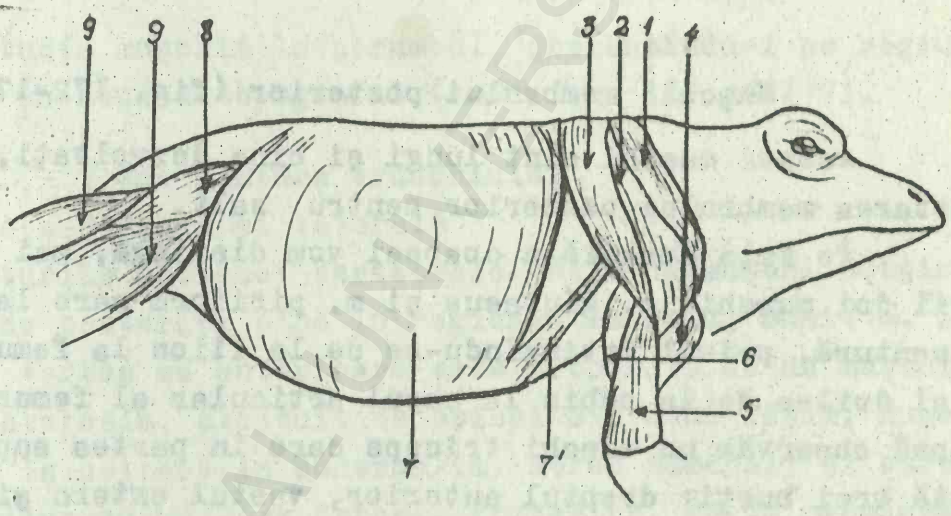

Fig. 174. Rana. Musculatura trunchiului - vedere laterală - 1. m. depressor mandibulae; 2. m. infraspinatus; 3. m. largul dorsal;4.m.deltoid;

Cel mai anterior este deltoidul care se întinde de la claviculă la humerus şi nu apare prea dezvoltat. Urmează un muşchi puternic, triunghiular denumit sternoradial sau biceps, fiind un flexor al antebraţului; denumirea sa îi arată inserţiile. Cel mai posterior este pectoralul ce prezintă trei porţiuni: două sternale şi una abdominală şi care se întinde de la stern la humerus. Dacă eliminăm porţiunea sternală a pectoralului apare sub ea m. coracohumeralul.

Pe partea dorsală a trunchiului, înapoia depresorului mandibulei, întîlnim m. infraspinatus şi ceva mai posterior şi lateral m. largul dorsal care merge pînă la humerus.

De-a lungul stilopodului, pe lîngă muşchii sus citaţi,

întîlnim un extensor al antebraţului denumit de aceea m. triceps şi apoi în partea distală a sa şi pe zeugopod o serie de muşchi care pot fi văzuţi pe fig. 172.

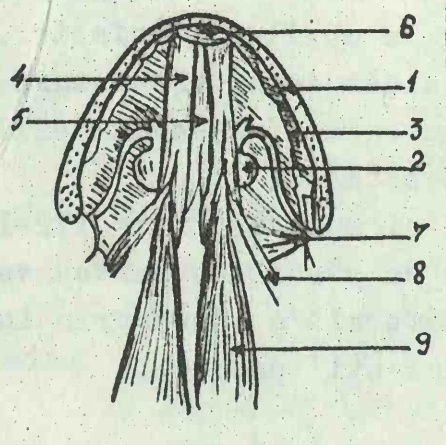

Fig. 175. Rana. Musculatura capului şi "gîtului" - vedere ventrală (plan profund). 1. maxilar inferior; 2. osul hioid; 3. m.intermandibular; 4. m. geniohioidian; 5. m. hioglos; 6. m. submentonier; 7. mm. petrohioidieni; 8. m. omohioidian; 9. m. sternohioidian.

Muşchii membrului posterior (fig. 172-173)

Aceşti muşchi sînt lungi şi bine dezvoltaţi, dat fiind adaptarea membrului posterior pentru salt.

Pe faţa dorsală a coapsei vom distinge, mai întîi, următorii doi muşchi: m. glutaeus şi m. piriform care leagă membrul de centură, primul întinzîndu-se de la ilion la femur, iar cel de al doilea de la pubis la capul articular al femurului. Pe coapsă observăm un muşchi triceps care în partea superioară prezintă trei burţi: dreptul anterior, vastul extern şi vastul intern (acesta din urmă fiind vizibil pe faţa ventrală a coapsei). Alături de vastul extern se găseşte un muşchi îngust (acoperit în parte de către vast) care este un biceps, mergînd de la ilion la femur. Către marginea internă a feţei dorsale se găseşte m. semimembranos şi chiar pe marginea internă m. micul drept intern.

Pe partea ventrală a coapsei vom observa mai întîi către marginea externă vastul intern al tricepsului şi apoi pe mijlocul feţei m. sartorius (croitorul), care se întinde oblic de la ilion către articulaţia genunchiului. Sub acesta şi alături de el apar cei trei adductori: lungul, marele şi scurtul adductor. Către marginea internă găsim m. marele drept intern şi m. micul drept intern.

La nivelul gambei vom distinge pe partea posterioară a ei un muşchi foarte puternic, al cărui tendon distal se continuă cu aponevroza plantară, care este denumit m. gastrocnemian; sub acesta găsim un m. tibial posterior. Pe partea anterioară a gam-

bei menţionăm un m. tibial anterior şi un m. peronier.

III. MUSCULATURA SCHELETICĂ LA PĂSĂRI

Păsările prezintă o musculatură foarte diferenţiată,dar cu unele particularităţi legate mai ales de adaptarea la locomoţia prin zbor şi la bipedie. Astfel sînt foarte dezvoltaţi muşchii care mişcă aripa, dar sînt reduşi muşchii trunchiului din regiunea dorsală datorită rigidităţii coloanei vertebrale şi chiar ai cuştii toracice în această regiune. Este foarte bine diferenţiată musculatura gîtului, care conferă o mare mobilitate acestui segment. Musculatura membrului posterior este de asemenea puternică.

Vom studia muşchii la porumbel, prezentîndu-i pe regiuni, deci vom face un studiu topografic (vezi fig. 176 şi 177).

Musculatura trunchiului

Faţa dorsală şi laterală

Pe laturile coloanei vertebrale găsim un muşchi subţire, care se întinde posterior pînă în regiunea sacrală, numit m. lungul spatelui. Partea sa anterioară este acoperită de un muşchi cu fibre transversale, alcătuit de obicei din două făşii, muşchi care merge de la coloană la humerus (m. dorso humeral) şi care poate fi asimilat cu un larg dorsal. Posterior, de la marginea posterioară a ilionului şi pînă la pigostil se întinde m. ridicător al coccisului. Pe laturile corpului, găsim m. ridicător posterior al coastelor, ce merge de la ultimele coaste către coloana vertebrală şi puţin înaintea sa se observă cîţiva dintre mm. intercostali. Latero-ventral găsim oblicul abdominal extern. Posterior şi lateral observăm doi muşchi, care leagă centura de pigostil, denumiţi după inserţiile lor m. ischiococcigian şi m. pubicoccigian.

Faţa ventrală

Aici se distinge mai întîi muşchiul cel mai puternic care alcătuieşte 1/5 din masa întregului corp al porumbelului şi este denumit m. pectoral; el ocupă spaţiul dintre creasta şi marginile laterale ale sternului şi se inseră pe humerus, fiind un adductor al aripei, deci cel mai important muşchi folosit la zbor. Sub el(nu se vede decît dacă disecăm pectoralul) se găseş-

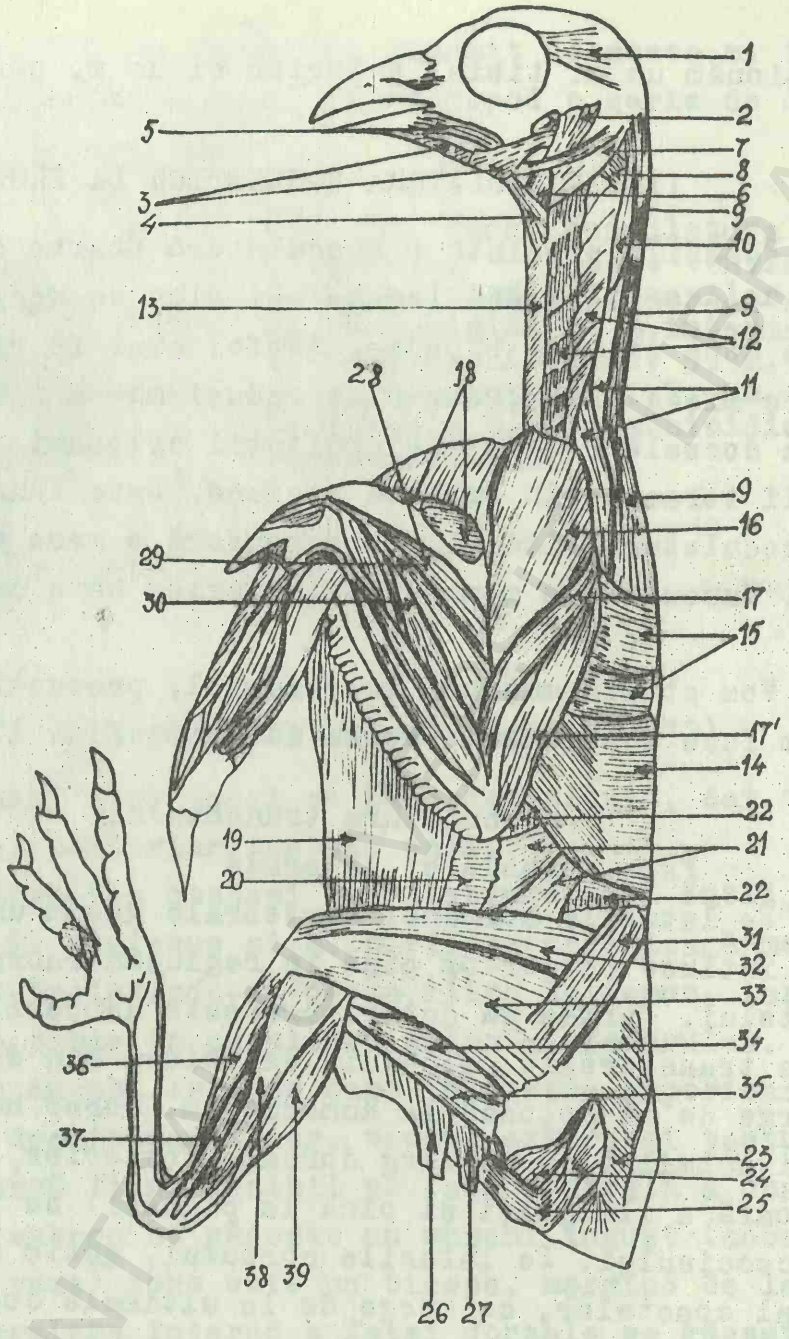

Fig. 176. Columba. Musculatura - vedere laterală - 1. m. cutanat al capului; 2. m. maseter; 3. m. milohioidian; 4. m. mielopielos; 5. m. geniohioidian; 6. m. drept anterior; 7. m. drept mijlociu; 8. drept posterior; 9. m. lung posterior al gîtului; 10. m. complexus; 11. mm. spinocervicali; 12. m. lateral al gîtului; 13. m. lung flexor al gîtului; 14. m. lung dorsal; 15. m. dorsohumeral; 16. m. biceps brahial; 17. m. deltoid anterior; 17'. m. deltoid posterior; 18. mm. tensori al patagiumului; 19. m. marele pectoral; 20. m. oblic abdominal extern; 21. mm. ridicători posteriori al coastelor; 22. mm. intercostali; 23. m. ridicător al coccisului; 24. m. ischiococcigian; 25.m. pubiococcigian; 26. m. transvers; 27. m. transversoanal; 28. m. brahial ; 29. m. radial; 30. m.pronator

superficial; 31. m. iliotrohanterian; 32. m. croitor; 33. m. iliotibial; 34. m. biceps femural; 35. m. ischioflexor; 36. m. tibial anterior; 37. m. peronier; 38. m. lung peronier; 39. m. gastrocnemian.

te m. supracoracoid (sau pectoralul mediu) ce merge de la stern, claviculă şi coracoid la humerus şi este antagonistul primului, deci abductor al aripei. Inapoia pectoralului, în regiunea abdominală, observăm un m. transvers din care se desprinde o făşie mai posterioară m. transversoanal. In jurul deschiderii cloacului, găsim un muşchi subţire, sfincterul anal şi înapoia şi lateral acestuia, mergînd de la pubis la pigostil, un m. coborîtor al coccisului.

Musculatura gîtului

Pe linia medio-dorsală se întinde lungul posterior al gîtului, muşchi îngust, cu un tendon intermediar în partea sa mijlocie; el merge de la vertebrele trunchiului la craniu şi este un extensor al acestuia şi al gîtului. Pe laturile părţii sale anterioare, găsim m. complexus, care este mai lat şi se întinde de la craniu la vertebrele cervicale 4-6. Posterior, în raport de complexus vine m. spinocervical care se îndreaptă înapoi peste tot gîtul pînă în regiunea trunchiului. Laturile gîtului sînt ocupate de m. lateral al gîtului, masă musculară puternică, longitudinală, întreruptă la nivelul fiecărei vertebre de lame tendinoase transversale. Ventral găsim antagonistul lungului posterior şi anume m. lung flexor al gîtului care leagă primele vertebre cervicale cu cele dorsale. Regiunea anterioară a gîtului este legată de cap şi prin trei muşchi drepţi (m. drept posterior, m. drept mijlociu şi m. drept anterior) ce merg de la primele vertebre către craniu.

Musculatura capului

Musculatura masticatoare este foarte slab dezvoltată la păsări, fiind reprezentată printr-un singur muşchi, care se numeşte convenţional m. maseter; acest ridicător al mandibulei se întinde de pe laturile craniului pînă la maxilarul inferior. Alt muşchi de origine branhiomerică, ca şi maseterul, este un intermandibular, denumit milohioidian, care totuşi nu merge să se insere pe hioid, dar depăşeşte posterior maxilarul inferior; de pe

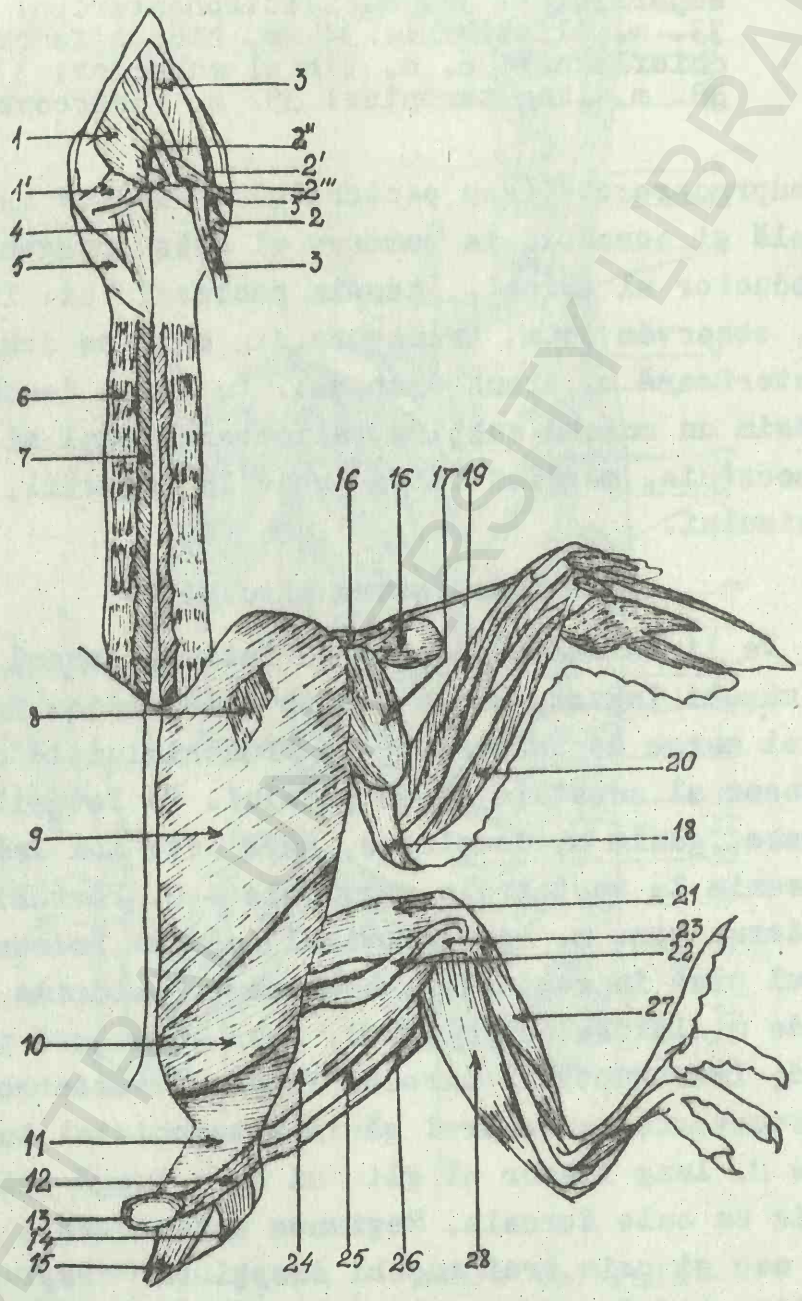

177. Columba. Musculatura - vedere ventrală - 1. m. milohiodian; 1'. porţiunea sa posterioară; 2. m. geniohioidian; 2',2'',2'''. porţiunile anterioară, mijlocie şi posterioară a sa; 3. m. mielopielos; 3'. m. stiloglos; 4. m. drept anterior; 5. m. drept mijlociu; 6. m. lateral al gîtului; 7. m. lung flexor al gîtului; 8. m. pielos pectoral; 9. m. marele pectoral; 10. m. oblicul abdominal extern; 11. m. transvers; 12. m. transversoanal; 13. m. sfincterul anal; 14. m. pubicococigian; 15. m. coborîtor al coccisului; 16. mm. tensori ai patagiumului; 17. m. biceps brahial; 18. m.extensorul braţului; 19. m. brahial; 20. m. flexorul degetelor; 21. m. croitor; 22. m. iliotibial; 23. m. femurotibial; 24. m. pubbischiofemural; 25. m. semimembranos; 26. m. semitendinos; 27. m. tibial anterior; 28.m.gastrocnemi

el se desprinde un mielopielos ce se va prinde posterior pe pielea din partea anterioară a gîtului. Geniohioidianul (de origine hipobranhială) este la păsări foarte complex structurat, fiind alcătuit din trei fascicule, dintre care numai unul singur pătrunde în limbă.

Musculatura membrului anterior

In afară de muşchii citaţi în dreptul trunchiului şi care, aşa cum am văzut, merg să se insere pe humerus, mai găsim în partea proximală a aripei, următorii muşchi mai importanţi: m. costoscapular (apare dacă ridicăm aripa) ce merge de la omoplat către primele coaste; m. biceps, foarte voluminos, plasat pe partea anterioară a braţului, întinzîndu-se între coracoid şi oasele antebraţului; muşchii deltoid anterior şi deltoid posterior, situaţi înapoia bicepsului, merg de-a lungul braţului de la omoplat la humerus; m. **extensor** al braţului, plasat pe partea ventrală a braţului. In dreptul antebraţului se găsesc o serie de muşchi ce se pot vedea pe fig. 176 - 177.

Musculatura membrului posterior

Intre centură şi femur se întinde către faţa externă a coapsei un muşchi denumit după inserţiile sale, ileotrohanterianul, care poate fi asimilat cu un glutaeus. Faţa externă a coapsei este ocupată mai întîi de croitor, ce marchează marginea anterioară a feţei şi care merge de la ilion către genunchi; înapoia acestuia vine iliotibialul, un muşchi larg, ce se întinde de la ilion şi partea proximală a femurului la tibie. Partea posterioară a coapsei este formată de către bicepsul femural, ce leagă ischionul de peroneu, şi de către ischioflexorul, paralel cu bicepsul, dar care se inseră distal pe tibie. Faţa internă a coapsei va prezenta anterior m. croitor şi m. iliotibial şi înapoia lor o masă musculară foarte lărgită proximal, dar îngustată distal, care este denumită după inserţiile sale m. puboischiofemural; înapoia sa se întind semimembranosul şi semitendinosul, primul mergînd de la ilion la tibie, iar al doilea tot de la ilion la extremitatea distală a femurului.

In dreptul gambei vom observa pe partea anterioară un tibial, lateral doi muşchi peronieri, iar posterior un muşchi puternic, denumit aici gastrocnemianul.

Menţionăm că la păsări putem distinge bine şi o musculatură pieloasă. Astfel găsim un pielos în dreptul capului şi gîtului (m. cutanat sau cucullanus, care ar putea fi asimilat cu un trapez) şi altul desprins din pectoral (m. pectoropielos). De asemenea sînt foarte dezvoltaţi în dreptul aripii aşa numiţii muşchi tensori ai patagiumului.

IV. MUSCULATURA SCHELETICA LA MAMIFERE

Vom studia musculatura la iepure, mamifer pentadactil, ce nu prezintă o specializare prea accentuată. Intrucît vom prezenta foarte pe larg musculatura umană, ne vom referi la iepure numai la principalii muşchi, care se pot observa în planurile cele mai superficiale.

Musculatura trunchiului

Faţa dorsolaterală (fig. 178)

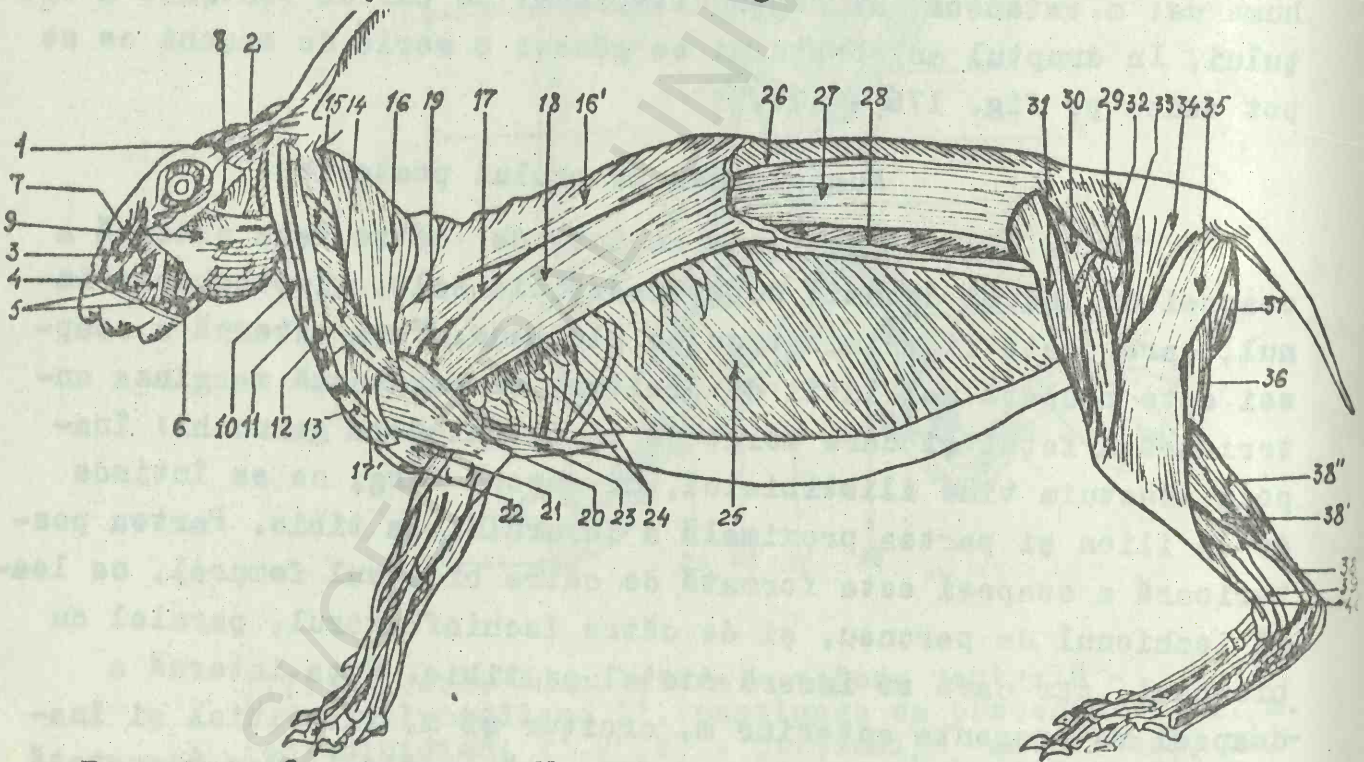

Fig. 178. Oryctolagus. Musculatura - vedere laterală - 1. m. sprîncenoauricular; 2. m. jugoauricular; 3. m. ridicător al aripei nasului; 4. m. ridicător al buzei superioare; 5. mm. marele şi micul zigomatic; 6. m. coborîtor al buzei inferioare; 7. m. buccinator; 8. m. temporal; 9. m. maseter; 10. m. sternomastoidian; 11. m. cleidomastoidian; 12. m. cleidobazilar; 13. m. cleidohumeral; 14. m. acromiobazilar; 15. mm. scaleni; 16. m. trapez porţiunea cervicală; 16'.m. trapez porţiunea dorsală; 17. m. deltoid porţiunea scapulară; 17'. m.deltoid

porţiunea acromială; 18. m. largul dorsal; 19. marele rotund; 20. m. triceps; 21. m. brahial; 22. m. biceps brahial; 23. m. marele pectoral; 24. m. marele dinţat; 25. m. oblic abdominal extern; 26. m. spinal; 27. m. lungul dorsal; 28. m. iliocostal; 29. m. glutaeus (fesier); 30. m. tensor al faciei lata; 31. m. croitor; 32. m. dreptul coapsei; 33. m. crural; 34. m. vastul extern; 35. m. biceps crural; 36. m. semitendinos; 37. m. semimembranos; 38. m. triceps sural; 38'. m. solear; 38" m. gastrocnemian; 39. m. lungul flexor; 40. m. peronier lung.

In partea anterioară a spatelui cît şi pe laturile gîtului se întinde trapezul (m. cucullanus) - muşchi de origine branhiomerică - căruia i se distinge o porţiune cervicală, ce merge de la cap la umăr şi o porţiune dorsală, situată pe laturile coloanei vertebrale. Ceva mai lateral în raport de porţiunea dorsală a trapezului, găsim m. largul dorsal, care se va insera anterior pe humerus. Dedesubtul largului dorsal se întinde anterior marele dinţat, denumit astfel întrucît are inserţii dantelate prin tendoane distincte pe coastele 3-9, iar posterior oblicul abdominal extern (m. marele oblic).

In jgheabul vertebral vom distinge în partea superioară a trunchiului o masă comună denumită m. sacrospinal, care porneşte de la creasta ilionului peste sacrum şi merge pînă la vertebrele lombare. Din această masă se desprind trei făşii musculare de sine stătătoare. Chiar peste apofizele spinoase ale vertebrelor se întinde m. lungul spinal (m. supraspinal); pe laturile sale găsim m. lungul dorsal, care se prelungeşte anterior pînă la craniu; lateral faţă de lungul dorsal se întinde o făşie mai lată, m. iliocostalul, care merge şi el pînă la vertebrele cervicale.

Faţa ventrală (vezi fig. 179)

In regiunea anterioară a trunchiului observăm m. marele pectoral, care naşte pe stern şi se inseră pe humerus. Sub el (se vede numai dacă secţionăm m. marele pectoral) se găseşte mamicul pectoral, muşchi ce merge de la stern la omoplat şi clavicuţă. De o parte şi de alta a liniei medio-ventrale se întinde m. dreptul abdominal, ce merge de la stern şi coastele 2 - 7 pînă la simfiza pubiană; el prezintă şase inscripţii tendinoase slab vizibile. Pe laturile drepţilor găsim muşchii oblici abdominali externi, iar sub aceştia muşchii oblici abdominali interni.

Musculatura capului (vezi fig. 178-179)

In dreptul capului vom găsi la iepure o serie de muşchi cefalo-viscerali foarte bine dezvoltaţi, care sînt în parte similari cu muşchii mimicii de la om; după cum se ştie, ei sînt de origine viscerală. Aceşti muşchi, denumiţi şi muşchii feţei, poartă de obicei numele inserţiilor lor. Vom distinge un sprînceno-auricular şi un jugo-auricular care se îndreaptă spre pavilionul urechii; un ridicător al aripei nasului; muşchi din jurul fantei bucale ca ridicătorul buzei superioare, marele şi micul zigomatic, coborîtorul buzei inferioare; muşchiul buccinator, care contribuie la formarea obrajilor.

Tot muşchi ai capului sînt socotiţi şi muşchii masticatori sau ridicători ai mandibulei. Ei de asemenea sînt de origine viscerală (musculatura branhiomerică a arcului oral). Aceştia sînt următorii: m. temporal, ce merge de la sovama temporalului la apofiza coronoidă a mandibulei şi care nu este prea dezvoltat la iepure; m. maseter, foarte puternic la iepure, avînd o făşie superficială şi alta profundă, ce se întinde de la arcada zigomatică la faţa laterală a mandibulei; mm. pterigoidian extern şi intern, de asemenea bine dezvoltaţi la iepure.

Musculatura gîtului (fig. 178-179)

Pe părţile laterale ale gîtului găsim în planul superficial, nişte muşchi în formă de bandă ce se întind de la craniu la stern şi centură şi poartă denumirile inserţiilor lor. Dinspre partea medială spre cea laterală aceştia sînt: m. sternomastoidian, m. cleidomastoidian, m. cleidobazilar şi m. acromiobazilar. Sub aceştia şi lateral lor apar mm. scaleni.

Pe partea ventrală a gîtului întîlnim aşa zişii muşchi hioidieni, împărţiţi într-o grupă subhioidiană şi alta suprahioidiană. Musculatura subhioidiană (de origine hipobranhială) este alcătuită dintr-un sternohioidian, un sternotiroidian, ce merge de la stern la cartilajul tiroid şi de o prelungire a acestuia - tirohioidianul - ce se întinde de la cartilajul tiroid la osul hioid. In cadrul celei suprahioidiene citäm: m. digastric, a cărui burtă anterioară leagă mandibula de hioid (aceasta se vede pe fig. 179), m. milohioidian ce se inseră pe maxilarul inferior şi hioid alcătuind planşeul mandibulei; m. stilohioidian ce merge de la occipital la osul hioid. Toţi aceşti trei muşchi sînt de origine branhiomerică.

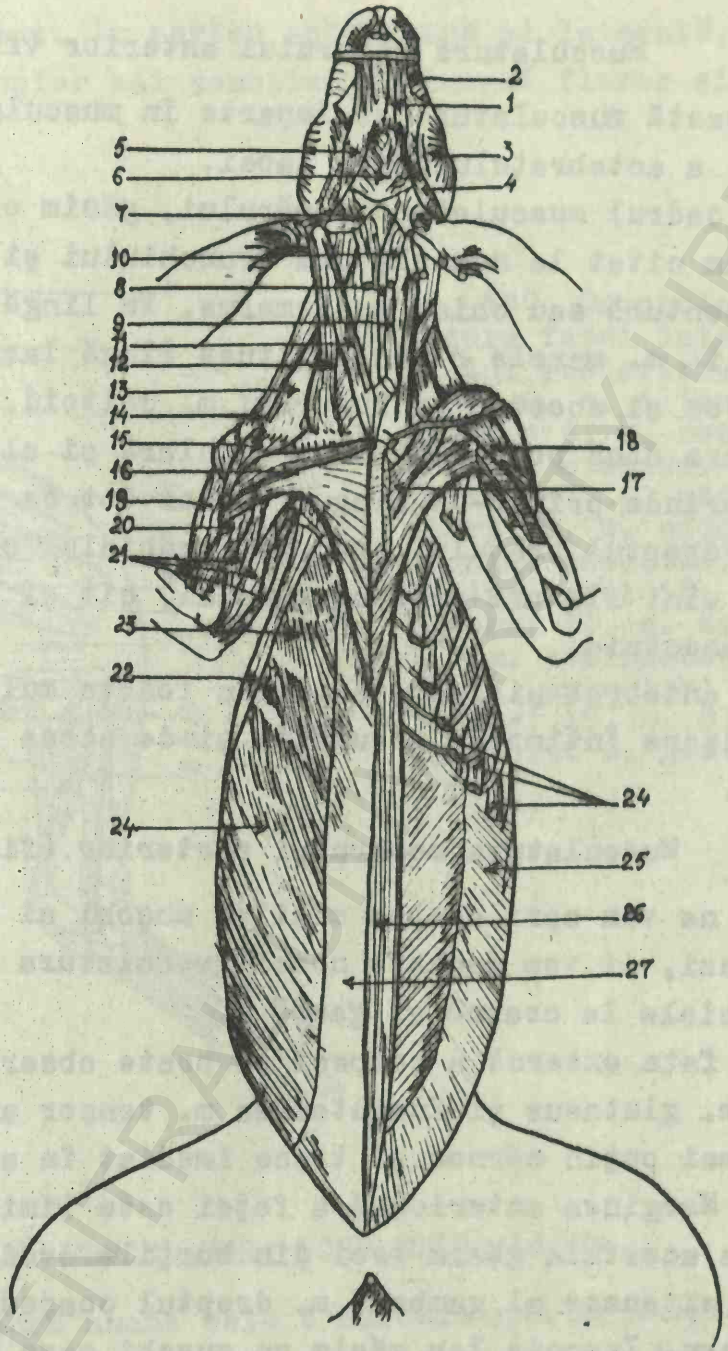

Fig. 179. Oryctolagus. Musculatura - vedere ventrală - 1. m. coborîtor al buzei inferioare; 2. m. buccinator; 3. m. maseter; 4. m. pterigoid intern; 5. m. digastric; 6. m. milohioidian; 7. m. stilohioidian; 8. m. sternohioidian; 9. m. sternotirpidian; 10. m. tirohioidian; 11. m. sternomastoidian; 12. m. cleidomastoidian; 13. m. cleidobazilar; 14. m. acromiobazilar; 15. m. cleidohumeral; 16. m. marele pectoral (secţionat în dreapta); 17. m. micul pectoral; 18. m. deltoid; 19. m. brahial; 20. m. biceps brahial; 21. m. triceps; 22. m. largul dorsal; 23. m. marele dinţat; 24. m. oblic abdominal extern (secţionat în dreapta); 25. m. oblic abdominal intern. 26. m. drept abdominal; 27. aponevroza linia albă.

BCU CENTRALA LIBRARY

Musculatura membrului anterior (fig. 178-179)

Această musculatură se împarte în musculatura umărului, a braţului, a antebraţului şi a labei.

In cadrul musculaturii umărului, găsim o serie de muşchi, pe care i-am citat la musculatura trunchiului şi care vin să se prindă de centură sau chiar de humerus. Pe lîngă ei mai semnalăm pe următorii: m. marele rotund, situat lîngă largul dorsal şi înserîndu-se ca şi acesta pe humerus; m. deltoid, care în partea proximală are două porţiuni: una scapulară şi alta acromială, dar distal se prinde printr-un singur tendon tot de humerus.

In dreptul braţului semnalăm brahialul şi bicepsul brahial, care sînt flexori ai zeugopodului, cît şi tricepsul, un extensor al acestuia.

Pe antebraţ şi labă se găsesc foarte mulţi muşchi a căror individualizare întîmpină greutăţi, şi de aceea nu mai insistăm asupra lor.

Musculatura membrului posterior.(fig. 178, 180)

Nu ne vom opri asupra micilor muşchi ai bazinului, care sînt profunzi, ci vom descrie numai musculatura văzută în planurile superficiale la coapsă şi gambă.

Pe faţa externă a coapsei se poate observa, în partea superioară, m. glutaeus şi înaintea sa m. tensor al fasciei latę, care este mai puţin cărnos şi trece imediat în această fascie de acoperire. Marginea anterioară a feţei este limitată de m. croitor iar înapoia acestuia găsim trei din burţile cvadricepsului crural - muşchiul extensor al gambei: m. dreptul coapsei, m. crural, m. vastul extern. Inapoia lor găsim un muşchi care se lăţeşte mult în partea inferioară: m. biceps crural, iar marginea posterioară a feţei este ocupată de către semimembranos şi semitendinos.

Pe faţa internă a coapsei vom distinge, pe lîngă unii din muşchii sus citaţi, un m. vast intern (cea de a patra burtă a cvadricepsului), un m. drept intern (m. gracilis) şi grupa celor trei adductori.

In dreptul gambei găsim mai întîi pe partea posterioară tricepsul sural, alcătuit dintr-un solear şi gastrocnemian (de fapt două făşii distincte, ce s-ar asimila cu muşchii gemeni); tendonul său foarte puternic (tendonul lui Achille) se inseră pe

tuberul calcaneului. In partea anterioară şi laterală, pe lîngă tibial şi un peronier mai semnalam m. lungul flexor şi m. plantarul subţire.

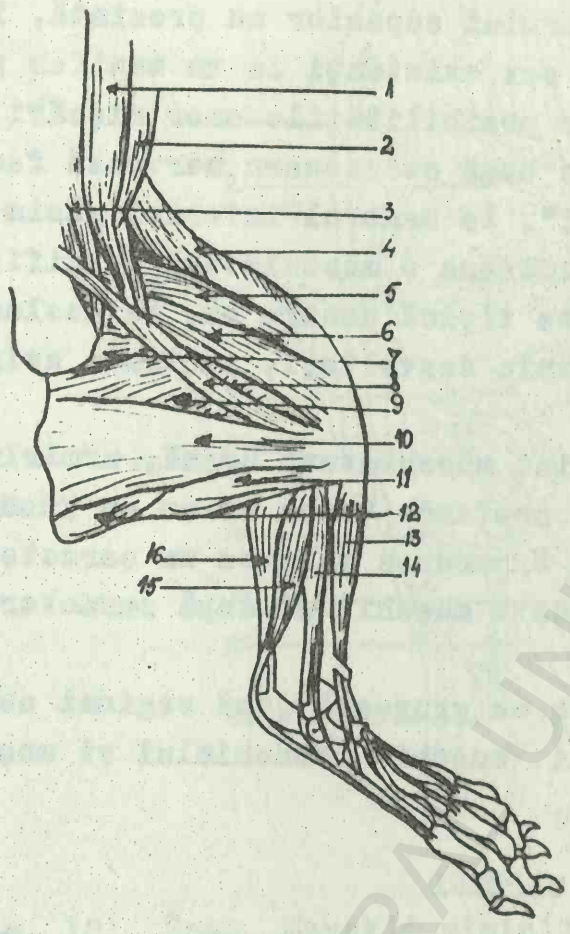

Fig. 180. Oryctolagus. Musculatura feţei interne a membrului posterior. 1. m.psoas mare; 2. m. iliac; 3. m.psoas mic; 4. m. croitor; 5. m. dreptul coapsei; 6.m. vastul intern; 7. m. adductor scurt; 8. m. adductor mediu (lungul adductor); 9. m. adductor mare; 10. m. drept intern; 11. m. semitendinos; 12. m. semimembranos; 13. m. tibial anterior; 14. m.lungul flexor; 15. m. plantarul subţire; 16. m. gastrocnemian.

V. MUSCULATURA SCHELETICA LA OM

Musculatura umană este o musculatură de mamifer prezentînd o serie de particularităţi specifice care-i dau unele caracteristici proprii. Printre acestea vom cita ca principale pe următoarele:

Musculatura pieloasă a capului este puternic diferenţiată, alcătuind aşa numita musculatură mimică, care dă expresia caracteristică feţei omeneşti. Muşchii masticatori sînt relativ slab dezvoltaţi şi dintre aceştia temporalul (spre deosebire de strămoşii omului) are o origine joasă, el neajungînd pînă pe linia mediosagitală a craniului, încît nu se formează aici o creastă osoasă. Tot relativ slab dezvoltaţi sînt şi muşchii nucali, aceasta în legătură cu caracterul ortognat al feţei umane; ei

au de asemenea inserţia joasă şi nu se determină în regiunea occipitală a craniului o creastă nucală (ca la stămoşii omului modern). In cadrul musculaturii trunchiului sînt bine dezvoltaţi muşchii din şanţurile vertebrale, care au un rol de prim ordin în ortostatism. Musculatura membrului superior nu prezintă, în general, muşchi în plus faţă de cei existenţi la un mamifer pentadactil mai ales de primat, dar posibilităţile unor mişcări foarte ample şi diverse cît şi o bună coordonare nervoasă fac din acest membru un "organ al muncii". La membrul inferior găsim diferenţiată pe baza muşchiului glutaeus o musculatură specifică, cea a fesierelor care este foarte tipică pentru om. La acelaşi membru şi alţi muşchi sînt puternic dezvoltaţi, pentru a asigura mersul şi ortostatismul.

Vom studia foarte detaliat musculatura umană, urmărind şi muşchii situaţi în planurile profunde (ceea ce nu am făcut la celelalte grupe de vertebrate). Expunerea va avea un caracter topografic dar vom evidenţia totodată muşchii şi după caracteristicile lor funcţionale.

Muşchii corpului omenesc se grupează după regiuni astfel: muşchii capului, muşchii gîtului, muşchii trunchiului şi muşchii extremităţilor.

MUSCHII CAPULUI

Muşchii capului se inseră pe scheletul cefalic şi sînt grupaţi în muşchii pieloşi şi muşchii masticatori.

a) Muşchii pieloşi au originea pe oasele capului iar inserţia în piele. Sînt muşchi laţi sau circulari, aşezaţi superficial sub piele şi prin acţiunea lor se exteriorizează diversele stări de conştiinţă, dînd astfel expresia feţei; de aceea se denumesc şi muşchii mimicii. In afară de muşchiul epicranian, ceilalţi muşchi pieloşi sînt grupaţi în jurul orificiilor bucal, nazal, orbitale şi auditive (fig. 181):

- m. epicranian (m. occipitofrontalis) este alcătuit din m. occipital (venter occipitalis) şi m. frontal (venter frontalis), legaţi între ei prin aponevroza epicraniană (galea aponeurotica). Burta frontală a muşchiului este de formă patrulateră, găsindu-se în dreptul frunţii; contracţia ei încreţeşte fruntea şi ridică sprîncenele.

In jurul orificiului orbital găsim doi muşchi:

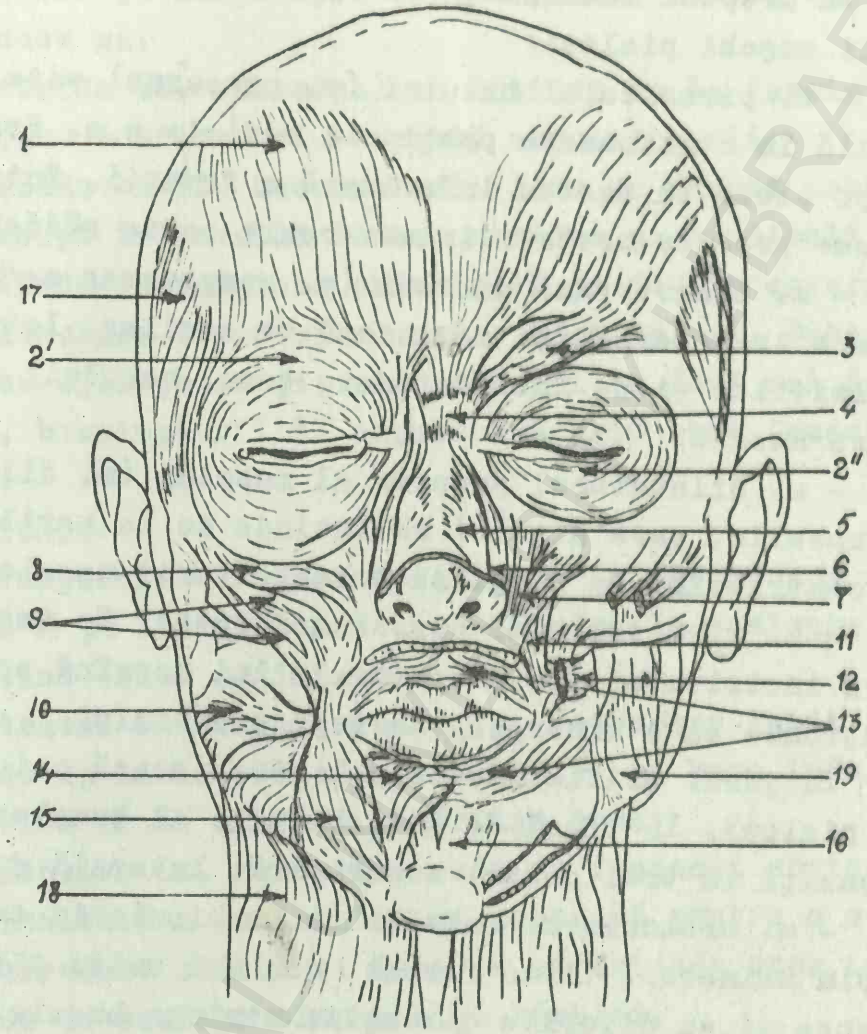

Fig. 181. Homo. Muşchii mimicii. 1. m. frontal; 2. m. orbicularul ochiului cu 2' partea palpebrală şi 2" partea orbitală; 3. m. sprîncenar; 4. m. piramidalul nasului; 5. m. transversul nasului; 6. m. ridicătorul comun al buzei superioare şi al aripei nasului ; 7. m. ridicătorul propriu al buzei superioare ; 8. m. zigomatic mic; 9. m. zigomatic mare; 10. m. rizorius; 11. m. canin; 12. m. buccinator (secţionat); 13. m. orbicularul buzelor; 14. m. pătratul buzei inferioare; 15. m. triangular; 16. m. mentonier; 17. m. auricular superior; 18. m. platisma; 19. m. maseter.

- m.orbicularul pleoapelor (m. orbicularis oculi), muşchi lat de formă eliptică, care ocupă pleoapele şi înconjoară periferia orbitei; acest muşchi este sfincterul pleoapelor;

- m. sprîncenar (m. corrugator supercilii), este un muşchi piramidal, aşezat la capătul medial al sprîncenei; el trage sprînceana medial şi în jos, producînd creţuri verticale ale frunţii.

In dreptul nasului şi al orificiilor nazale sînt situaţi următorii muşchi pieloşi:

- m. piramidalul nasului (m. procerus) este o mică bandă piramidală în continuarea porţiunii mediale a m. frontal, care se prinde pe piele în partea inferioară a frunţii, între cele două sprîncene; produce creţuri transversale peste rădăcina nasului;

- m. transversul nasului (m. compressor naris sau m. nasalis pars transversalis) se inseră pe maxilar, lateral şi deasupra incisivilor şi se întinde peste dosul nasului; comprimă deschizătura nazală;

- m. dilatatorul propriu al nasului (m. dilatator naris sau m. nasalis, pars alaris) se întinde de la maxilar la aripa nasului, contribuind la lărgirea deschizăturii nazale;

- m. mirtiform (m. depressor septi). Se inseră pe maxilar deasupra incisivului medial, fibrele lui mergînd spre septul nazal; acţiunea sa e sinergică cu a precedentului.

In jurul orificiului bucal se plasează cei mai mulţi muşchi pieloşi. In afară de un orbicular al buzelor toţi ceilalţi sînt aşezaţi în trei grupe: superioară, laterală şi inferioară:

- m. orbicularul buzelor (m. orbicularis oris). Nu este un simplu sfincter, fiind format din mai multe pături ce înconjoară gura şi au diferite direcţii; strînge buzele şi închide gura, dar poate de asemenea să apropie buzele şi să le răsfrîngă.

Grupa superioară:

- m. ridicător al buzei superioare şi al aripei nasului (m. levator labii superioris alaeque nasi). Incepe pe apofiza ascendentă a maxilarului şi dă două fascicule, unul medial, ce se prinde pe cartilajul nazal inferior şi altul lateral, ce ajunge în porţiunea laterală a buzei superioare; fasciculul medial dilată narina, iar cel lateral ridică şi răsfrînge buza superioară;

- m. ridicător propriu al buzei superioare (m. levator labii superioris). Se inseră pe maxilar şi malar, fibrele convergînd spre buza superioară; ridică şi răsfrînge buza superioară.

Grupa laterală:

- mm. zigomatici adică marele (m. zygomaticus) şi micul (m. zygomaticus minor), care merg de pe osul malar către colţul gurii; marele zigomatic trage unghiul gurii în sus şi lateral, iar micul zigomatic face acelaşi lucru cu buza superioară;

- m. canin (m. levator anguli oris) se inseră în gropiţa

canină de pe maxilar şi merge spre colţul gurii; denumirea în latină arată acţiunea sa;

- m. rizorius (m. risorius) se întinde de la fascia parotidiană la comisura buzelor; el retractă unghiul gurii;

- m. buccinator (m. buccinator). Este un muşchi subţire, patrulater, ce ocupă intervalul dintre maxilar şi mandibulă, pe latura feţei, avîndu-şi originea principală pe feţele externe ale apofizelor alveolare din dreptul celor trei molari. Buccinatorii comprimă obrajii pe dinţi; cînd obrajii au fost mai întîi destinşi cu aer, buccinatorii îl expulzează prin buze (muşchii trompetiştilor).

Grupa inferioară:

- m. triunghiularul buzei inferioare (m. depressor anguli oris) se întinde de pe linia oblică a mandibulei la comisura gurii; denumirea în latină arată acţiunea sa;

- m. pătratul buzei inferioare (m. depressor labii inferioris), merge de la linia oblică a mandibulei la buza inferioară; denumirea în latină arată clar că răsfrînge buza;

- m. mentonier (m. mentalis) este un fascicul conic care ocupă gropiţa incisivă a mandibulei şi scoboară pentru a se insera pe pielea bărbiei; ridică şi face să proemineze buza inferioară, încreţind în acelaşi timp pielea bărbiei.

In dreptul pavilionului urechii, sînt trei muşchi auriculari (anterior, superior, posterior), cu rolul de a-l mişca, muşchi foarte regresaţi la om.

Un ultim muşchi pielos care trebuie menţionat este m.platisma, care vine din regiunea laterală a gîtului şi se întinde pînă la colţul gurii (el face de fapt parte din muşchii laterali ai gîtului).

b) Grupa muşchilor masticatori (fig. 182-183) cuprinde următorii muşchi: temporalul, maseterul, pterigoidianul extern (lateral) şi pterigoidianul intern (medial);

- m. temporal (m. temporalis) are originea pe linia temporală a parietalului, trece pe sub arcada zigomatică şi se inseră pe apofiza coronoidă a mandibulei; este cel mai puternic ridicător al mandibulei pe care o trage şi înapoi;

- m. maseter (m. masseter), tot ridicător al mandibulei, are originea pe arcada zigomatică şi se inseră pe faţa externă a unghiului mandibulei;

- m. pterigoidian medial (m. pterigoideus medialis) este sinergic cu maseterul şi temporalul; originea lui este în fosa pterigoidă şi inserţia pe faţa medială a unghiului mandibulei;

- m. pterigoidian lateral (m. pterygoideus lateralis) porneşte de pe aripa mare a sfenoidului şi de pe apofiza pterigoidă şi se inseră pe condilul mandibular, executînd mişcările de proiecţie înainte, ridicare şi lateralitate ale mandibulei.

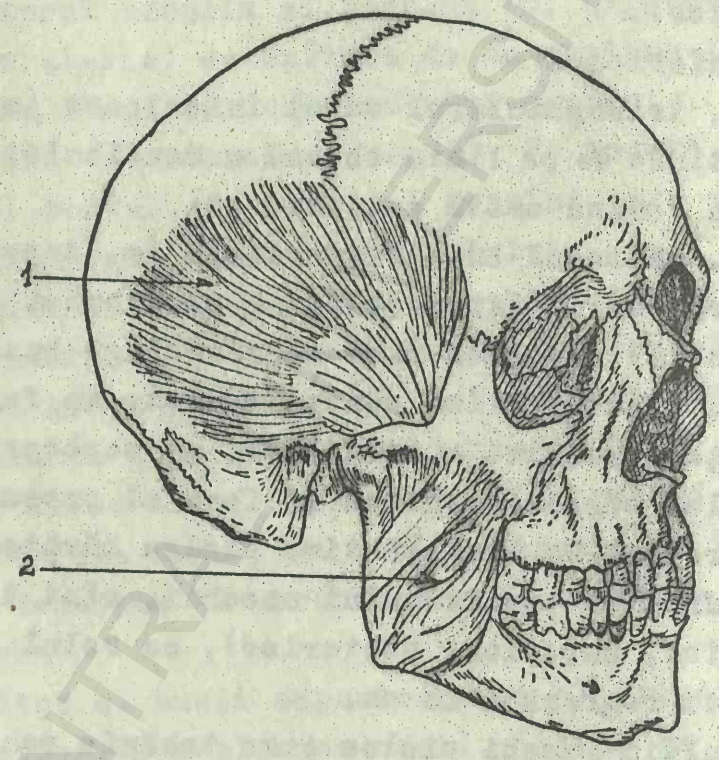

Fig. 182. Homo. Muşchi masticatori
1.m.temporal;
2.m.maseter.

BCU IASI/CENTRAL UNIVERSITY LIBRARY

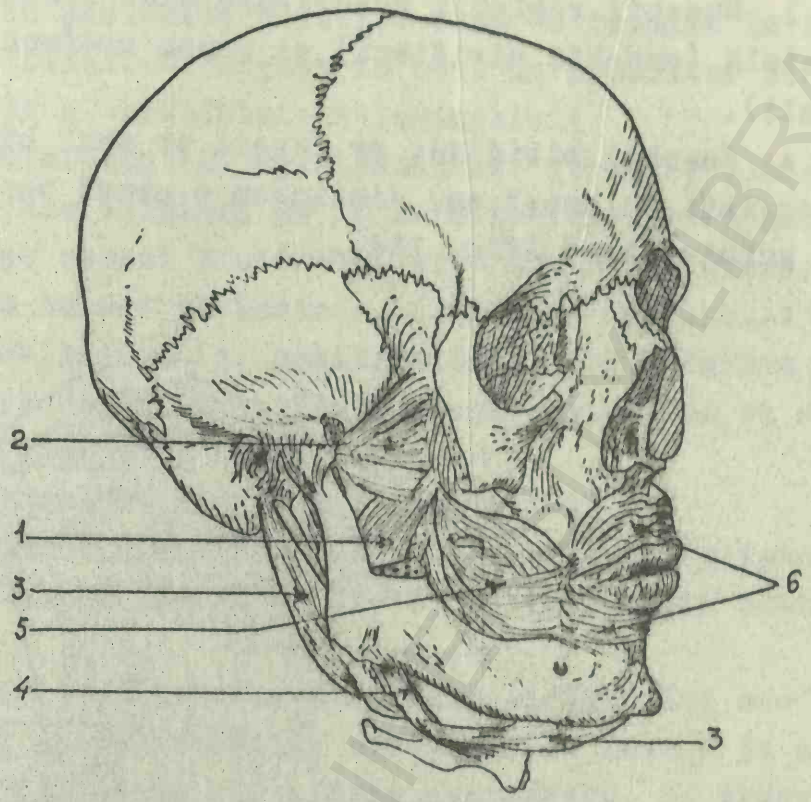

Fig. 183. Homo. Muşchi masticatori şi alţi muşchi adiacenţi (arcada zigomatică şi o parte a ramului mandibulei sînt îndepărtate).

1. m. pterigoidian medial; 2. m. pterigoidian lateral; 3. m.digastric; 4. m. stilohioidian; 5. m. buccinator; 6. m. orbicularul gurii.

MUŞCHII GÎTULUI

Gîtul (collum) prezintă două porţiuni distincte: gîtul propriu-zis, situat anterior de coloana vertebrală şi ceafa, situată posterior. In funcţie de aceasta şi musculatura se împarte în musculatura regiunii anterioare (sau mediane) şi musculatura cefei.

Muşchii cefei (musculatura nucală) au ca acţiune principală extensia şi rotirea capului. Intrucît ca origine şi inserţie se încadrează în muşchii dorsali ai trunchiului, fiind strîns legaţi de aceştia, ei vor fi descrişi odată cu muşchii autohtoni ai spatelui.

Muşchii gîtului se grupează în muşchii regiunii anterioare a gîtului şi muşchii laterali ai gîtului.

1. Muşchii regiunii anterioare sînt dispuşi într-o grupă superficială (muşchii hioidieni) şi grupa profundă (muşchii prevertebrali).

A. Muşchii hioidieni se inseră pe osul hioid şi după aşezarea lor faţă de acest os, distingem o grupă suprahioidiană şi o grupă subhioidiană (fig. 184).

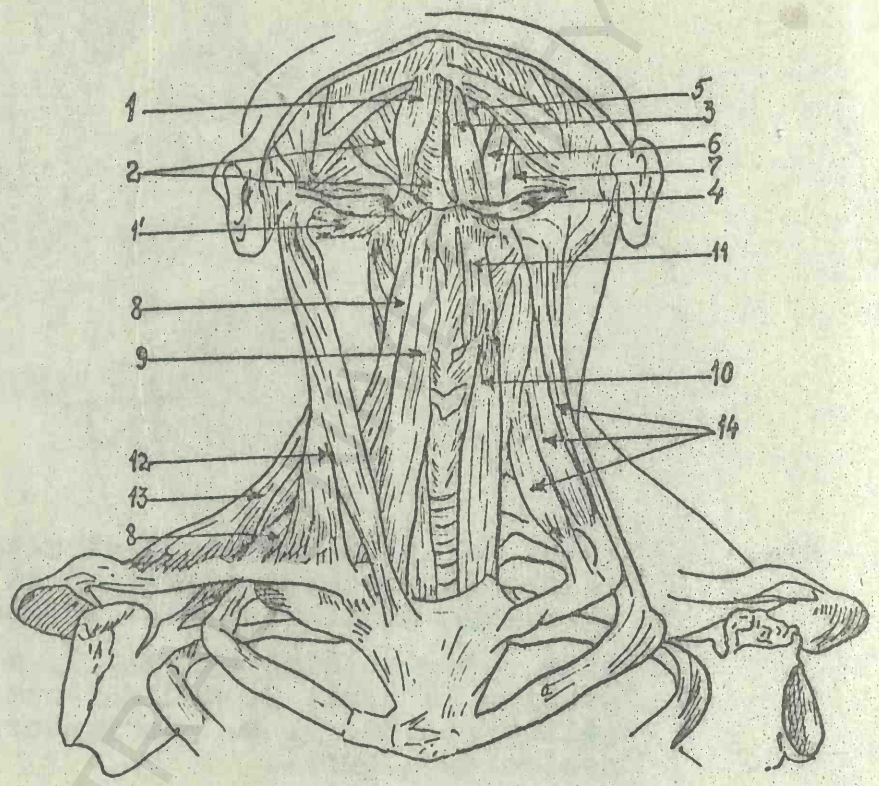

Fig. 184. Homo. Musculatura gîtului (mai ales a osului hioid). 1. m. digastric, burta anterioară; 1!. acelaşi, burta posterioară; 2. m. milohioidian; 3. m. geniohioidian; 4. m. stilohioidian; 5. m. genioglos; 6. m. hioglos; 7. m. stiloglos; 8. m. omohioidian; 9. m. sternohioidian; 10. sternotiroidian; 11. m. tirohioidian; 12. m. sternocleidomastoidian; 13. m. trapez; 14. m. scaleni (anterior, mijlociu, posterior).

a. Muşchii suprahioidieni sînt următorii:

- m. stilohioidian (m. stylohyoideus) se inseră pe apofiza stiloidă a temporalului şi pe osul hioid; ridică şi trage înapoi hioidul în momentul înghiţirii;

- m. digastric (m. dygastricus) are două pîntece musculare unite între ele printr-un tendon. Pîntecele posterior porneşte de la baza craniului şi se îndreaptă spre osul hioid, de unde

se continuă apoi cu pîntecele anterior care se termină în fosetă digastrică a mandibulei. M. digastric este un coborîtor al mandibulei sau ridicător al hioidului şi laringelui;

- m. milohioidian (m. mylohyoideus) formează planşeul cavităţii bucale. Are originea pe linia milohioidiană a mandibulei şi se inseră pe corpul hioidului; contribuie la coborîrea mandibulei, sau trage în sus şi înainte hioidul şi laringele;

- m. geniohioidian (m. geniohyoideus) are originea pe mandibulă şi se inseră pe hioid, avînd aceeaşi acţiune ca şi milohioidianul.

b. Muşchii subhioidieni sînt următorii:

- m. sternohioidian (sternohyoideus) îşi are originea pe manubriul sternal şi se inseră pe hioid, pe care, prin contracţie, îl trage în jos;

- m. sternotiroidian (m. sternothyroideus) îşi are originea pe manubriu şi primul cartilaj costal şi se inseră pe cartilajul tiroid al laringelui pe care, prin contracţie, îl trage în jos;

- m. tirohioidian.(m. thyrohyoideus) este o prelungire a precedentului şi prin contracţie apropie cartilajul tiroid de osul hioid;

- m. omohioidian (m. omohyoideus) începe pe marginea superioară a scapulei, înserîndu-se pe hioid, pe care îl trage în jos.

Muşchii hioidieni mobilizînd hioidul şi laringele au acţiune în deglutiţie, fonaţie şi chiar respiraţie.

B. Muşchii prevertebrali (fig. 185) sînt dispuşi pe faţa anterioară a coloanei vertebrale cervicale şi sînt următorii:

- m. drept anterior al capului sau micul drept anterior (m. rectus capitis anterior) se întinde de la occipital la atlas;

- m. marele drept anterior al capului sau lungul capului (m. longus capitis) merge de la occipital la primele vertebre cervicale;

- m. drept lateral al capului (m. rectus capitis lateralis) se întinde de la occipital la apofiza transversă a atlasului. Toţi aceşti muşchi înclină capul înainte şi lateral (execută antero şi latero flexia);

- m. lungul gîtului (m. longus colli) se întinde de la primele vertebre toracale la vertebrele cervicale, făcînd flexia

înclinarea laterală a regiunii cervicale a coloanei vertebrale.

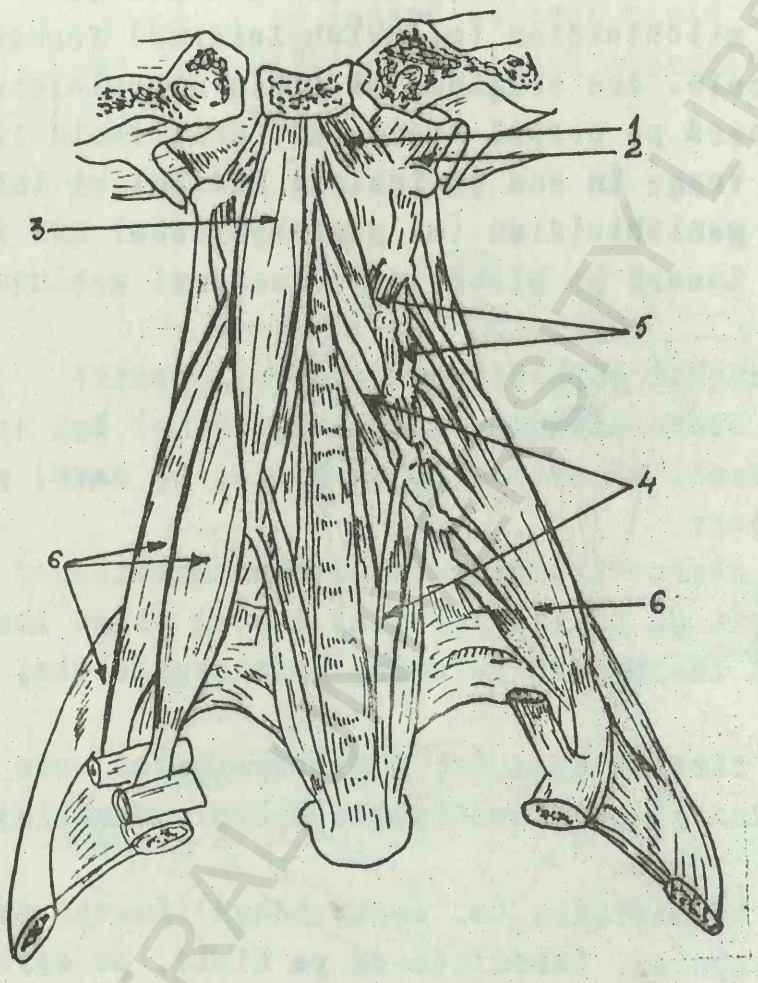

Fig. 185. Homo. Muşchii prevertebrali. 1. m.drept anterior al capului; 2. m. drept lateral al capului; 3. m. marele drept anterior al capului; 4. m. lungul gîtului; 5. mm. intertransversari; 6. mm. scaleni.

2. Muşchii laterali ai gîtului (fig. 184 şi 185) sînt aşezaţi pe trei planuri şi cei mai importanţi sînt următorii:

- m. pielos al gîtului (m. platysma) este un muşchi lat, foarte subţire, aşezat sub pielea gîtului, venind din regiunea anterioară a toracelui, de sub claviculă;

- m. sternocleidomastoidian (m. sternocleidomastoideus) este cel mai gros dintre muşchii laterali, mergînd oblic de jos în sus şi dinainte înapoi, de la stern la apofiza mastoidă. Extremitatea inferioară prezintă două capete (sternal şi clavicular) iar cea superioară se inseră pe apofiza mastoidă şi pe occipital. Contracţia sa bilaterală înclină capul înainte (flectea-

ză), iar unilaterală înclină capul lateral şi îi dă o mişcare de rotaţie; sternocleidomastoidianul este şi un muşchi inspirator prin acţiunea de ridicare a claviculei şi a sternului;

- mm. scaleni (mm. scaleni) în număr de trei (anterior, mijlociu şi posterior) sînt lungi, aşezaţi în plan profund şi se inseră sus, pe vertebrele cervicale iar jos pe prima (mm. scaleni anterior şi mijlociu) şi a doua coastă (m. scalen posterior); contribuie la flexia regiunii cervicale a coloanei vertebrale putînd fi şi muşchi inspirator prin ridicarea cuştii toracice.

MUŞCHII TRUNCHIULUI

Muşchii trunchiului se grupează în muşchi posteriori sau ai spatelui şi ai cefei şi în muşchi antero-laterali care se subdivid în muşchi ai toracelui şi muşchi ai abdomenului.

M u ş c h i i s p a t e l u i

Muşchii spatelui sînt împărţiţi în muşchi situaţi superficial şi în muşchi profunzi ai spatelui (intrinseci sau autohtoni).

1. Muşchii superficiali (fig. 186)

- m. trapez (m. trapezius) este situat sub pielea părţii posterioare a gîtului şi porţiunii superioare a spatelui. El îşi are originea pe occipital şi pe vertebrele din regiunea toracală şi se inseră pe claviculă şi omoplat, prezentînd astfel trei porţiuni: descendentă (superioară), transversală (mijlocie) şi ascendentă (inferioară). De aceea şi acţiunile sale sînt multiple: apropie omoplatul de coloana vertebrală, participă la rotaţia omoplatului, ridică centura scapulară, trage capul înapoi etc.;

- m. marele dorsal (m. latissimus dorsi) este situat în regiunea laterală a toracelui şi partea inferioară a spatelui. Are originea pe ultimele 6 vertebre toracale, pe creasta sacrală şi pe ultimele 4 coaste, apoi fibrele converg şi se îndreaptă în sus şi lateral, înserîndu-se printr-un tendon lăţit în şanţul intertubercular al humerusului. Dacă punctul fix este pe trunchi, acest muşchi coboară braţul, îl apropie de trunchi (adducţie) rotindu-l simultan înăuntru, iar dacă punctul fix este pe braţ, atunci ridic trunchiul (în acţiunea de căţărare). Sub aceşti muşchi laţi se găsesc muşchii romboizi şi m. ridicători al unghiului o oplatului;

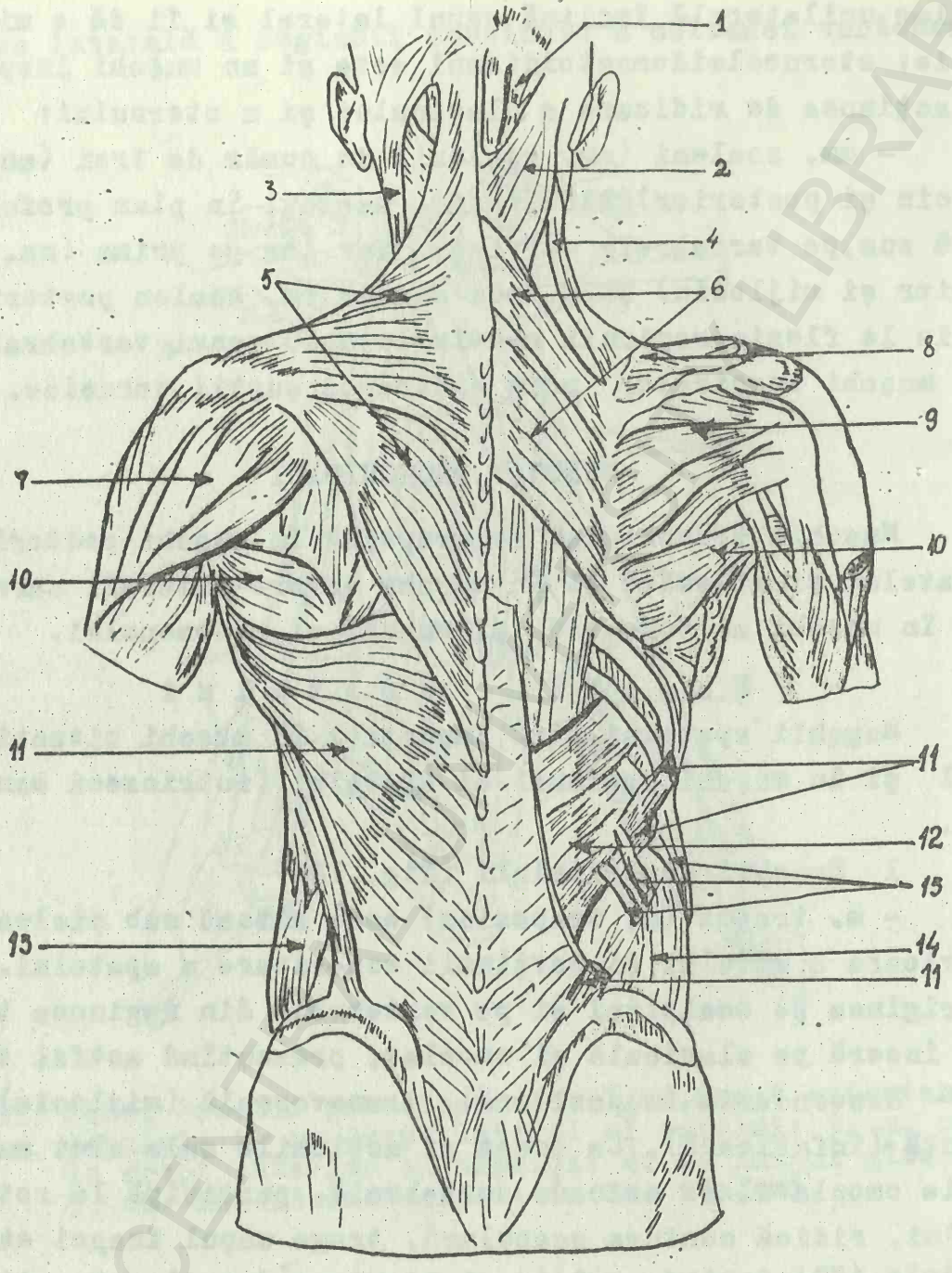

Fig. 186. Homo. Musculatura spatelui (în stînga un plan superficial iar în dreapta un plan mai profund). 1. m. semispinalul capului; 2. m. splenius ; 3. m. sternocleidomastoidian; 4. m. ridicătorul unghiului omoplatului; 5. m. trapez; 6. mm. romboizi; 7. m. deltoid; 8. m. supraspinos; 9. m. infraspinos; 10. m. marele rotund; 11. m. marele dorsal; 12. m. dinţat posteroinferior; 13. m. oblic extern al abdomenului; 14. m. oblic intern al abdomenului.

BCU IASI / CENTRAL UNIVERSITY LIBRARY

- mm. romboizi (m. rhomboideus major et minor) se întind de la ultimele două vertebre cervicale şi primele 4 vertebre toracale orientîndu-se oblic de sus în jos şi se inseră pe marginea vertebrală a omoplatului; acţiunea lor constă în apropierea omoplaţilor prin tragerea lor spre coloana vertebrală şi în sus;

- m. ridicătorul unghiului omoplatului (m. levator scapulae) se inseră pe cele 4 vertebre cervicale superioare şi pe unghiul intern al omoplatului, fiind un ridicător al scapulei.

Toţi aceşti patru muşchi enumeraţi mai sus, înserîndu-se pe extremitatea superioară (fie centură, fie membrul propriu zis) se mai numesc muşchi de legătură ai coloanei cu extremitatea superioară.

- m. dinţat posterosuperior (m. serratus posterior superior) este situat în partea superioară a spatelui, fiind acoperit de muşchii romboizi. Are originea pe ultimele două vertebre cervicale şi primele trei vertebre toracale, inserîndu-se cu partea dinţată pe coastele 2-5. Acest muşchi contribuie la inspiraţie prin ridicarea coastelor pe care se inseră;

- m. dinţat postero-inferior (m. serratus posterior inferior) este un muşchi lat, subţire, de formă dreptunghiulară, situat la partea inferioară a toracelui sub marele dorsal. El începe pe ultimele două vertebre toracale şi primele două vertebre lombare şi se inseră pe coastele 9-12,pe care contractîndu-se, le coboară, fiind astfel un muşchi expirator.

2. Musculatura autohtonă a spatelui şi a cefei

A. Muşchii dorsali profunzi (fig. 187 şi 188)) (musculatura autohtonă) ocupă jgheaburile vertebrale (spaţiul dintre maxima convexitate a coastelor şi coloana vertebrală), aceştia fiind de obicei muşchi lungi, sau spaţiile dintre diferitele părţi osoase ale vertebrelor - în general muşchi scurţi. Ei sînt muşchii care joacă un rol de prim ordin în ortostatism, asigurînd prin tonusul şi contracţia lor echilibrul coloanei vertebrale (muşchi erectori ai trunchiului), sau contribuie la mişcările executate de anumite segmente ale acesteia sau de fiecare vertebră în parte.

In jgheaburile (şanţurile) vertebrale muşchii erectori sînt aşezaţi într-un strat superficial şi altul profund. Muşchii stratului superficial sînt muşchi lungi şi se desprind dintr-o

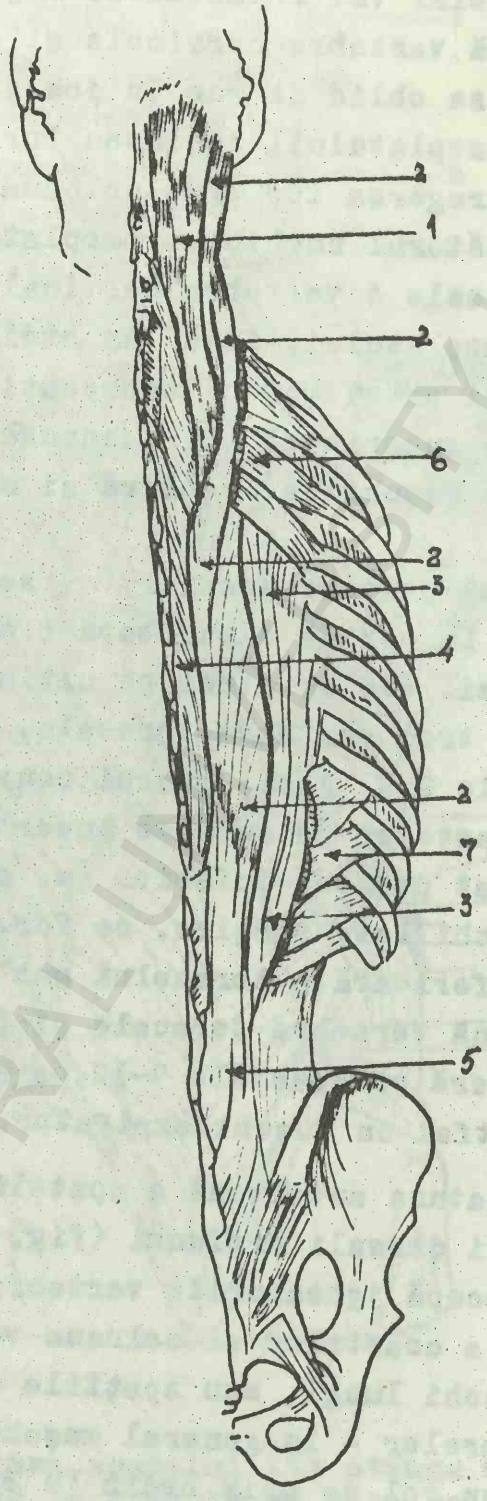

Fig. 187. Homo. O parte a musculaturii autohtone a spatelui. 1. m. semispinal al capului; 2. m. lungul dorsal (cu porţiunile lombară, toracală, cervicală şi a capului); 3. m. iliocostal; 4. m. spinal; 5. m. sacrospinal; 6. m. dinţat posterosuperior; 7. m. dinţat posteroinferior.

BCU "AS" CENTRAL UNIVERSITY LIBRARY

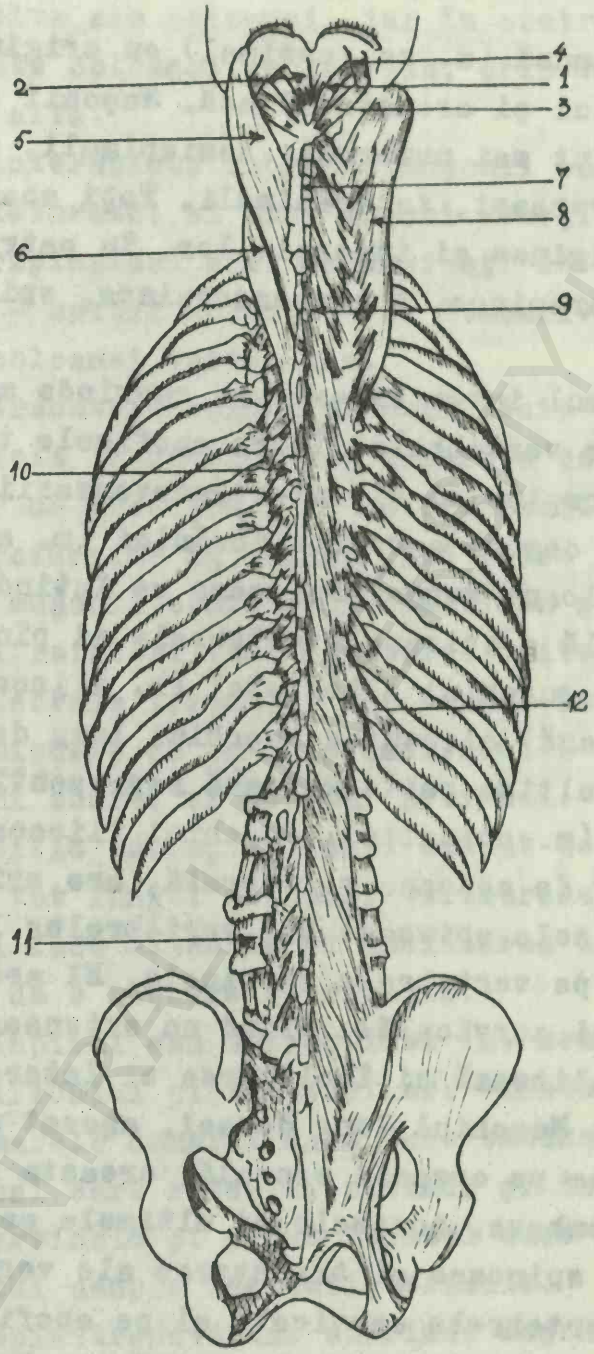

Fig. 188. Homo. O parte a musculaturii autohtone a spatelui şi a cefei. 1. m. marele drept posterior; 2. m. micul drept posterior; 3. m. marele oblic; 4. m. micul oblic; 5. m. splenius al capului; 6. m. splenius al gîtului; 7. mm. interspinali; 8. m. semispinalul capului; 9. mm. multifizi; 10. mm. rotatori; 11. mm. intertransversari; 12. mm. supracostali.

BCU IAŞI CENTRALĂ LIBRARY

masă musculară comună (m. sacrospinal) cu originea pe faţa posterioară a sacrumului şi creasta iliacă. Muşchii stratului profund, muşchi scurţi, sînt mai numeroşi: semispinali, multifizi, rotatori, intertransversari, interspinali. Toţi aceşti muşchi au fost grupaţi, după originea şi inserţia lor, în patru sisteme: intertransversar, interspinos, transversospinos, spinotransversar (după Braus).

a. Sistemul intertransversar cuprinde muşchii aşezaţi în lungul şanţurilor vertebrale, între apofizele transverse. Aceşti muşchi sînt sacrospinalul şi intertransversarii.

Din masa comună a sacrospinalului (m. sacrospinalis) se formează trei coloane musculare, care se întind în sus pînă în regiunea cervicală a coloanei vertebrale şi pînă la craniu: una laterală formînd muşchiul iliocostal (m. iliocostalis), alta mijlocie (intermediară) alcătuind muşchiul lung dorsal (m. longissimus dorsi) şi ultima parte mediană reprezentînd muşchiul spinal sau spinospinos (m. spinalis). Muşchiul iliocostal, aşezat lateral şi posterior de coloana vertebrală, are originea pe creasta sacrală şi apofizele spinoase ale vertebrelor lombare şi se inseră pe coaste şi pe vertebrele cervicale. El are trei porţiuni (lombară, toracală şi cervicală), fiind un extensor al coloanei vertebrale, dar realizează şi înclinarea ei laterală precum şi coborîrea coastelor. Muşchiul lung dorsal, aşezat medial de iliocostal, are originea pe creasta sacrală, creasta iliacă şi pe apofizele spinoase lombare, toracale şi ultimele cervicale, înserîndu-se pe apofizele spinoase şi transverse ale vertebrelor toracale, pe coaste, pe vertebrele cervicale şi pe apofiza mastoidă. In afară de extensia şi înclinarea laterală a coloanei vertebrale, acest muşchi face şi extensia şi rotirea capului. El prezintă patru porţiuni cu inserţii specifice (lombară, toracală, cervicală şi a capului). Muşchiul spinal este aşezat medial faţă de m. longissimus, are originea pe apofizele spinoase ale vertebrelor T_{11}, T_{12}, L_1 şi L_2, iar inserţia pe apofizele spinoase ale vertebrelor $T_1 - T_7$, sau $T_2 - T_8$ şi este doar extensor al coloanei vertebrale.

Muşchii intertransversari (mm. intertransversarii) se întind între două apofize transverse alăturate şi sînt grupaţi

astfel: 7 perechi cervicali, patru perechi toracali şi patru perechi lombari; în contracţie unilaterală sînt flexorii laterali ai regiunilor respective ale coloanei, iar în contracţie bilaterală conferă rigiditate coloanei vertebrale, prin apropierea vertebrelor una faţă de alta.

b. Sistemul interspinos cuprinde muşchii care se inseră între două apofize alăturate; ei sînt muşchi scurţi. Muşchii interspinali (mm. interspinales) sînt repartizaţi în trei regiuni (cervicali, toracali - uneori absenţi - şi lombari), fiind extensori ai segmentelor coloanei vertebrale.

c. Sistemul transversospinos este alcătuit din muşchi care au originea pe apofizele transverse iar inserţia pe apofizele spinoase ale vertebrelor de deasupra . Ei se diferenţiază mergînd de la suprafaţă către profunzime în semispinali (care în regiunea cervicală alcătuiesc muşchii complecşi), multifid şi rotatori.

Cei 11 muşchi rotatori (mm. rotatores) situaţi pe fiecare parte a coloanei vertebrale toracale, acţionează asupra vertebrelor cărora le imprimă o mişcare de rotaţie individuală spre partea opusă lor. Ei sînt muşchi scurţi şi cei mai profunzi.

Muşchiul multifid (m. multifidus) situat deasupra rotatorilor, se întinde în tot lungul coloanei vertebrale, de la sacrum la axis. Acest muşchi face extensia şi înclinarea laterală a coloanei vertebrale şi îi dă o mişcare de rotaţie.

Muşchiul semispinal sau spinospinos (m. semispinalis) este aşezat deasupra multifidului şi rotatorilor. Există un semispinal al capului numit şi marele complex care face extensia şi rotirea capului, altul cervical care roteşte, extinde şi înclină lateral coloane vertebrală cervicală şi altul toracal care are aceeaşi acţiune ca şi precedentul asupra regiunii toracale.

d. Sistemul spinotransversar cuprinde muşchi cu originea pe apofizele spinoase şi inserţia pe apofizele transverse sau pe oasele capului. Ei sînt: muşchiul splenius, marele oblic al capului şi marele drept posterior al capului şi vor fi studiaţi la musculatura nucală.

B. Muşchii cefei (m. nucali) reprezintă în general o continuare în această regiune a musculaturii profunde a spatelui. Ei sînt în număr de opt: splenius, transversul gîtului, marele şi micul complex, marele şi micul drept posterior al capului, marele şi micul oblic posterior al capului.

Muşchiul splenius (m. splenius) avînd două porţiuni (spleniusul capului cu inserţie superioară pe occipital şi spleniusul gîtului cu inserţie superioară pe atlas şi axis) cît şi complecşii se întind de la craniu şi vertebrele cervicale superioare la vertebrele cervicale inferioare şi primele toracale. Ei extind şi flectează capul posterior, sau prin contracţie unilaterală produc înclinarea laterală şi rotirea sa.

Muşchiul transversul gîtului (m. transversus colli) situat între vertebrele cervicale şi toracale este extensor al coloanei, iar cînd se contractă unilateral o înclină lateral.

Muşchiul marele drept posterior (m. rectus capitis posterior major) se întinde de la axis la occipital, micul drept posterior (m. rectus capitis posterior minor) de la atlas la occipital, marele oblic (m. oblicus capitis inferior) de la axis la atlas şi micul oblic (m. oblicus capitis superior) de la atlas la occipital. Ei extind şi dau pe spate capul iar cînd se contractă unilateral îl rotesc şi îl înclină unilateral.

M u ş c h i i t o r a c e l u i

In regiunea toracelui se găsesc muşchi puternici, laţi, care acţionează asupra centurii scapulare şi a membrului superior sau care asigură mişcarea coastelor şi cutiei toracice în totalitate, aceştia din urmă fiind proprii cuştii toracice şi reprezentînd o parte a musculaturii respiratorii. După aşezare, origine şi acţiune, muşchii toracelui se împart astfel în două grupe: extrinseci (superficiali) şi intrinseci (autohtoni sau respiratori).

1. Muşchii superficiali (fig. 189) unesc extremitatea superioară cu pereţii anterolaterali ai toracelui (toracobrahiali), acţionînd asupra centurii scapulare şi articulaţiei umărului şi sînt următorii: marele şi micul pectoral, marele dinţat şi subclavicularul.

Muşchiul marele pectoral (m. pectoralis major) alcătuieşte partea moale a pieptului. Are originea pe claviculă (fasciculul clavicular), pe faţa anterioară a manubriului şi corpului sternal (fasciculul sternal) şi primele 5 -6 cartilaje costale (fasciculul costal sau abdominal). După ce fibrele se concentrează într-un tendon comun, acesta se inseră pe tuberculul ma-

re al humerusului. Muşchiul pectoral contribuie la executarea diferitelor mişcări ale braţului: face rotaţia medială; coboară braţul de la verticală la orizontală; face adducţia (din poziţia orizontală); face flexia braţelor. Cînd ia punctul fix pe humerus ridică trunchiul în acţiunea de căţărare.

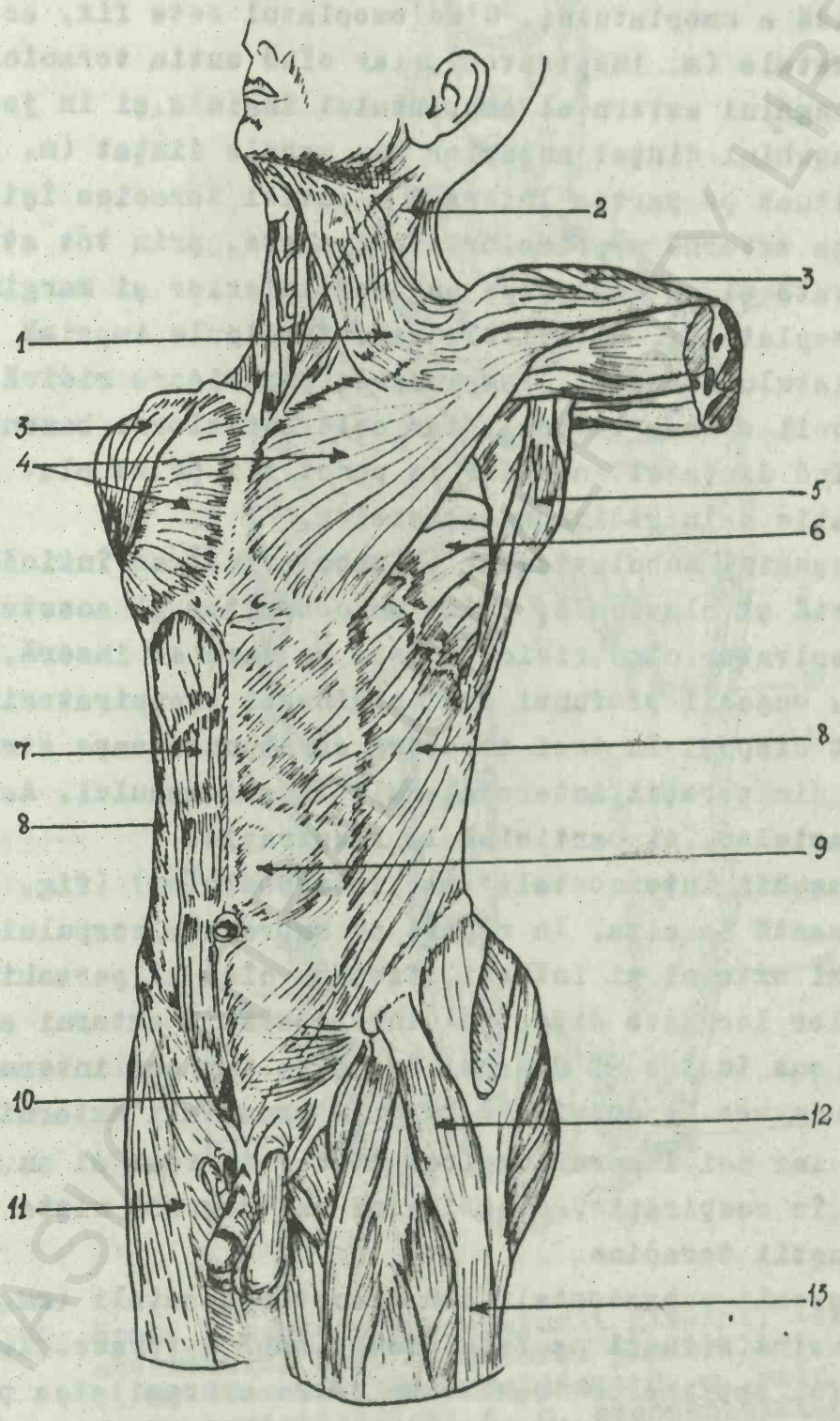

Fig.189.Homo.Musculatura trunchiului - vedere anterolaterală. 1.m.pielos al gîtului; 2.,sternocleidomastoidian; 3.m.deltoid; 4.m. marele pectoral; 5.m.marele dorsal; 6.m.marele dinţat; 7.m.drept abdominal; 8.m.oblic extern al abdomenului; 9.aponevroza linia albă; 10.m.piramidal; 11.aponevroza fascia lata; 12.m. tensor al fasciei lata; 13. tractus iliotibial.

Muşchiul micul pectoral (m.pectoralis minor) se găseşte înapoia marelui pectoral, complet acoperit de acesta. El îşi are originea pe faţa anterioară a coastelor 2-5 şi se inseră pe apofiza coracoidă a omoplatului. Cînd omoplatul este fix, acest muşchi ridică coastele (m. inspirator), iar cînd cutia toracică este fixă trage unghiul extern al omoplatului înainte şi în jos.

Muşchiul dinţat anterior sau marele dinţat (m. serratus anterior) situat pe partea laterală a cutiei toracice îşi are originea pe faţa externă a primelor nouă coaste, prin tot atîtea fascicule digitate şi se inseră pe unghiul inferior şi marginea vertebrală a omoplatului. Diferitele sale fascicule imprimă variate mişcări omoplatului. Astfel, fasciculele superioare ridică scapula, cele mijlocii o trag lateral, iar cele inferioare basculează omoplatul. Cînd dinţatul anterior ia punct fix pe omoplat contribuie la inspiraţie prin ridicarea coastelor.

Muşchiul subclavicular (m.subclavius) se întinde între prima coastă şi claviculă, fiind un coborîtor al acesteia, dar şi muşchi inspirator cînd ridică coasta pe care se inseră.

2. Muşchii profunzi sau intrinseci (respiratori) ai toracelui sînt dispuşi în trei straturi corespunzătoare straturilor musculare din pereţii anterolaterali ai abdomenului. Acţionînd asupra coastelor, ei participă la respiraţie.

Muşchii intercostali (mm. intercostales) (fig. 190) merg de la o coastă la alta. In raport cu suprafaţa corpului se deosebesc muşchi externi şi interni, fiecare cîte 11 perechi. Orientarea fibrelor lor este diferită: intercostalii externi au fibrele oblice de sus în jos şi dinapoi înainte, iar cei interni le au orientate invers.Se consideră că mm.intercostali externi ar fi inspiratori iar cei interni expiratori dar de fapt ei au un rol foarte modest în respiraţie, constituind mai degrabă nişte pereţi elastici ai cuştii toracice.

Muşchii supracostali sau transversocostali (mm. levatores costarum) sînt situaţi pe faţa posterioară a toracelui, mergînd de la vîrful apofizelor transverse către extremitatea posterioară a coastei subiacente. Sînt 12 perechi şi sînt muşchi inspiratori, dar pot determina şi rotaţia coloanei vertebrale (vezi fig. 188).

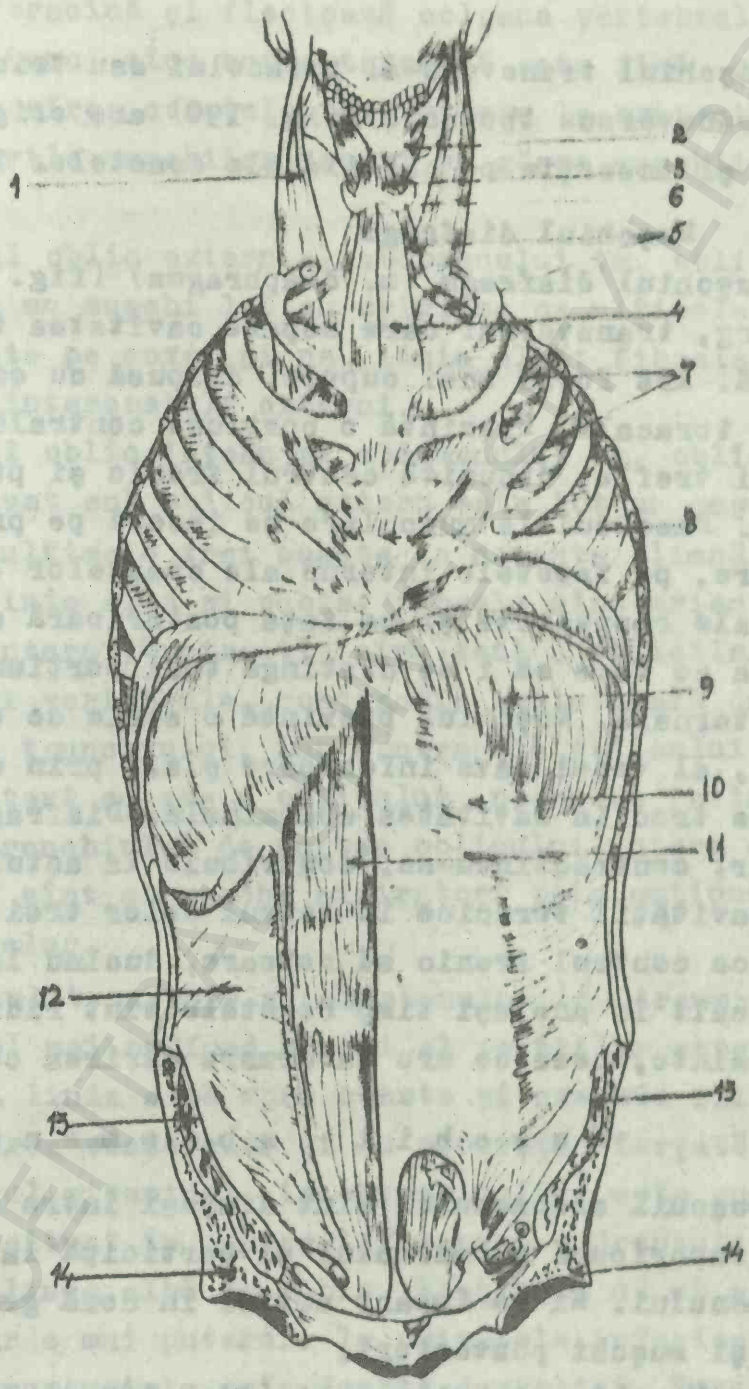

Fig. 190. Homo. O parte a musculaturii gîtului, toracelui şi abdomenului după eliminarea planurilor superficiale. 1. m. sternocleidomastoidian; 2. m. milohioidian; 3. m. geniohioidian; 4. m. sternohioidian; 5. m. omohioidian; 6. osul hioid; 7. mm. intercostali interni; 8. m. transvers al toracelui; 9. m. diafragm; 10. m. transvers al abdomenului; 11. m. drept abdominal; 12. m. oblic intern al abdomenului; 13. m. iliopsoas (secţionat); 14. osul coxal (secţionat).

BCU IAŞI CENTRUL VECHI LIBRARY

Muşchii subcostali (mm. subcostales)prinzîndu-se pe faţa internă a unei coaste, sar pentru a se insera peste una, două coaste. Ei prezintă aceeaşi oblicitate ca şi mm. intercostali interni.

Muşchiul transvers al toracelui sau triunghiularul sternului (m. transversus thoracis)(fig. 190) are originea pe apendicele xifoid şi inserţia pe cartilajele coastelor 2 - 6 .

Muşchiul diafragm

Muşchiul diafragm (m. diaphragma) (fig. 190) este un muşchi larg, transversal care separă cavitatea toracică de cea abdominală. Are forma unei cupole, dispusă cu convexitatea spre cavitatea toracală. Prezintă o porţiune centrală tendinoasă de forma unei trefle, denumită centrul frenic şi porţiunea periferică musculară. Fasciculele musculare se inseră pe primele trei vertebre lombare, pe faţetele interne ale coastelor 7 - 12 şi cartilajele costale respective şi pe faţa posterioară a apendicelui xifoid, ceea ce face să i se distingă trei porţiuni: lombară, costală şi sternală. Muşchiul prezintă o serie de orificii (aortic, esofagian, al venei cave inferioare ş.a.) prin care formaţiunile respective trec în cavitatea abdominală. Diafragma este un muşchi respirator; contractîndu-se, contribuie la actul inspiraţiei prin mărirea cavităţii toracice în sensul celor trei diametre. Contracţia face ca centrul frenic să coboare, ducînd la mărirea diametrului vertical; în acelaşi timp coastele sînt ridicate şi sternul împins înainte, ceea ce are ca urmare mărirea celorlalte diametre.

M u ş c h i i a b d o m e n u l u i

Muşchii abdomenului sînt dispuşi între baza toracelui şi marginea superioară a bazinului şi participă la formarea pereţilor abdomenului. Ei se împart astfel în două grupe: muşchi anterolaterali şi muşchi posteriori.

1. Muşchi anterolaterali (fig. 189 şi 190) sînt dreptul abdominal, oblicul extern, oblicul intern şi transversul. Pe linia medioventrală a abdomenului se găseşte un rafeu fibros care se întinde de la apendicele xifoid la simfiza pubisului, denumit linia albă, ce constituie un perete conjunctiv de inserţie a muşchilor abdominali.

Muşchiul drept abdominal (m. rectus abdominis) este situat de o parte şi de alta a acestei linii mediane, avînd origi-

nea pe coastele 5 - 7 şi apendicele xifoid şi inserţia pe marginea superioară a simfizei pubiene. Muşchiul se găseşte într-o teacă fibroasă formată de aponevrozele muşchilor laţi ai abdomenului. In lungul lui se disting 3 - 4 lame tendinoase dispuse transversal, numite inscripţii tendinoase. Contractîndu-se muşchii drepţi, înclină cuşca toracică şi flectează coloana vertebrală cînd bazinul este fix; atunci cînd cutia toracică este fixă, el ridică bazinul; prin coborîrea coastelor contribuie la expiraţia forţată.

Pe laturile muşchilor drepţi se găsec muşchii oblici ai abdomenului.

Muşchiul oblic extern al abdomenului (m. oblicus externus abdominis) este un muşchi lat cu originea pe ultimele 7 - 8 coaste şi cu inserţia pe coxal şi pe linia albă; fibrele sînt orientate ca la mm. intercostali externi.

Muşchiul oblic intern al abdomenului (m. oblicus internus abdominis) situat sub oblicul extern este tot un muşchi lat ce se întinde de la ultimele trei coaste la creasta iliacă, iar medial se inseră pe linia albă şi pubis; fibrele sînt orientate ca la mm. intercostali interni.Contracţia simultană a oblicilor determină flexia coloanei vertebrale, contracţia unilaterală duce la înclinarea laterală a trunchiului, iar contracţia oblicului extern dintr-o parte, concomitent cu cea a oblicului intern de partea opusă determină rotirea trunchiului de partea oblicului intern contractat.Oblicii abdominali sînt şi muşchi expiratori prin acţiunea de tragere în jos a coastelor.

Muşchiul transvers al abdomenului (m. transversus abdominalis) este cel mai profund muşchi al pereţilor anterolaterali; el merge de la linia albă spre coaste şi creasta iliacă; ia parte la comprimarea viscerelor şi la expiraţia forţată.

Muşchiul piramidal (m. pyramidalis) este un muşchi mic ce se găseşte situat în partea inferioară a dreptului abdominal, mergînd de la linia albă la pubis. Menţionăm că el apare vestigial la om, dar e mai puternic la primatele inferioare şi la insectivore; la marsupiale este foarte dezvoltat, înserîndu-se pe oasele marsupiale.

In afară de contribuţia lor la statica şi dinamica coloanei vertebrale şi de rolul lor în expiraţie, muşchii abdomenului exercită o continuă acţiune de apăsare asupra organelor abdominale alcătuind "presa abdominală"; ei contribuie la actul micţiunii, defecaţiei, vomitării etc.

2. Muşchii posteriori ai abdomenului se mai numesc prevertebrali sau lomboiliaci. Aceştia sînt pătratul lombar şi psoasul iliac (fig. 197).

Muşchiul pătrat al lombelor (m. quadratus lumbarum) se întinde de la coasta 12 la primele 3 - 4 vertebre lombare şi creasta iliacă. Acţiunea lui constă în înclinarea laterală a coloanei sau a bazinului pe torace; de asemenea prin coborîrea ultimei coaste el ar deservi expiraţia.

Muşchiul psoas iliac (m. iliopsoas) este alcătuit din două fascicule distincte; psoasul care îşi are originea la nivelul vertebrelor lombare şi iliacul care se prinde în fosa iliacă internă; apoi ambele porţiuni se inseră printr-un tendon comun pe micul trohanter. Acest muşchi produce flexia coapsei pe bazin, flexia bazinului şi a coloanei vertebrale, flexia şi înclinarea laterală a trunchiului, imprimînd şi o mişcare de rotaţie; psoasul iliac contribuie la echilibrul corpului, la staţiunea verticală şi la mers.

Muşchii pelviperineali

Aşa cum peretele superior al cavităţii abdominale este alcătuit din muşchiul diafragm, partea inferioară a ei, situată în bazin (pelvis), este reprezentată printr-o formaţiune numită diafragmă pelviperineală, compusă din numeroşi muşchi mici şi fascii; nu insistăm asupra lor, dar menţionăm că această formaţiune musculo-fibroasă are rol important în susţinerea viscerelor în poziţia ortostatică a corpului omenesc.

MUŞCHII EXTREMITĂŢILOR

După cum scheletul membrelor este format din scheletul centurii şi scheletul extremităţii libere, tot aşa şi musculatura corespunzătoare se grupează în muşchii centurilor şi muşchii membrelor propriu-zise.

M u ş c h i i m e m b r e l o r s u p e r i o a r e

In cadrul musculaturii extremităţii superioare se disting două grupe: muşchi care leagă membrul superior de trunchi şi muşchi proprii.

Primii acţionează asupra oaselor centurii şi articulaţiei scapulohumerale imprimînd diferite mişcări braţului şi sînt situaţi în regiunea pieptului, spatelui şi a porţiunii posterioare a gîtului (marele şi micul pectoral, marele dinţat, marele dorsal

trapezul, ridicătorul unghiului omoplatului şi romboizii); ei au fost studiaţi la musculatura trunchiului.

Musculatura proprie a membrelor superioare se împarte, din punct de vedere topografic şi funcţional, în patru grupe: muşchii umărului care acţionează asupra articulaţiei scapulohumerale şi mişcă braţul, muşchii braţului care produc flexia - extensia în articulaţia umărului şi în cea a cotului, muşchii antebraţului care fac flexia - extensia mîinii şi a degetelor, precum şi pronaţia - supinaţia şi muşchii mîinii care contribuie la mişcările degetelor. Există o corespondenţă între aşezarea topografică şi activitatea funcţională a unor muşchi: astfel, flexorii se află pe faţa anterioară, iar extensorii pe faţa posterioară a segmentelor. Numărul mare de muşchi ai articulaţiei scapulohumerale conferă o mare mobilitate braţului. De asemenea, marea diferenţiere a muşchilor celorlalte segmente duc la mişcări foarte complexe ale membrului superior, care s-a transformat la om într-un "organ al muncii".

1. Muşchii articulaţiei umărului (în afară de cei legaţi de trunchi) sînt următorii (fig. 191 şi 192):

- m. supraspinos (m. supraspinatus) îşi are originea în fosa supraspinoasă a omoplatului şi se inseră pe tuberculul mare al humerusului; este abductor al braţului;

- m. infraspinos (m. infraspinatus) îşi are originea în fosa infraspinoasă a omoplatului şi se inseră pe humerus; face rotaţia laterală a braţului;

-m. micul rotund (m. teres minor) merge de la faţa posterioară a scapulei la tuberculul mare humeral; roteşte humerusul spre înafară;

- m. marele rotund (m. teres major) se inseră pe unghiul inferior al omoplatului şi pe humerus; este adductor al braţului sau ridicător al scapulei;

- m. subscapular (m. subscapularis) merge de la fosa subscapulară la humerus; este adductor şi rotator medial al braţului;

- m. deltoid (m. deltoideus) este cel mai voluminos muşchi al umărului; are formă triunghiulară şi este situat deasupra articulaţiei scapulohumerale, alcătuind moalele umărului. Are originea prin trei fascicule, pe claviculă (fasciculul clavicular), pe acromion (fasciculul acromial) şi pe spina omoplatului (fasciculul spinal), inserîndu-se distal printr-un tendon comun pe rugozitatea deltoidiană a humerusului. Cînd se contractă în între-

gime deltoidul este abductor al braţului; dacă se contractă porţiunea anterioară, ridică braţul, iar dacă se contractă cea posterioară, trage braţul înapoi (retroductor).

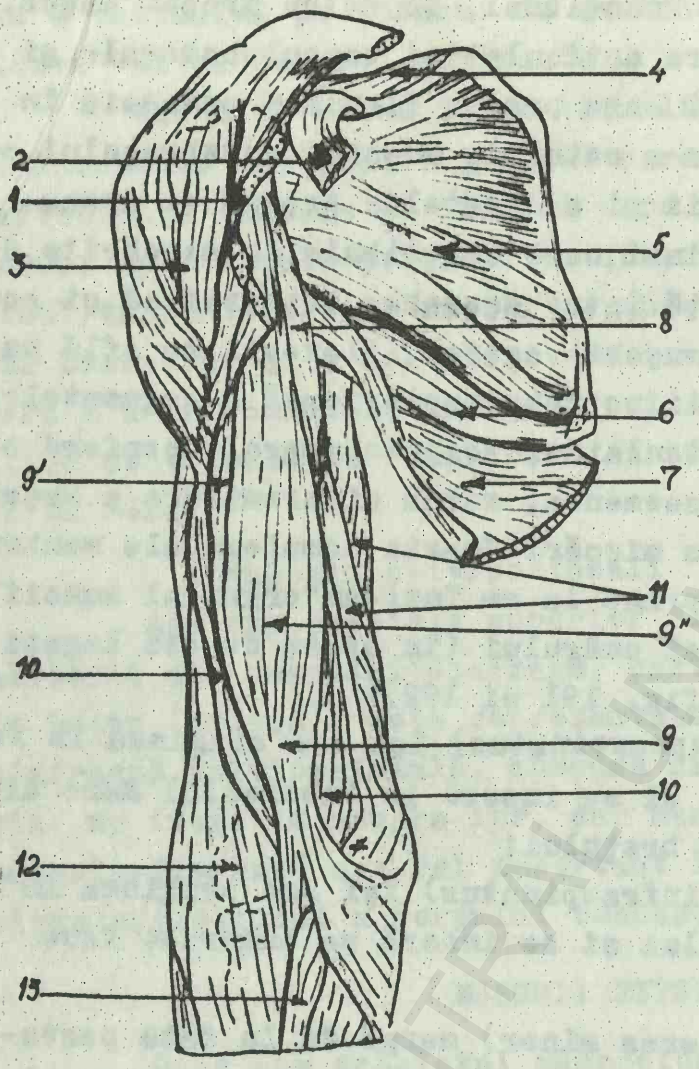

Fig. 191. Homo. Musculatura umărului şi a braţului - vedere anterioară. 1. m. marele pectoral (secţionat); 2. m. micul pectoral (secţionat); 3. m. deltoid; 4. m. supraspinos; 5. m. subscapular; 6. m. marele rotund; 7. m. marele dorsal; 8. m. coracobrahial; 9. m. biceps brahial cu 9' capătul lung şi 9" capătul scurt; 10. m. brahial anterior; 11. m. triceps brahial; 12. m. brahioradial; 13. m. pătrat pronator.

Muşchii membrului propriu-zis se împart, aşa cum am văzut, în muşchii braţului, muşchii antebraţului şi muşchii mîinii.

2. In regiunea braţului (fig. 191 şi 192) există două grupe de muşchi: anterioară (bicepsul brahial, brahialul şi coracobrahialul) şi posterioară (tricepsul brahial şi anconeul). Muşchii din grupa anterioară produc flexia în articulaţia cotului (cît şi în cea scapulohumerală), iar muşchii din grupa posterioară produc extensia acestei articulaţii;

- m. biceps brahial (m. biceps brachii) prezintă o lungă şi o scurtă porţiune, ambele avînd originea pe omoplat (capătul lung imediat deasupra cavităţii glenoide, cel scurt pe apofiza coracoidă), iar distal inserţia se face pe tuberozitatea bicepitală a radiusului; acţiunea principală este flexia antebraţului pe

braţ,dar mai este şi supinator al său cît şi ridicător al braţului;

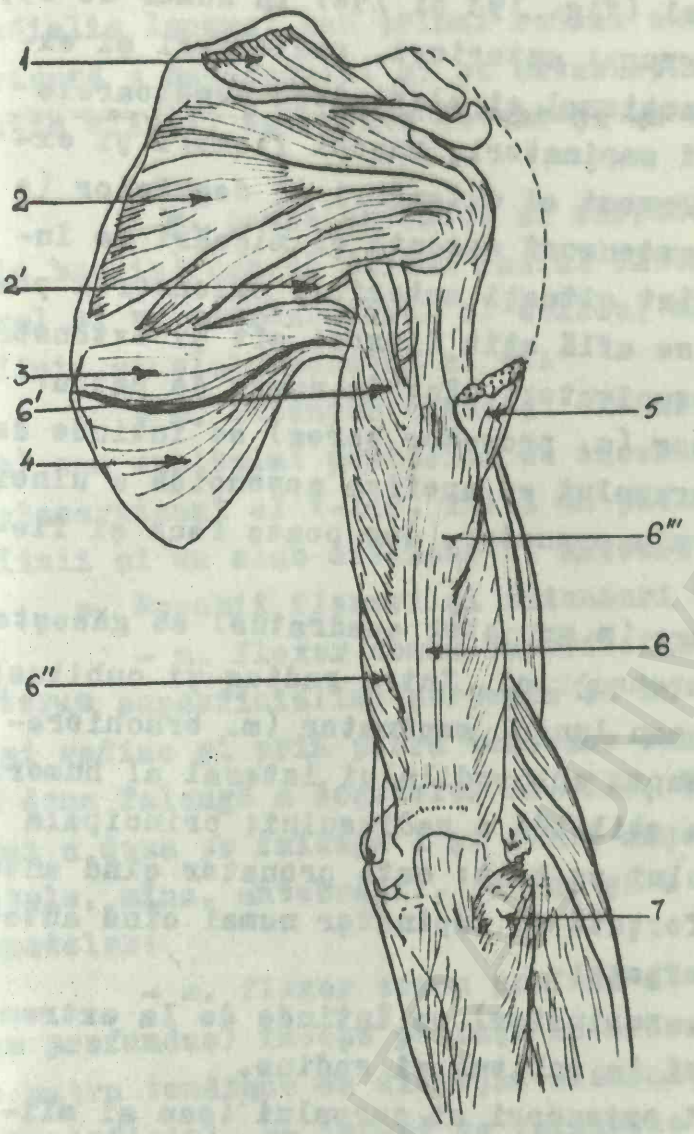

Fig. 192. Homo. Musculatura umărului şi a braţului - vedere posterioară. 1. m. supraspinos; 2. m. infraspinos, 2'm.micul rotund; 3. m. marele rotund; 4. m. marele dorsal; 5. m. deltoid (secţionat); 6. m. triceps brahial cu 6' - capătul lung, 6" - capătul ulnar şi 6"' - capătul radial; 7. m. anconeu.

- m. brahial anterior (m. brachialis) situat sub biceps, se întinde de la humerus la apofiza coronoidă a cubitusului,fiind principalul flexor al antebraţului;

- m. coracobrahial (m. coracobrachialis) se inseră pe apofiza coracoidă şi pe humerus; este flexor al braţului, slab adductor şi coborîtor al unghiului lateral al omoplatului;

- m. triceps brahial (m. triceps brachii) prezintă trei capete superioare dintre care unul se inseră pe omoplat (imediat sub cavitatea glenoidă) iar două pe humerus; tendonul inferior se prinde pe apofiza olecraniană. Este cel mai puternic extensor al antebraţului pe braţ, un adductor şi slab extensor al braţului;

- m. anconeu (m. anconeus) este un muşchi scurt situat pe

faţa exterioară a cotului, avînd funcţia de extensor al antebraţului.

3. Muşchii antebraţului (fig. 193 şi 194) în număr de 19, se împart topografic în trei grupe: anteriori, posteriori şi externi. Din punct de vedere funcţional ei alcătuiesc următoarele categorii: muşchi pronatori şi supinatori, muşchi flexori şi extensori ai mîinii şi muşchi flexori şi extensori ai degetelor (o parte a muşchilor flexori şi extensori execută şi mişcări de înclinare a mîinii). Flexorii sînt situaţi anterior, extensorii posterior, iar în grupul extern se află atît flexori cît şi extensori.

a. Muşchii pronatori-supinatori sînt în număr de patru:

- m. rotund pronator (m. pronator teres) se întinde de la epicondilul medial al humerusului şi apofiza coronoidă a ulnei la radius; este cel mai puternic pronator, dar poate face şi flexia antebraţului;

- m. pătrat pronator (m. pronator quadratus) se găseşte situat la partea distală a antebraţului, între radius şi cubitus;

- m. brahioradial sau lungul supinator (m. brachioradialis) îşi are originea deasupra epicondilului lateral al humerusului şi se inseră pe apofiza stiloidă a radiusului; principala acţiune este flexia antebraţului pe braţ; este pronator cînd antebraţul se află în supinaţie forţată şi supinator numai cînd antebraţul se află în pronaţia forţată;

- m. supinator (m. supinator) se întinde de la extremitatea inferioară a humerusului la cubitus şi radius.

b. Muşchii flexori şi extensori ai carpului (sau ai mîinii):

- m. flexor radial al carpului (m. flexor carpi radialis) sau marele palmar, are direcţie oblică de la humerus (epicondilul medial) la fascia antebraţului; pe lîngă flexia mîinii mai face flexia antebraţului; mai este de asemenea abductor al mîinii şi pronator;

- m. flexor ulnar al carpului (m. flexor carpi ulnaris) are originea pe epicondilul medial şi olecran şi se inseră pe osul pisiform; este flexor puternic dar şi adductor al mîinii; de asemenea este flexor secundar al antebraţului;

- m. lung palmar (m. palmaris longus) sau palmarul mic se inseră proximal pe epicondilul medial, distal tendonul său împletindu-se în aponevroza palmară; în afară de flexor al mîinii este un slab flexor al antebraţului şi un slab pronator;

- m. lung extensor radial al carpului (m. extensor carpi radialis longus) sau primul radial extern, se inseră pe treimea inferioară a humerusului şi pe metacarpianul II; face extensia şi abducţia mîinii, dar poate deveni şi un slab flexor al antebraţului;

- m. scurt extensor al carpului (m. extensor carpi radialis brevis) sau al doilea radial extern, inserat pe epicondilul lateral şi pe metacarpianul al doilea, este un puternic extensor al mîinii şi slab abductor al ei;

- m. extensor ulnar al carpului (m. extensor carpi ulnaris) sau cubitalul posterior se inseră pe epicondilul lateral şi pe metacarpianul al V-lea, fiind un puternic extensor şi adductor al mîinii şi un slab extensor al antebraţului.

c. Muşchii flexori şi extensori ai degetelor:

- m. flexor comun superficial al degetelor (m. flexor digitorum superficialis) porneşte de la epicondilul medial, cubitus şi radius şi prin patru tendoane lungi şi subţiri se inseră pe a doua falangă a degetelor II, III, IV şi V; este flexor al falangei a doua pe falanga 1 şi fiind muşchi poliarticular flectează degetele, mîna, antebraţul, făcînd şi o slabă adducţie a mîinii şi a degetelor;

- m. flexor comun profund al degetelor (m. flexor digitorum profundus) începe pe faţa anterioară a cubitusului şi prin cele patru tendoane cu direcţie asemănătoare cu cele ale flexorului superficial, se inseră pe falangele distale ale degetelor II, III, IV şi V; flectează în principal falanga a 3-a pe a 2-a şi secundar falanga a 2-a pe prima, degetele pe mînă şi mîna pe antebraţ, fiind şi adductor al degetelor;

- m. lung flexor propriu al policelui (m. flexor pollicis longus) are originea pe radius şi pe ulna şi se inseră pe falanga distală a degetului mare, pe care o flectează pe prima; este şi un slab adductor al mîinii;

- m. extensor comun al degetelor (m. extensor digitorum) merge de la epicondilul lateral şi se inseră prin patru tendoane pe primele două falange ale degetelor II, III, IV şi V; fiind muşchi poliarticular, face extensia falangelor una pe alta şi pe mînă, a mîinii pe antebraţ şi a antebraţului pe braţ;

- m. lung extensor propriu al policelui (m. extensor

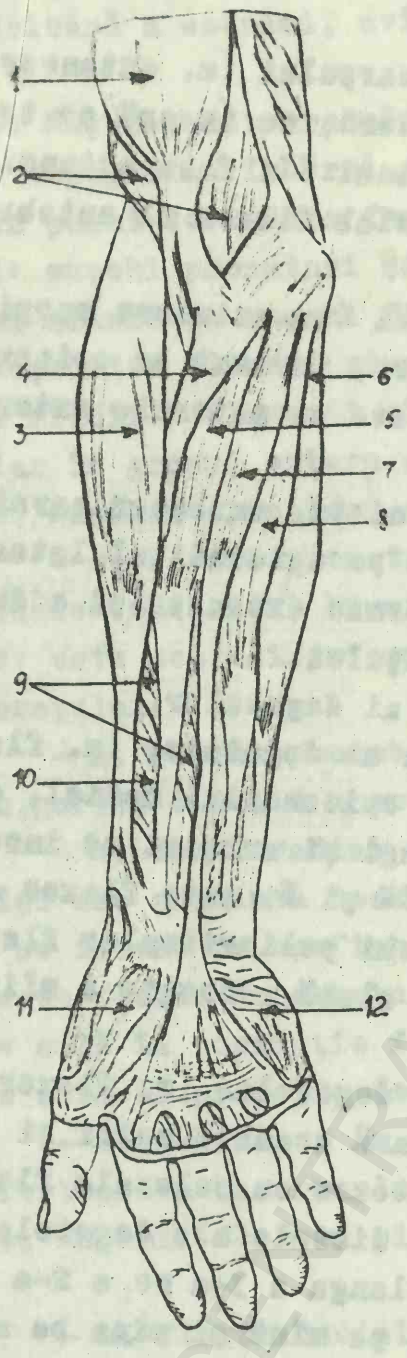

Fig.193.Homo.Musculatura antebraţului - vedere anterioară - 1.m.biceps brahial;2.m.brahial anterior;3.m.brahioradial;4.m.rotund pronator;5.m.flexor radial al carpului;6.m.flexor ulnar al carpului;7.m.lung palmar;8.m.flexor comun superficial al degetelor;9.m.flexor comun profund al degetelor;10.m.lung flexor propriu al policelui;11.tenarul; 12. hipotenarul.

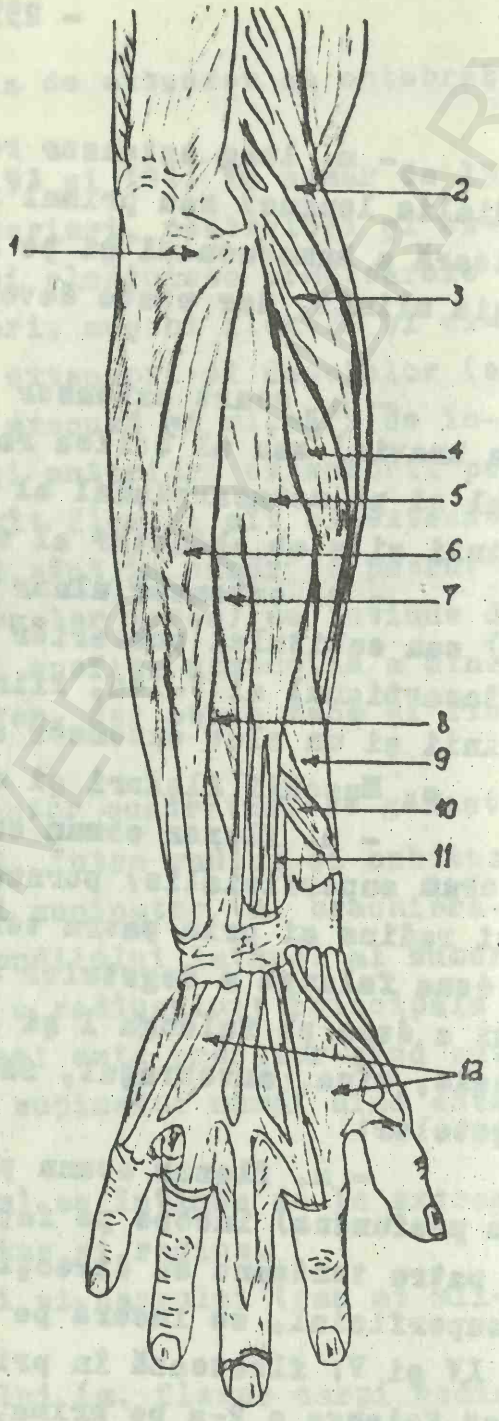

Fig.194.Homo.Musculatura antebraţului-vedere posterioară - 1.m.anconeu;2.m.brahioradial; 3.m.lung extensor radial al carpului;4.m.scurt extensor radial al carpului;5.m.extensor comun al degetelor;6.m.extensor ulnar al carpului;7.m.extensor propriu al degetului mic;8.m.extensor propriu al indexului;9.m.lung abductor al policelui;10.m.scurt extensor propriu al policelui;11.m.lung extensor propriu al policelui; 12.mm.interosoşi dorsali.

pollicis longus) se inseră pe cubitus şi falanga a doua a degetului mare; este extensor şi abductor al policelui şi slab extensor al mîinii;

- m. scurt extensor propriu al policelui (m. extensor pollicis brevis) se inseră pe treimea mijlocie posterioară a radiusului şi cubitusului şi pe prima falangă a degetului mare; pe lîngă extensia policelui execută şi o slabă adducţie a mîinii;

- m. extensor propriu al indexului (m. extensor indicis) începe pe faţa dorsală a ulnei şi tendonul său se uneşte cu tendonul pentru degetul II al muşchiului extensor comun, pe a cărui acţiune o întăreşte;

- m. extensor propriu al degetului mic (m. extensor digiti minimi) se inseră pe epicondilul lateral şi apoi tendonul său se uneşte cu tendonul muşchiului extensor comun cu care se inseră pe falanga a 2-a şi a 3-a; face extensia falangelor una pe alta şi pe mînă.

In regiunea antebraţului există şi un muşchi lung abductor al policelui (m. abductor pollicis longus) situat pe faţa posterioară cu origine pe radius şi cubitus şi inserţia pe metacarpianul I; în principal este abductor al degetului mare şi secundar abductor al mîinii.

Toţi aceşti muşchi ai degetelor au în dreptul palmei doar tendoanele lor şi de aceea se mai numesc muşchi extrinseci ai palmei.

4. Muşchii mîinii (fig. 195) se grupează topografic în trei grupe: o grupă situată în dreptul policelui, denumită grupa eminenţei tenare, o grupă în dreptul degetului mic - grupa eminenţei hipotenare şi o grupă intermediară.

a. In regiunea tenară se găsesc muşchi destinaţi policelui:

- m. scurt abductor al policelui (m. abductor pollicis brevis) se întinde între scafoid şi prima falangă a degetului mare; el abduce policele mişcîndu-l înainte şi lateral;

- m. scurt flexor al policelui (m. flexor pollicis brevis) merge de la rîndul distal de carpiene la prima falangă a policelui, făcînd flexia acestuia;

- m. opozant al policelui (m. oponens pollicis) îşi are originea pe osul trapez şi se inseră pe metacarpianul I, executînd mişcarea de opoziţie a policelui;

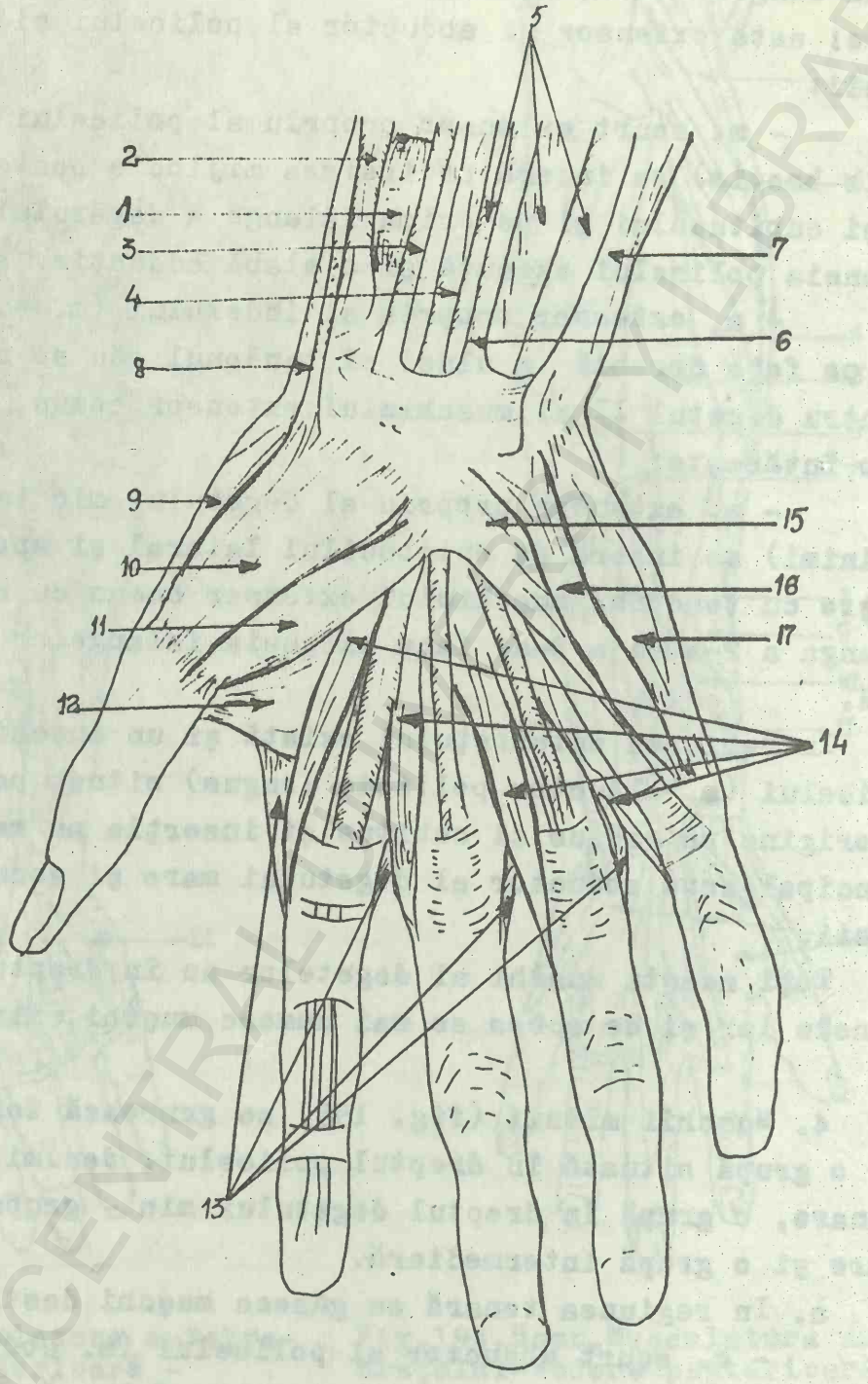

Fig. 195. Homo. Mușchii mîinii - fața dorsală -
1. m. pătrat pronator; 2. tendonul m.brahioradial; 3. tendonul m. flexor radial al carpului; 4. tendonul m. lung flexor propriu al policelui; 5. tendoanele m. flexor comun superficial al degetelor; 6. tendonul m. lung palmar; 7. tendonul m. flexor ulnar al carpului; 8. tendonul m. lung abductor al policelui; 9. m. opozant al policelui; 10. m.scurt abductor al policelui; 11. m. scurt flexor al policelui; 12. m. adductor al policelui; 13. mm. interosoși; 14. mm. lumbricoizi; 15. m. opozant al degetului mic; 16. m. abductor al degetului mic; 17. m. scurt flexor al degetului mic.

BCU IAȘI CENTRALĂ LIBRARY

- m. adductor al policelui (m. adductor pollicis) porneşte prin două fascicule (carpian şi metacarpian) şi se inseră pe prima falangă a policelui; execută mişcarea de adducţie.

b. In regiunea hipotenară se află muşchii ce mişcă degetul mic:

- m. scurt palmar sau palmarul cutanat (m. palmaris brevis) se întinde între aponevroza palmară şi pielea marginii mediale a mîinii pe care, prin contracţie, o încreţeşte;

- m. abductor al degetului mic (m. abductor digiti minimi) pleacă de pe osul pisiform, se inseră pe prima falangă a degetului mic şi face mişcarea de abducţie;

- m. scurt flexor al degetului mic (m. flexor digiti minimi brevis) se inseră pe osul cu cîrlig şi pe falanga 1 a degetului mic, fiind flexor al acestuia;

- m. opozant al degetului mic (m. oponens digiti minimi) se inseră pe osul cu cîrlig şi pe metacarpianul V, făcînd mişcarea de flexie şi abducţie, adică duce degetul mic către axul mîinii.

c. In regiunea intermediară se află muşchii lumbricoizi şi interosoşi cu două grupe (palmară şi dorsală).

- m. lumbricoizi (m. lumbricales), în număr de patru, au originea pe tendoanele flexorului comun profund al degetelor şi inserţia pe aponevroza dorsală a degetelor II-V; ei flectează, abduc şi adduc falanga 1; de asemenea sînt extensori ai ultimei falange;

- mm. interosoşi palmari (mm. interossei palmares), în număr de trei, au originea pe metacarpienele II, IV şi V şi inserţia pe tendonul extensorului comun al degetelor corespunzător fiecăruia; ei flectează şi adduc falanga 1; de asemenea extind ultimele două falange;

- mm. interosoşi dorsali (mm. interossei dorsales), în număr de patru, au originea pe metacarpienele II, III şi IV şi se inseră pe falangele proximale ale degetelor respective; ei flectează şi abduc prima falangă; de asemenea extind ultimele două falange.

Fasciile membrului superior

Muşchii membrului superior sînt acoperiţi de fascii de înveliş, formate din ţesut conjunctiv fibros, fascii ce se denu-

meso după segmentele la nivelul cărora se află. Muşchii braţului sînt înconjuraţi de o fascie proprie ale cărei septuri intermusculare separă muşchii flexori de cei extensori. Ea se continuă cu fascia antebraţului care este mult mai dezvoltată. Aceasta, după ce formează septuri pentru grupele musculare (lateral, anterior şi posterior) şi teci pentru diferiţi muşchi, devine mai densă şi alcătuieşte ligamentul dorsal şi cel palmar al carpului. Fascia mîinii dispusă pe partea dorsală, acoperă muşchii interosoşi şi tendoanele extensorilor degetelor, iar pe faţa palmară, cea mai mare parte a ei alcătuieşte aşa-numita aponevroză palmară situată în partea mijlocie a palmei.

M u ş c h i m e m b r e l o r i n f e r i o a r e

In comparaţie cu musculatura membrelor superioare, cea a membrelor inferioare este mai dezvoltată şi mai ales mai puternică, aceasta în legătură cu rolul extremităţilor inferioare în susţinerea greutăţii corpului, în menţinerea echilibrului şi în locomoţie. Poziţia unor grupe funcţionale de muşchi este inversă faţă de membrul superior, muşchii anteriori fiind extensori, iar cei posteriori flexori.

Topografic, în musculatura membrului inferior distingem patru grupe: muşchii centurii pelviene (mm. bazinului), muşchii coapsei, muşchii gambei şi muşchii piciorului. Muşchii bazinului produc diverse mişcări în articulaţia coxofemurală; muşchii coapsei produc mişcări în articulaţia şoldului, asigurînd de asemenea mobilitatea articulaţiei genunchiului, muşchii gambei mobilizează articulaţia talocruralã şi articulaţiile piciorului, iar muşchii piciorului acţionează mai ales asupra degetelor.

1. Muşchii bazinului (fig. 196 şi 198) cuprind mai întîi grupa regiunii fesiere (cei trei fesieri), care formează în partea posterioară a bazinului un relief muscular caracteristic omului, avînd funcţie foarte importantă în ortostatism şi apoi încă alţi şase muşchi: piramidal (piriform), obturatorii (intern şi extern), gemenii pelvieni (superior şi inferior) şi pătratul femural;

- m. fesierul mare (m. glutaeus maximus) este un muşchi foarte voluminos cu originea pe coxal în fosa iliacă externă şi cu inserţia pe femur, imediat sub marele trohanter; este cel mai puter-

nic extensor al coapsei, dar face şi abducţia şi rotaţia ei laterală;

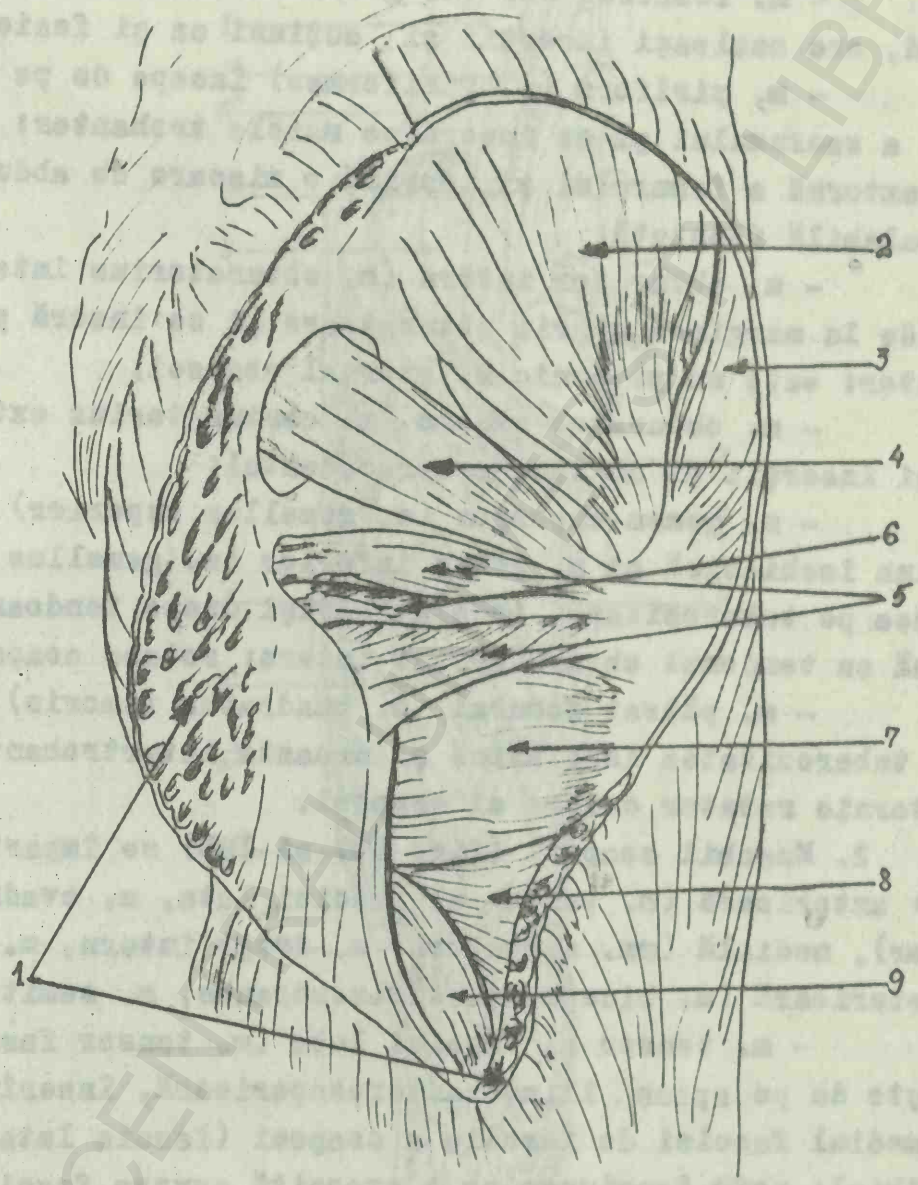

Fig. 196. Homo. Muşchii bazinului - vedere posterioară - (m. fesierul mare a fost secţionat pentru a se vedea muşchii mai profunzi.
1. m. fesierul mare (secţionat); 2. m. fesierul mijlociu; 3. m. fesierul mic; 4. m. piriform; 5. muşchii gemeni pelvieni; 6. m. obturator intern; 7. m. pătrat femural; 8. m. adductor mare; 9. m. biceps crural.

- m. fesierul mijlociu (m. glutaeus medius) situat sub marele fesier, se întinde de la fosa iliacă externă la marele

trohanter; execută abducţia şi rotaţia (laterală prin fibrele posterioare şi medială prin cele anterioare) coapsei, fiind de asemenea şi extensor;

- m. fesierul mic (m. glutaeus minimus) aşezat şi mai profund, are aceleaşi inserţii şi acţiuni ca şi fesierul mijlociu;

- m. piriform (m. piriformes) începe de pe faţa anterioară a sacrumului şi se inseră pe marele trohanter; execută rotaţia externă a femurului şi imprimă o mişcare de abducţie coapsei în prealabilă flectată;

- m. obturator intern (m. obturatorius internus) porneşte de la marginea găurii obturatoare şi se inseră pe marele trohanter; este un puternic rotator al coapsei;

- m. obturator extern (m. obsturatorius externus) are aceleaşi inserţii şi acţiune ca precedentul;

- m. gemen superior (m. gemellus superior) cu originea pe spina ischiatică şi m. gemen inferior (m. gemellus inferior) cu originea pe tuberozitatea ischiatică îşi unesc tendoanele care se termină cu tendonul obturatorului intern; rotesc coapsa în afară;

- m. pătrat femural (m. quadratus femoris) se întinde între tuberozitatea ischiatică şi creasta intertrohanteriană; este un puternic rotator extern al coapsei.

2. Muşchii coapsei (fig. 197 şi 198) se împart în trei grupe: anterioară (m. tensor al fasciei lata, m. cvadriceps, m. croitor), medială (mm. adductori, m. drept intern, m. pectineu) şi posterioară (m. biceps, m. semimembranos, m. semitendinos);

- m. tensor al fasciei lata (m. tensor fasciae latae) porneşte de pe spina iliacă anterosuperioară, înserîndu-se prin intermediul fasciei de învelişa coapsei (fascia lata) pe tractul iliotibial; prin tensiunea ce o exercită asupra fasciei determină extensia gambei pe coapsă; de asemenea este abductor şi rotator intern al coapsei;

- m. cvadriceps crural (m. quadriceps femoris) este format din patru muşchi distincţi (drept femural sau anterior , vast medial, vast lateral, vast intermediar) cu origine pe spina iliacă antero-inferioară (m. drept) şi pe linia aspră a femurului

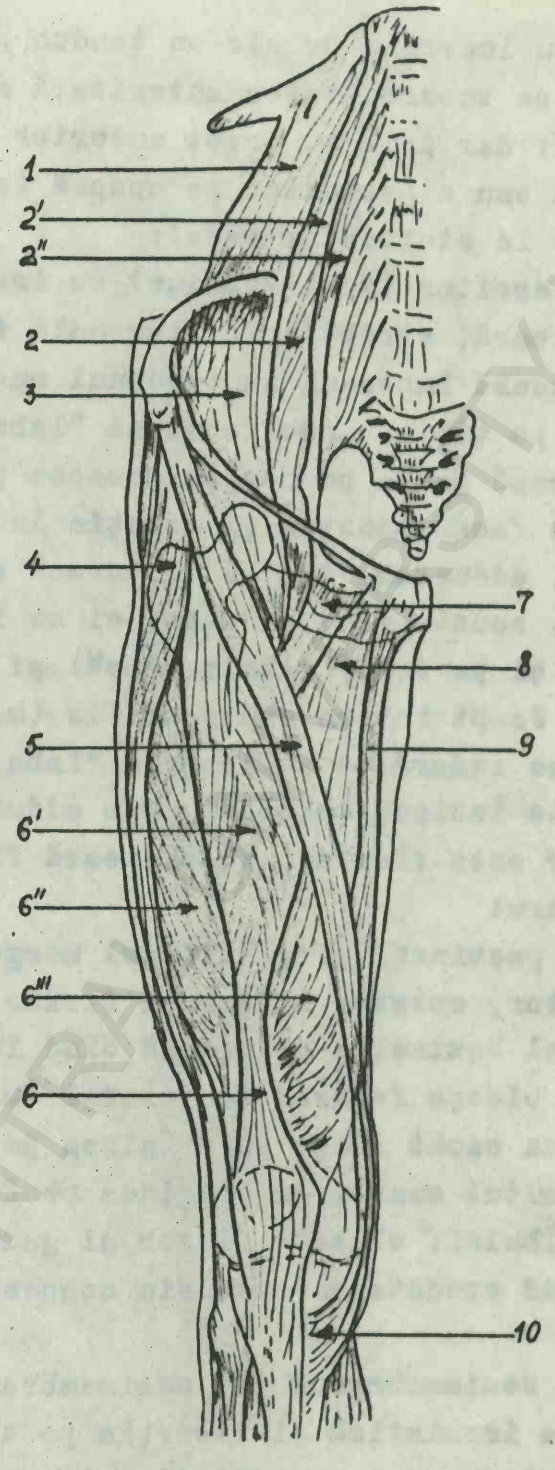

Fig. 197. Homo. Musculatura posterioară a abdomenului şi musculatura coapsei - vedere anterioară - 1. m. pătrat al lombelor; 2. m. psoas (cu 2'-psoasul mare şi 2"-psoasul mic); 3. m. iliac; 2 + 3 = m. iliopsoas; 4. m. tensor al fasciei lata; 5. m. croitor; 6. m. cvadriceps crural cu 6'-m. drept femural, 6"-m. vast lateral şi 6"'-m. vast medial (m. vast intermediar este mai profund); 7. m. pectineu; 8. m. lung adductor; 9. m. drept intern; 10. "laba de gîscă".

BCU IASI/CENTRAL UNIVERSITY LIBRARY

(mm. vagti) şi cu inserţie printr-un tendon unic în care este înglobată rotula, pe tuberozitatea anterioară a tibiei; este un extensor al gambei; dar prin m. drept anterior execută şi flexia coapsei pe bazin sau a bazinului pe coapsă (este deci un muşchi foarte important în statică şi mers);

- m. croitor (m. sartorius) se inseră sus pe spina iliacă antero-superioară, străbate în diagonală faţa anterioară a coapsei şi se inseră împreună cu tendonul muşchilor semitendinos şi drept intern pe tibie, unde formează "laba de gîscă" (pes anserinus); flectează gamba pe coapsă, coapsa pe bazin şi bazinul pe coapsă; poate face abducţia şi rotaţia în afară a coapsei;

- mm. adductori (mm. adductores) sînt în număr de trei: lung (mijlociu), scurt (mic) şi mare; ei se inseră pe bazin (regiunea pubiană) şi pe femur (linia aspră) şi fac adducţia coapsei;

- m. drept intern sau gracilis (m. gracillis) porneşte de pe pubis şi se inseră pe tibie prin "laba de gîscă"; cînd membrul inferior este întins, muşchiul este adductor al coapsei; cînd membrul inferior este flectat, completează flexia gambei şi roteşte coapsa înăuntru;

- m. pectineu (m. pectineus) merge de la pubis la femur; este adductor, rotator extern şi flexor al coapsei; poate deveni şi flexor al bazinului pe coapsă cînd ia punct fix pe femur;

- m. biceps femural sau crural (m. biceps femoris) prezintă superior un capăt lung, cu originea pe bazin (tuberozitatea ischiatică) şi altul scurt, cu originea pe femur, iar inserţia se face pe capul fibulei; el este flexor al gambiei şi rotator lateral al ei, putînd executa şi extensia coapsei prin contracţia capătului său lung;

- m. semimembranos (m. semimembranosus) are originea pe tuberozitatea ischiatică şi inserţia pe tibie; este flexor al gambei dar şi extensor al coapsei şi rotator intern al gambei cînd genunchiul este flectat; cînd punctul fix este pe gambă, extinde bazinul pe coapsă şi flectează coapsa pe gambă;

- m. semitendinos (m. semitendineus) are aceeaşi origine, inserţie şi acţiune ca precedentul, fiind situat deasupra sa.

Cei trei muşchi posteriori se denumesc împreună ischiogambierii.

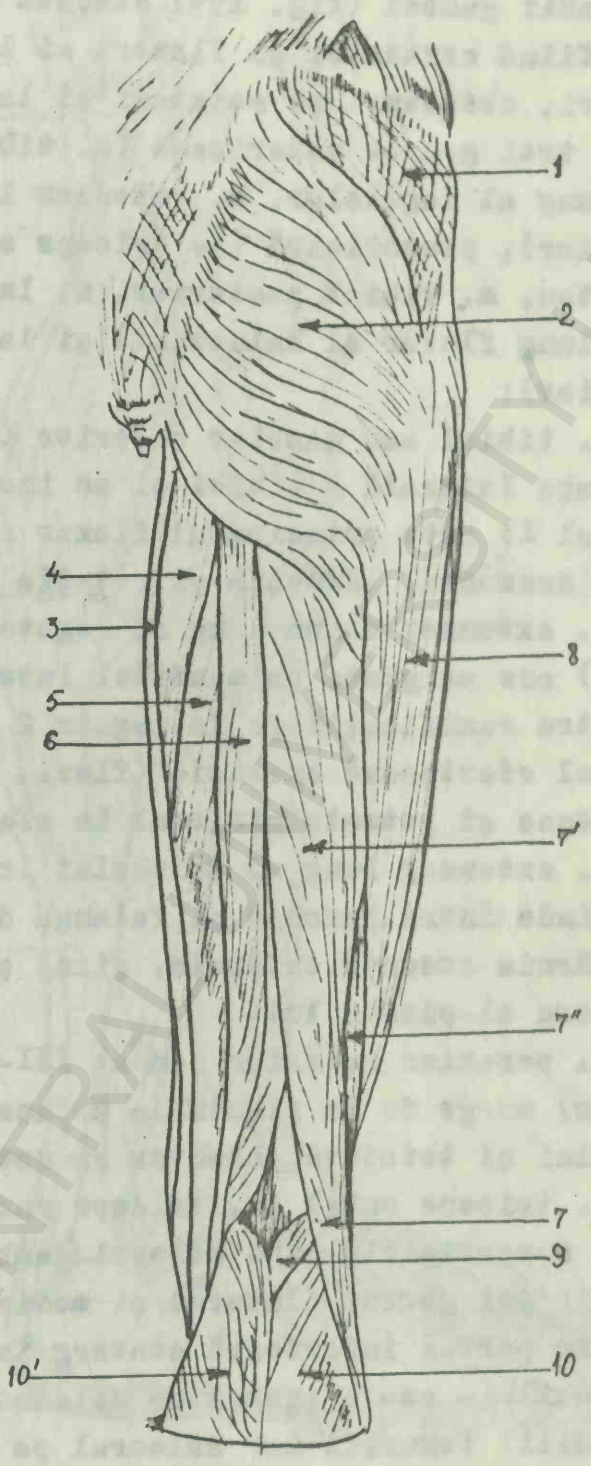

Fig. 198. Homo. Mușchii regiunii fesiere și ai coapsei - vedere posterioară -
1. m. fesier mijlociu; 2. m. fesier mare; 3. m.drept intern; 4. m. mare adductor; 5. m. semimembranos; 6. m. semitendinos; 7. m. biceps femural cu 7' - capătul său lung și 7" - capătul scurt; 8. tractus iliotibial; 9. m. plantarul subțire; 10. m. gemen lateral; 10'. m. gemen medial.

BCU IASI/CENTRAL UNIVERSITY LIBRARY

3. Muşchii gambei (fig. 199) execută mişcări la nivelul piciorului, ei fiind extensori şi flexori ai labei şi ai degetelor, dar şi adductori, abducteri şi rotatori ai labei. Se pot împărţi de asemenea în trei grupe: anterioară (m. tibial anterior, m. extensor comun lung al degetelor, m. extensor lung al halucelui, m. peronier anterior), posterioară (m. triceps sural, m. plantar subţire, m. popliteu, m. tibial posterior, m. lung flexor comun al degetelor, m. lung flexor al halucelui) şi laterală (m. lung şi m. scurt peronier);

- m. tibial sau gambier anterior (m. tibialis anterior) începe de pe faţa laterală a tibiei şi se inseră pe cuneiformul 1 şi metatarsianul I; este principalul flexor al piciorului pe gambă; execută, de asemenea, adducţia şi rotaţia internă a piciorului;

- m. extensor comun lung al degetelor (m. extensor digitorum longus) are originea pe condilul lateral al tibiei şi se inseră prin patru ramificaţii pe falangele 2 şi 3 ale ultimelor patru degete; el efectuează extensia (flexia dorsală) a degetelor; de asemenea abduce şi roteşte piciorul în afară;

- m. extensor lung al halucelui (m. extensor hallucis longus) se întinde între peroneu şi falanga distală a degetului mare, asupra căruia execută extensia, fiind şi flexor, adductor şi rotator intern al piciorului;

- m. peronier anterior sau al III-lea peronier (m. fibularis tertius) merge de la fibulă la metacarpianul V, fiind flexor al piciorului şi totodată abductor şi rotator în afară;

- m. triceps sural (m. triceps surae) este un muşchi voluminos situat superficial, dînd moletul gambei; el este alcătuit din trei muşchi: doi gemeni (lateral şi medial) şi solear - situat sub ei - care în partea inferioară converg într-un tendon comun - tendonul lui Ahille - ce se inseră pe calcaneu; gemenii îşi au originea pe condilii femurali iar solearul pe tibie; tricepsul execută extensia (flexia plantară) a piciorului, adducţia şi rotaţia lui înăuntru, precum şi flexia gambei prin intermediul gemenilor; are un rol foarte important în ortostatism şi în locomoţie;

- m. plantarul subţire (m. plantaris) are originea pe condilul lateral al femurului şi inserţia pe tuberozitatea calcaneului; fiind un muşchi atrofiat, acţiunea sa, sinergică cu a tricepsului sural, este slabă;

- m. popliteu (m. popliteus) cu inserţii pe condilul lateral al femurului şi pe tibie este flexor şi rotator înăuntru

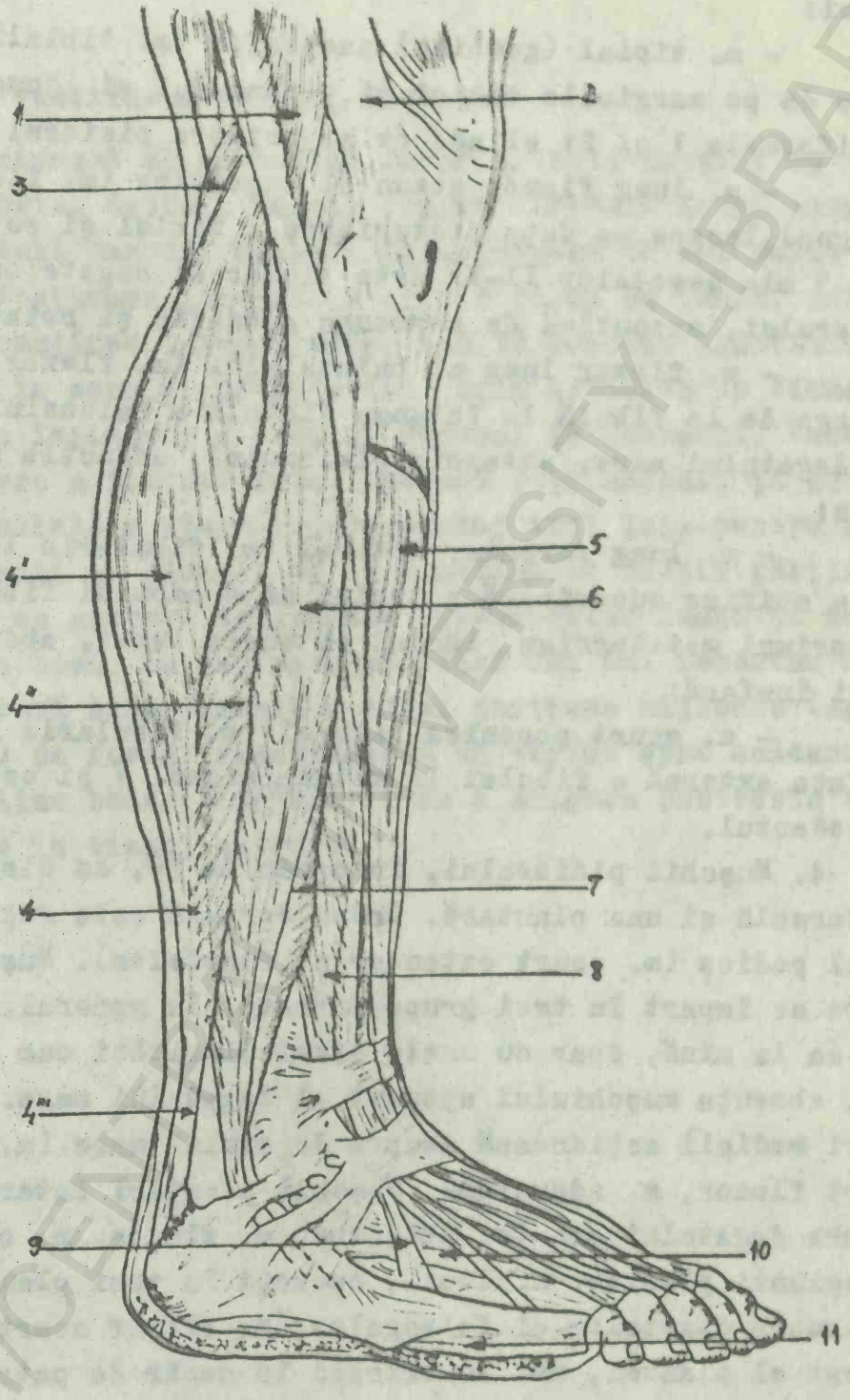

Fig. 199. Homo. Mușchii gambei și ai piciorului - vedere laterală - 1. m. biceps femural; 2. tractus iliotibial; 3. m. plantarul subțire; 4. m. triceps sural cu 4' - m.gemen lateral și 4" - m. solear; 4"' - tendonul tricepsului - tendonul lui Achile; 5. m. tibial anterior; 6. m. lung peronier lateral; 7. m. scurt peronier lateral; 8. m. flexor lung al halucelui; 9. tendonul m. peronier anterior; 10. m. scurt extensor al degetelor; 11. m. abductor al degetului mic.

BCU IASI/CENTRAL UNIVERSITY LIBRARY

al gambei;

- m. tibial (gambier) posterior (m. tibialis posterior) porneşte de pe marginile tibiei şi peroneului şi ajunge la scafoid şi cuneiformele 1 şi 2; el adduce şi roteşte piciorul înăuntru;

- m. lung flexor comun al degetelor (m. flexor digitorum longus) începe pe faţa posterioară a tibiei şi se inseră pe falangele 3 ale degetelor II-V; este flexor al degetelor şi extensor al piciorului, executînd de asemenea adducţia şi rotaţia înăuntru;

- m. flexor lung al halucelului (m. flexor hallucis longus) merge de la fibulă la falanga distală a halucelului, executînd flexia degetului mare, extensia piciorului, adducţia şi rotaţia lui înăuntru;

- m. lung peronier lateral (m. fibularis longus) are originea pe epifiza superioară a tibiei şi a capului fibulei şi inserţia pe primul metatarsian, făcînd extensia labei, abducerea şi rotaţia ei înafară;

- m. scurt peronier lateral (m. fibularis brevis) merge de pe faţa externă a fibulei la metatarsianul V şi este sinergic cu precedentul.

4. Muşchii piciorului, în număr de 20, se dispun într-o grupă dorsală şi una plantară. Grupa dorsală este reprezentată de muşchiul pedios (m. scurt extensor al degetelor). Muşchii regiunii plantare se împart în trei grupe formate, în general, din aceiaşi muşchi ca la mînă, doar cu unele particularităţi cum ar fi, de exemplu, absenţa muşchiului opozant al degetului mare. Muşchii plantari mediali acţionează asupra degetului mare (m. abductor, m. scurt flexor, m. adductor). Muşchii plantari laterali acţionează asupra degetului mic (m. abductor, m. flexor, m. opozant). Muşchii regiunii plantare mijlocii, aşezaţi în trei planuri, acţionează asupra degetelor şi falangelor (m. flexor scurt al degetelor, m. pătrat al plantei, mm. lumbricali în număr de patru, mm. interosoşi plantari, în număr de trei şi mm. interosoşi dorsali, în număr de patru).

Muşchii din dreptul piciorului contribuie la mişcările degetelor, mişcări care sînt de mai mică importanţă decît ale degetelor mîinii. Totodată însă, muşchii regiunii plantare şi tendoanele lor au un rol de prim ordin la menţinerea, prin tonusul şi contracţia lor a arcurilor bolţii piciorului.

Fasciile membrului inferior

Fiecare segment al membrului inferior este învelit de către o fascie proprie. Astfel, fascia coapsei (fascia lata) acoperă ca un manşon toţi muşchii coapsei inserîndu-se în mai multe locuri pe oase. Porţiunea laterală a ei, în formă de bandă, este considerată o formaţiune independentă, numită tractul iliotibial cu rol important în mers şi ortostatism, prin acţiunea de fixare a bazinului şi de împingere a capului femural în acetabul. Fascia gambei, constinuare a fasciei lata, îmbracă toţi muşchii şi aderă strîns pe faţa medială a tibiei, determinînd trei loje pentru cele trei grupe de muşchi ai gambei. Ea se continuă cu fascia părţii dorsale a labei ce acoperă tendoanele extensorilor lungi şi muşchii proprii ai tibiei. In regiunea plantară cea mai importantă este fascia plantară superficială a cărei porţiune mijlocie (aponevroza plantară) de formă triunghiulară cu vîrful spre calcaneu are rol de a menţine bolta plantară şi de a asigura protecţia vaselor şi nervilor în timpul mersului.

BCU IAŞI/CENTRAL UNIVERSITY LIBRARY

C U P R I N S

pag.

C u v î n t î n a i n t e

Sistemul locomotor 3
Scheletul 3
Scheletul axial 4
Coloana vertebrală 4
Coastele şi sternul în seria vertebratelor 32
Cuşca toracică 36
Coloana vertebrală,coastele,sternul şi cuşca toracică la om 37
Scheletul cefalic. 51
Scheletul capului la om 92
Scheletul apendicular 121
Scheletul aripioarelor la peşti 121
Scheletul apendicular la tetrapode. 125
Scheletul centurilor la tetrapode 125
Scheletul distal al membrelor la tetrapode 140
Scheletul membrelor la om 180
Musculatura scheletică 199
Musculatura scheletică la diverse grupe de vertebrate 201
Musculatura scheletică la om 227

BCU IASI CENTRAL UNIVERSITY LIBRARY

BCU IASI/CENTRAL UNIVERSITY LIBRARY

BCU IASI/CENTRAL UNIVERSITY LIBRARY

Lei, 23000